



# Boletín Médico del Hospital Infantil de México

[www.elsevier.es/bmhim](http://www.elsevier.es/bmhim)



## CASO CLÍNICO

### Aplasia pulmonar: a propósito de dos casos



Augusto Ignacio Siegert-Olivares<sup>a,\*</sup>, Jaime PENCHYNA GRUB<sup>b</sup>, Lourdes Jamaica Balderas<sup>a</sup>,  
Carlos Jaramillo González<sup>a</sup>, Jessica Sáenz Gómez<sup>a</sup> y José Karam Bechara<sup>a</sup>

<sup>a</sup> Servicio de Neumología, Hospital Infantil de México Federico Gómez, México D.F., México

<sup>b</sup> Servicio de Endoscopia y Cirugía de Tórax, Hospital Infantil de México Federico Gómez, México D.F., México

Recibido el 11 de diciembre de 2014; aceptado el 3 de febrero de 2015

#### PALABRAS CLAVE

Aplasia pulmonar;  
Malformación  
congénita;  
Broncoscopia

#### Resumen

**Introducción:** La aplasia pulmonar es un raro trastorno del desarrollo pulmonar. Se caracteriza por la presencia de un bronquio principal rudimentario en ausencia de pulmón y arteria pulmonar. Generalmente se asocia con otros defectos congénitos, y debe sospecharse ante la opacidad del hemitórax.

**Casos clínicos:** Se describen dos casos de pacientes con aplasia pulmonar diagnosticados en el Hospital Infantil de México Federico Gómez en los últimos 5 años. La primera paciente presentó dificultad respiratoria desde el nacimiento. Se observó radiopacidad total del hemitórax izquierdo, y se completó el diagnóstico de aplasia pulmonar con gammagrafía pulmonar y broncoscopia. La evolución ha sido insidiosa, con sintomatología respiratoria crónica, dependencia de oxígeno y neumonías recurrentes. La segunda paciente, de 5 años de edad, permaneció asintomática durante los primeros 2 años de vida. Fue hospitalizada por gastroenteritis infecciosa, y la radiografía sugirió hernia diafragmática derecha. Se intervino y se encontró eventración diafragmática derecha y ausencia de pulmón ipsilateral. Se completó el diagnóstico con broncoscopia que mostró bronquio principal derecho con saco ciego terminal.

**Conclusiones:** La aplasia pulmonar es una entidad infrecuente. Debido a la variabilidad en la presentación clínica debe tenerse un alto índice de sospecha ante el hallazgo de la radiopacidad total del hemitórax. Los métodos diagnósticos que se utilizan son radiografía, tomografía y gammagrafía. Para confirmar el diagnóstico se requiere realizar broncoscopia. La escisión del muñón y la traslocación diafragmática se han descrito como opciones quirúrgicas de tratamiento.

© 2014 Hospital Infantil de México Federico Gómez. Publicado por Masson Doyma México S.A. Este es un artículo Open Access bajo la licencia CC BY-NC-ND (<http://creativecommons.org/licenses/by-nc-nd/4.0/>).

\* Autor para correspondencia.

Correo electrónico: [augustosiegert@gmail.com](mailto:augustosiegert@gmail.com) (A.I. Siegert-Olivares).

**KEYWORDS**

Pulmonary aplasia;  
Congenital  
malformation;  
Bronchoscopy

**Pulmonary aplasia: report of two cases****Abstract**

**Background:** Pulmonary aplasia is a rare disorder of lung development characterized by the presence of a rudimentary main bronchus in the absence of lung and pulmonary artery. It is generally associated with other congenital defects and must be suspected in the presence of a total radiopaque hemithorax.

**Case reports:** We describe two cases of pulmonary aplasia diagnosed in the Hospital Infantil de México "Federico Gómez" in the last 5 years. The first case was a female who presented respiratory distress from birth with a radiopaque left hemithorax in which the diagnosis of pulmonary aplasia was completed with bronchoscopy and lung scan. Her evolution has been insidious, characterized by chronic respiratory symptoms, oxygen dependence and pneumonias. The second case is a 5 year old female, who remained asymptomatic until the age of two years when she was hospitalized for gastroenteritis. She underwent chest X-rays with findings suspicious of right diaphragmatic hernia. She was then transferred to our hospital. She underwent surgery at which time diaphragmatic eventration and no ipsilateral lung were found. The diagnosis was completed with a blind bottom main right bronchus in bronchoscopy.

**Conclusions:** Pulmonary aplasia is an uncommon pathology. Due to great variability in clinical presentation, there must be a high index of suspicion in the presence of a fully radiopaque hemithorax. Among the diagnostic methods, X-rays, tomography and lung scan are useful. Bronchoscopy is required for diagnostic confirmation. Surgical removal of the stump and translocation of the diaphragm have been proposed as surgical options.

© 2014 Hospital Infantil de México Federico Gómez. Published by Masson Doyma México S.A. This is an open access article under the CC BY-NC-ND license (<http://creativecommons.org/licenses/by-nc-nd/4.0/>).

**1. Introducción**

La aplasia pulmonar es un raro trastorno del desarrollo pulmonar. Se caracteriza por la presencia de un bronquio principal rudimentario en ausencia de pulmón y arteria pulmonar ipsilateral<sup>1</sup>. Desde 1762 se han reportado aproximadamente 200 casos<sup>2</sup>. Generalmente se asocia con otros defectos congénitos, y debe sospecharse ante la radiopacidad total del hemitórax. Debido a los pocos casos reportados, no hay consenso en cuanto a su evolución, pronóstico y tratamiento. Solamente se cuenta con reportes de casos en la literatura.

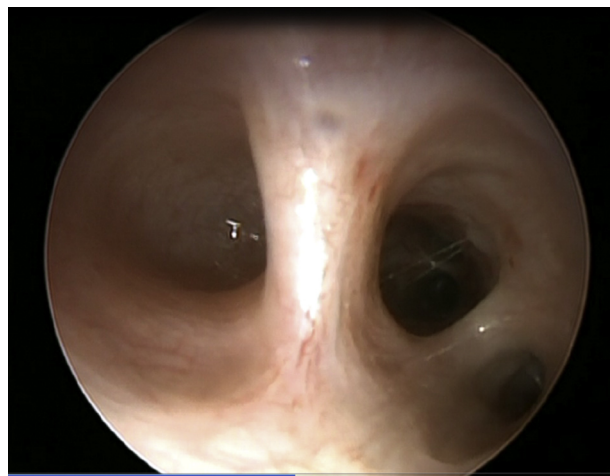
**2. Casos clínicos****2.1. Caso 1**

Se presenta el caso de una paciente de sexo femenino de 2 años, producto de un embarazo gemelar, obtenida por cesárea segmentaria debido a ruptura prematura de membranas a las 32 semanas de gestación. Obtuvo buena calificación de Apgar al nacer, con peso de 1,640 g. Su hermana gemela nació con anencefalia y falleció a las pocas horas de vida.

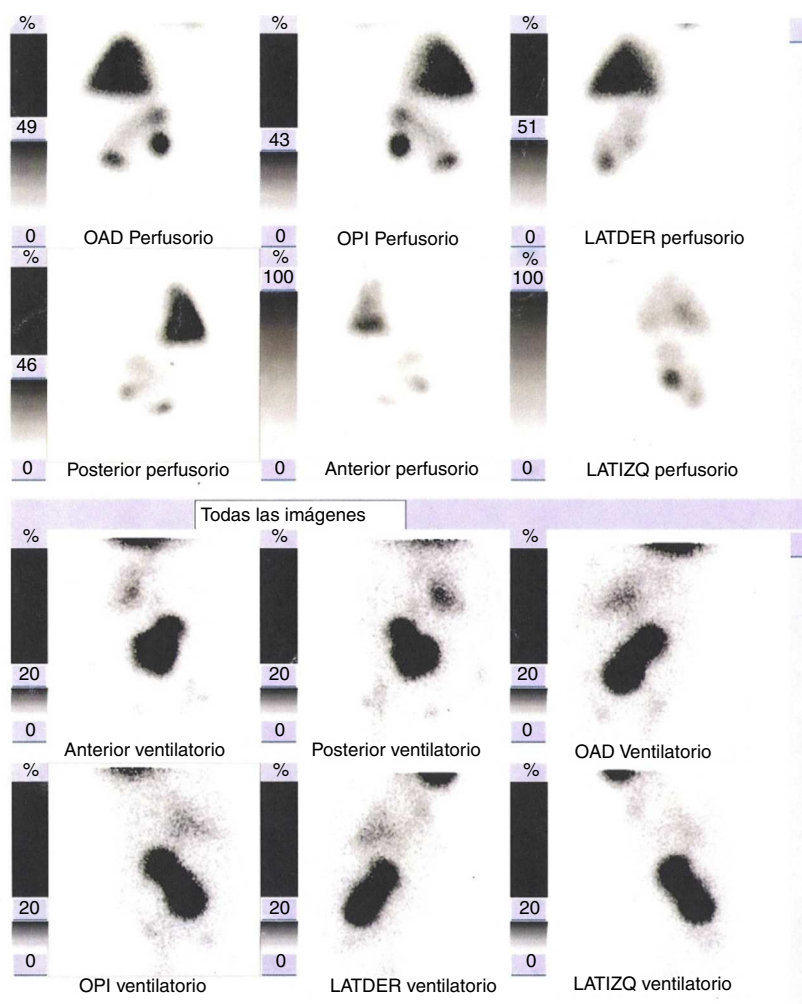
Presentó síndrome de dificultad respiratoria desde el nacimiento, por lo que requirió ventilación no invasiva por un mes y terapia con antibióticos por neumonía neonatal. Se le realizó radiografía de tórax en la que se evidenció opacidad total del hemitórax izquierdo con desplazamiento mediastinal hacia el mismo lado. A los 35 días de vida se

realizó broncoscopia que demostró la presencia de carina con bronquio principal izquierdo terminando en un saco ciego (fig. 1). A los 42 días de vida se practicó gammagrafía de ventilación/perfusión que demostró la ausencia de perfusión y ventilación en el hemitórax izquierdo (fig. 2), con lo que se completó el diagnóstico de aplasia pulmonar izquierda.

Egresó de la Unidad de Cuidados Intensivos Neonatales con aporte suplementario de oxígeno. La paciente ha



**Figura 1** Broncoscopia donde se aprecia la carina principal y el bronquio principal izquierdo terminado en fondo de saco ciego. El bronquio principal derecho es normal. Se logra apreciar bronquio lobar superior derecho y bronquio intermedio.



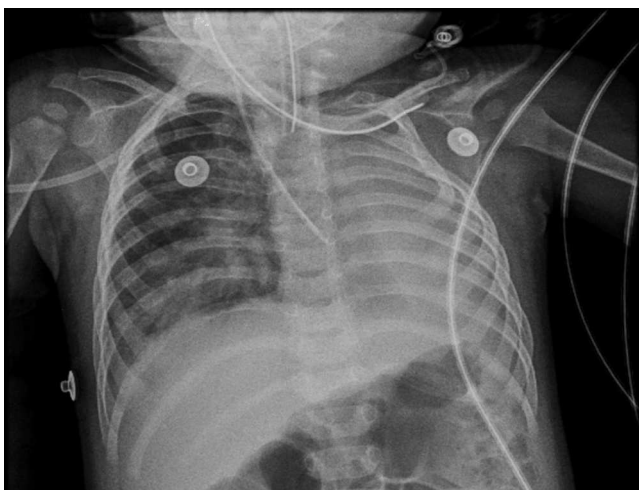
**Figura 2** Gammagrafía de ventilación/perfusión que muestra la falta de captación del radiotrazador en fase ventilatoria y perfusoria, con lo que se demuestra la ausencia de pulmón izquierdo.

cursado con cuatro neumonías; una de ellas de etiología viral (PCR positiva para virus parainfluenza 2 y rinovirus) que requirió ventilación mecánica. A los 10 meses se diagnosticó con foramen oval permeable pequeño por ecocardiograma transtorácico. Ha recibido seguimiento continuo por neumología, cardiología y rehabilitación. Ha evolucionado con tos crónica. Se le diagnosticó fusión de segundo y tercer arco costal izquierdo (fig. 3) y presión de salida de ventrículo derecho (PSVD) de 56 mm en el último ecocardiograma realizado a los 23 meses de vida. Actualmente cursa con un estado nutricional normal, con oxígeno suplementario continuo y tratamiento para hipertensión arterial pulmonar con diuréticos y sildenafil. A la exploración física no muestra mayores alteraciones más que hipoventilación izquierda con presencia de roncus y leve asimetría torácica por disminución de diámetro anteroposterior en hemitórax izquierdo.

## 2.2. Caso 2

Paciente de sexo femenino, actualmente de 5 años 7 meses de edad, hija de padres sanos no consanguíneos, fumadores

ambos. Producto de embarazo controlado, complicado con infecciones vaginales y urinarias. Nació a las 40 semanas de gestación, sin complicaciones. Permaneció sana hasta los 2 años 7 meses cuando ingresó en un hospital de su localidad por enfermedad diarreica aguda. Debido a dolor abdominal, se le realizó radiografía toracoabdominal en la que se evidenció elevación del hemidiafragma derecho y aparentes asas intestinales dentro del hemitórax derecho, sospechando hernia diafragmática derecha, por lo que es enviada a este centro hospitalario para continuar el abordaje. Se realizó radiografía de tórax al ingreso, donde se sospechó de hernia diafragmática derecha (fig. 4). Se sometió a toracotomía derecha. Los hallazgos fueron diafragma derecho eventrado, hígado por debajo del diafragma en tórax y ausencia de pulmón. Se le practicó plicatura diafragmática. Evolucionó bien durante el postoperatorio, y al sexto día se le realizó broncoscopia en la cual se evidenció bronquio principal derecho terminado en un saco ciego (fig. 5). Con base en estos hallazgos se diagnosticó aplasia pulmonar. Se realizó ecocardiograma del que resultó PSVD de 40 mmHg. No se observaron defectos estructurales cardíacos. Presentó leve retraso en el desarrollo psicomotor,

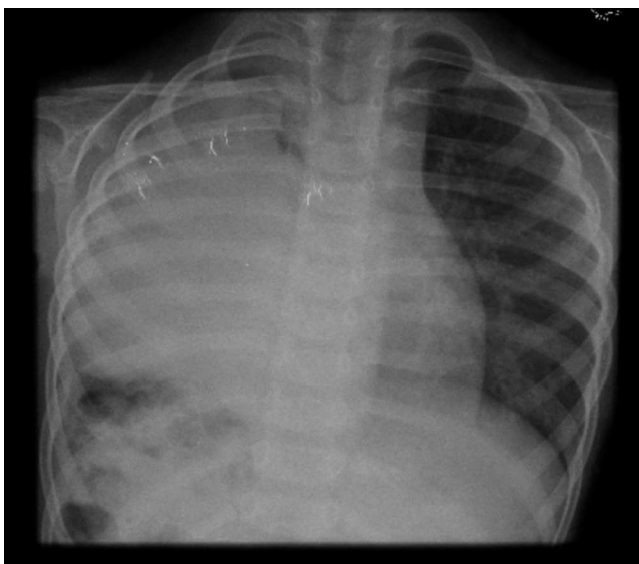


**Figura 3** Radiografía de tórax en proyección anteroposterior realizada a los 12 meses de vida durante el curso de neumonía. Se aprecia la fusión de los primeros dos arcos costales izquierdos, radiopacidad total de hemitórax izquierdo con desplazamiento mediastinal ipsilateral. El pulmón sano se muestra sobredistendido, herniado hacia la izquierda, con infiltrado alveolar.

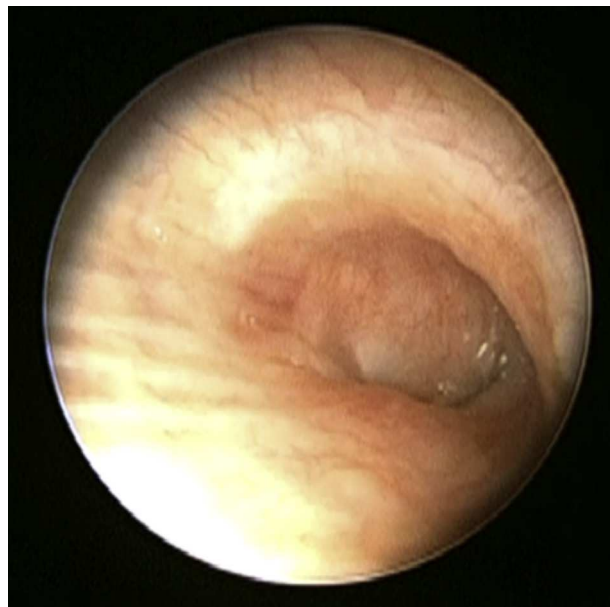que ya fue superado. Cuenta con resonancia magnética cerebral y electroencefalograma normal. La paciente sigue acudiendo a este centro, no utiliza oxígeno suplementario, permanece asintomática y sin mayores hallazgos al examen físico, con excepción de hipoventilación en hemitórax derecho.

### 3. Discusión

La aplasia pulmonar es una rara patología congénita incluida dentro de los trastornos del desarrollo pulmonar. Está



**Figura 4** Radiografía de tórax donde se muestra radiopacidad de hemitórax derecho, tráquea y corazón en posición habitual. Se logra apreciar la carina principal y bronquio principal derecho.



**Figura 5** Broncoscopia donde se aprecia bronquio principal derecho terminado en un saco ciego.

definida por la presencia de un bronquio principal rudimentario que termina en saco ciego, aunado a la ausencia total del pulmón y arteria pulmonar ipsilateral<sup>1</sup>. Esta entidad se conoce desde 1762, cuando fue descrita por Morgagni. Desde entonces, cerca de 200 casos han sido mencionados en la literatura<sup>2</sup>. La incidencia conjunta de aplasia y agenesia pulmonar se estima del 0.0034-0.0097%<sup>3</sup>. La mortalidad es del 33% durante el primer año de vida y del 50% en los primeros 5 años<sup>2</sup>. Sin embargo, si un paciente sobrevive los primeros 5 años de vida, se puede esperar una vida normal sin mayores complicaciones<sup>4</sup>. La etiología subyacente es desconocida, aunque se han involucrado factores mecánicos, teratogénicos y genéticos. En la mitad de los casos la aplasia pulmonar se encuentra asociada con otras malformaciones congénitas, principalmente esqueléticas, genitourinarias y gastrointestinales<sup>5</sup>.

A diferencia de la agenesia, donde no existe bronquio principal, este bronquio rudimentario en la aplasia actúa como reservorio de secreciones infectadas que pueden pasar hacia la vía aérea contralateral, causando infecciones recurrentes y ensombreciendo el pronóstico de los pacientes<sup>4</sup>.

La edad y forma de presentación es muy variable. La mayoría de los pacientes inicia con sintomatología durante el primer año de vida. Se han reportado infecciones respiratorias recurrentes, disnea, tos, estridor y déficit ponderal<sup>2</sup>. Por otro lado, hay reportes de diagnóstico en pacientes adultos sin síntomas respiratorios<sup>6</sup> o diagnósticos post mórtem.

Los estudios radiológicos muestran datos similares tanto en aplasia pulmonar como en la agenesia, excepto por la presencia de bronquio principal rudimentario en la aplasia. En la radiografía de tórax se menciona una opacidad difusa de todo el hemitórax afectado, con desplazamiento mediastinal y elevación del hemidiafragma ipsilateral<sup>1,7</sup>. El pulmón sano generalmente presenta sobredistensión y herniación hacia el hemitórax contralateral. La tomografía computarizada ayuda a demostrar la ausencia de parénquima y arteria

pulmonar<sup>7</sup>, así como la presencia de un bronquio rudimentario. La broncoscopia muestra la presencia de un bronquio principal terminado en un saco ciego, confirmando el diagnóstico. Otros estudios, como la gammagrafía pulmonar perfusoria/ventilatoria, son útiles para distinguir la ausencia de pulmón. Sin embargo, este estudio no diferencia entre aplasia y agenesia.

El pronóstico depende de múltiples factores entre los que destacan malformaciones congénitas coexistentes, infección del pulmón único, hipertensión arterial pulmonar y acodamiento de los grandes vasos debido al desplazamiento mediastinal. La aplasia derecha se traduce en un peor pronóstico debido a la mayor rotación de la tráquea, el corazón y los grandes vasos.

La hipertensión pulmonar en estos pacientes se debe a que un volumen sanguíneo normal debe fluir a través de un lecho vascular pulmonar reducido. La hipoxemia (potente vasoconstrictor pulmonar) o un defecto cardiaco con cortocircuito de izquierda a derecha (incrementando el flujo a la única arteria pulmonar presente) elevaría el valor de presión pulmonar con la posibilidad de evolucionar hacia enfermedad vascular pulmonar irreversible<sup>8</sup>.

El tratamiento consiste de medidas de soporte, como oxigenoterapia, rehabilitación (para mejorar el aclaramiento de secreciones), prevención y tratamiento precoz de infecciones; en algunos casos, la elevación quirúrgica del hemidiafragma ipsilateral al defecto ha mostrado buenos resultados. En los casos de evolución tórpida debe realizarse la escisión quirúrgica del muñón<sup>3</sup>.

### Conflicto de intereses

Los autores declaran no tener ningún conflicto de intereses.

### Fuente financiación

Ninguna.

## Responsabilidades éticas

**Protección de personas y animales.** Los autores declaran que para esta investigación no se han realizado experimentos en seres humanos ni en animales.

**Confidencialidad de los datos.** Los autores declaran que han seguido los protocolos de su centro de trabajo sobre la publicación de datos de pacientes.

**Derecho a la privacidad y consentimiento informado.** Los autores declaran que en este artículo no aparecen datos de pacientes.

## Referencias

1. Lee EY, Dorkin H, Vargas SO. Congenital pulmonary malformations in pediatric patients: review and update on etiology, classification, and imaging findings. *Radiol Clin North Am.* 2011;49:921–48.
2. Krivchenya DU, Rudenko EO, Lysak SV, Dubrovin AG, Khursin VN, Krivchenya TD. Lung aplasia: anatomy, history, diagnosis and surgical management. *Eur J Pediatr Surg.* 2007;17:244–50.
3. Shrestha P, Poudel P, Shah PL. Unilateral pulmonary aplasia: a case report. *J Nepal Paediatr Soc.* 2010;30:116–8.
4. Bhagat R, Panchal N, Shah A. Pulmonary aplasia: a CT appearance. *Indian Pediatr.* 1992;29:1410–2.
5. Bachh AA, Pulluri S, Beigh A, Raju C, Deshpande R. Pulmonary aplasia with unusual associations in a woman. *Iran J Med Sci.* 2014;39:148–51.
6. Arora VK, Bedi RS, Sarin NK. Aplasia of the lung— a case report. *Lung India.* 1986;4:171–3.
7. Biyyam DR, Chapman T, Ferguson MR, Deutsch G, Dighe MK. Congenital lung abnormalities: embryologic features, prenatal diagnosis, and postnatal radiologic-pathologic correlation. *Radiographics.* 2010;30:1721–38.
8. Laberge JM. Puligandla. Congenital malformations of the lung and airways. En: Taussig LM, Landau LI, LeSouef PN, editores. *Pediatric Respiratory Medicine.* Philadelphia: Mosby Elsevier; 2008. p. 907–41.