



ARTIGO ORIGINAL

Tratamento endovascular de doença arterial obstrutiva abaixo do joelho: existem limites para a revascularização? – experiência de 5 anos de um centro



Ricardo Gouveia^{a,*}, Pedro Brandão^a, Miguel Lobo^a, Daniel Brandão^a, João Vasconcelos^a, Pedro Sousa^a, Jacinta Campos^a, Andreia Coelho^a, Rita Augusto^a, Fernando Marinho^b e Alexandra Canedo^a

^a Serviço de Angiologia e Cirurgia Vascular, Centro Hospitalar Vila Nova de Gaia/Espinho, Vila Nova de Gaia, Portugal

^b Unidade de Angiografia, Serviço de Radiologia, Centro Hospitalar Vila Nova de Gaia/Espinho, Vila Nova de Gaia, Portugal

Recebido a 8 de janeiro de 2016; aceite a 8 de agosto de 2016

Disponível na Internet a 14 de outubro de 2016

PALAVRAS-CHAVE

Técnicas endovasculares; Intervenções abaixo do joelho; Isquemia crítica

Resumo

Introdução: O tratamento endovascular das artérias infrageniculares é descrito como uma forma terapêutica eficaz em doentes com isquemia crítica. Associa-se a elevadas taxas de *limb salvage* e baixa morbimortalidade. Com este trabalho propomos rever o nosso sucesso técnico e clínico no tratamento endovascular destas artérias, com ênfase nas lesões complexas, sobretudo quando é incerta a permeabilidade das artérias podais.

Material e métodos: Avaliamos retrospectivamente a experiência do serviço no tratamento endovascular de lesões infrageniculares, incluindo os doentes submetidos a primeiro procedimento por isquemia crítica *de novo*, durante o período de janeiro/2010 a agosto/2014 (275 doentes). Foram revistos os processos clínicos e os procedimentos angiográficos. Os principais *outcomes* avaliados foram: taxa de sucesso técnico, taxa de reintervenção, taxa de *limb salvage* e tempo de cicatrização lesional. Foi efetuada uma subanálise dos resultados relativos às oclusões longas.

Resultados: O sucesso técnico no tratamento de estenoses infrageniculares foi de 98,9%. Identificaram-se oclusões em 44,9% dos doentes (39,4% com pelo menos um eixo apresentando oclusão longa). A recanalização por via anterógrada foi tentada em todos os doentes e conseguida em 92,8%. Adicionalmente, 5,4% das lesões foram recanalizadas por via retrógrada com acesso distal. Foi efetuada a repermeabilização de oclusões longas em 23,6% dos doentes

* Autor para correspondência.

Correio eletrónico: ricardogfagouveia@gmail.com (R. Gouveia).

(27,2% destas não apresentavam *outflow* podálico antes da recanalização). A taxa de insucesso foi de 3,6. A taxa de reintervenção foi de 26,2%. A taxa de *limb salvage* a um ano foi de 91,3%. O tempo médio de cicatrização lesional foi de 5,3 meses. Observou-se uma associação entre o maior número de eixos permeáveis até ao pé no fim do procedimento e o *limb salvage* ($p=0,026$), e uma associação inversa com o tempo de cicatrização ($p=0,015$). Para estes parâmetros foi identificada uma tendência para melhores resultados com a revascularização angiossómica ($p=0,090$ e $0,097$, respetivamente).

Conclusões: Os resultados apresentados são favoráveis e estão de acordo com literatura descrita nos centros especializados. O tratamento das lesões arteriais infrageniculares longas, mesmo perante situações em que é questionável inicialmente a permeabilidade das artérias podais, parece constituir uma forma de tratamento viável e com resultados favoráveis a curto/médio prazo.

© 2016 Sociedade Portuguesa de Angiologia e Cirurgia Vascular. Publicado por Elsevier España, S.L.U. Este é um artigo Open Access sob uma licença CC BY-NC-ND (<http://creativecommons.org/licenses/by-nc-nd/4.0/>).

KEYWORDS

Endovascular techniques;
Below-the-knee interventions;
Critical ischemia

Endovascular treatment of below the knee arterial disease: are there limits to revascularization? A 5-year single-centre experience

Abstract

Introduction: Endovascular surgery is an effective way to treat below the knee disease in critical limb ischemia patients. It has been described to have high limb salvage rates with low associated morbidity and mortality. The purpose of this work is to review our results in below the knee endovascular procedures, focusing on complex below the knee lesions, particularly when it is uncertain if and which below the ankle and foot arteries are patent.

Material and methods: We did a retrospective analysis of our Department's experience in endovascular treatment of below the knee disease, including patients submitted to first procedures for a *de novo* critical limb ischemia, during the period from January/2010 to August/2014 (275 patients). We reviewed both clinical files and patients angiograms. The primary outcomes were: technical success rate, reintervention rate, limb salvage rate and lesion healing time. We did a subanalysis of the outcomes related to the treatment of long below the knee occlusions. **Results:** Technical success in treating below the knee stenosis was 98.9%. Below the knee occlusions were detected in 54.9% of the patients (39.4% with at least one vessel with a long occlusion). Antegrade recanalization was attempted in all patients and achieved in 92.8%. Distal retrograde recanalization was successful in another 5.4% of the patients. In 23.6% of the patients a long occlusion recanalization was performed (27.6% of these patients had no apparent foot outflow before the recanalization). Failure rate was 3.6%. Reintervention rate was 26.2%. Limb salvage rate was 91.3% (one-year). The mean time for ulcer healing was 5.3 months. More tibial vessels patent at the end of the procedure was associated with higher limb salvage rate ($p=0.026$) and faster ulcer healing time ($p=0.015$). For these parameters the angiossomic revascularization had a tendency to be associated with better results ($p=0.090$ and 0.097 accordingly).

Conclusion: Hence we present favourable results in the endovascular treatment of below the knee disease, comparable to specialized centres. The treatment of long below the knee occlusions can be achieved, even when there is doubt of below the ankle arteries patency, thus presenting good short and medium term results.

© 2016 Sociedade Portuguesa de Angiologia e Cirurgia Vascular. Published by Elsevier España, S.L.U. This is an open access article under the CC BY-NC-ND license (<http://creativecommons.org/licenses/by-nc-nd/4.0/>).

Introdução

A isquemia crítica dos membros inferiores é uma condição clínica que ameaça não só os membros como também a própria vida do doente. Trata-se de uma doença habitualmente multissectorial, podendo atingir de forma isolada o setor infrapoplíteo (33% dos doentes)¹. Em doentes

diabéticos o atingimento arterial é, como sabemos, preferencialmente infragenicular, cursando frequentemente a este nível com lesões mais complexas, nomeadamente mais longas e com pior *runoff* a nível do pé².

O tratamento endovascular das artérias infrageniculares está descrito como uma forma terapêutica eficaz em doentes com isquemia crítica e atingimento deste

setor. Associa-se a elevadas taxas de *limb salvage* e baixa morbimortalidade^{3,4}.

Com o desenvolvimento da tecnologia endovascular é hoje possível o tratamento de segmentos arteriais distais dos membros, através da utilização de guias, cateteres, balões e *stents* de baixo perfil. Embora não esteja ainda completamente definido o seu papel, quer em termos de melhoria de taxas de permeabilidade quer em termos de *limb salvage*, são promissores os dados relativos à utilização de dispositivos revestidos com fármaco neste setor^{3,5}.

O objetivo deste trabalho foi o de rever os nossos procedimentos e resultados, não só em termos de sucesso técnico como também clínico, no tratamento endovascular destas artérias. Procurou-se avaliar com particular interesse os procedimentos com lesões complexas e oclusões longas, sobretudo quando era incerta a permeabilidade das artérias abaixo do tornozelo ou podais antes de se proceder à recanalização dos eixos ocluídos. Em última instância, procuramos melhorar o nosso entendimento nesta área da revascularização, de forma a discernir as situações em que devemos investir o nosso tempo e recursos ou quando este esforço será infrutífero.

Material e métodos

Este estudo consistiu numa avaliação retrospectiva da experiência do nosso serviço nas revascularizações distais. Foram incluídos todos os doentes com uma primeira intervenção endovascular, no contexto de um quadro *de novo* de uma isquemia crítica, submetidos a intervenção do setor infragenicular, durante o período de janeiro de 2010 a agosto de 2014 (275 doentes). Foram incluídos adicionalmente doentes com intervenções prévias não cirúrgicas há mais de um ano em que não tivesse havido recurso a *stent* ou balão/*stent* com droga. Foram revistos os registos de consulta de doença arterial periférica, os registos do processo clínico, assim como as imagens referentes aos procedimentos angiográficos. Os principais *outcomes* avaliados foram: a taxa de sucesso técnico, a taxa de reintervenção, a taxa de *limb salvage* e o tempo de cicatrização lesional. Foi efetuada uma subanálise dos resultados relativos às oclusões infrageniculares longas tratadas.

As variáveis categóricas são apresentadas como frequências/percentagens e as variáveis contínuas são apresentadas como médias e respetivos desvios-padrão. Os testes estatísticos realizados foram paramétricos, ajustados às variáveis em *quest*. A análise estatística foi realizada no programa IBM® SPSS® Statistics v22.0. O *p* valor de 0,05 foi considerado para indicar significância estatística.

Foi estabelecido na nossa conduta que os doentes submetidos a intervenção infragenicular: durante o procedimento são submetidos a heparinização com heparina não fracionada (habitualmente uma dose de 5.000 U, ajustada à função renal); 10-30 mg de papaverina são administradas a nível intra-arterial se houver suspeita de vasospasmo e; salvo exceções de doentes com elevado risco hemorrágico, que estes doentes mantenham dupla antiagregação plaquetária (100 mg de ácido acetilsalicílico + 75 mg de clopidogrel/dia), durante um período de 6 meses. Os doentes que ainda não estejam sob terapêutica com clopidogrel realizam dose de carga com 300 mg no pós-procedimento imediato.

Foram definidas como tratando-se de oclusões longas aquelas com 10cm ou mais. Com base neste critério, as lesões foram divididas e analisadas como tratando-se de estenoses, oclusões curtas ou oclusões longas.

O sucesso técnico é definido na nossa prática como não havendo estenoses residuais superiores a 30%, dissecções limitadoras de fluxo ou pela presença de perfurações ou embolizações na angiografia final (para cada eixo).

Para uma melhor estratificação dos resultados, optamos por categorizar os resultados dos procedimentos da seguinte forma: insucesso; mau resultado imagiológico, quando apesar de conseguirmos melhorar a colateralização não foi possível a recanalização completa de uma oclusão; razoável resultado imagiológico, quando foi possível a recanalização de uma oclusão sem recanalização de todo o eixo distal; bom resultado imagiológico, quando foi possível observar a permeabilidade de todo o eixo distal no final do procedimento; e pulso palpável.

O *stenting* infragenicular foi efetuado como técnica de *bail-out* após angioplastias prolongadas com balão, resultando em estenoses residuais superiores a 30% e/ou a dissecções limitadoras de fluxo. O *stenting* das bifurcações infrageniculares foi efetuado de acordo com a classificação de Medina descrita para as bifurcações coronárias⁶.

Os parâmetros considerados relativos ao *follow-up* foram de cariz clínico, com a realização de ecoDoppler em doentes selecionados (nomeadamente em contexto de agravamento clínico ou perda de pulso distal palpável). Não foram considerados neste trabalho dados relativos à pressão transcutânea de oxigénio ou índices tornozelo-braço. Este facto não reflete a não utilização destes parâmetros na prática clínica mas sim a opção por apresentar uma abordagem simplificada, mais clínica, no tratamento destes doentes.

Resultados

De acordo com os critérios de seleção definidos, realizaram-se 275 procedimentos do setor distal. Em 59,6% dos indivíduos foi necessária a revascularização concomitante do setor femoropoplíteo. A [figura 1](#) apresenta, adicionalmente, a distribuição dos procedimentos de revascularização realizados, por setor intervencionado.

Apresentam-se na [tabela 1](#) os dados relativos aos estudos comparativos efetuados entre o grupo de doentes em que foi possível o salvamento do membro e o grupo dos que posteriormente foram submetidos a amputação *major*, após revascularização. Verifica-se, por um lado, que não se observam diferenças de significado estatístico entre alguns dos critérios avaliados, como os fatores de risco cardiovascular e o grau de isquemia, e por outro, que o melhor resultado do procedimento, de acordo com a classificação proposta (razoável/bom/pulso palpável vs. mau/insucesso), assim como o maior número de vasos distais permeáveis no final do procedimento (0 vs. 1 vs. 2 vs. 3) foram fatores que estiveram associados a uma maior taxa de *limb salvage* ($p=0,026$). Embora de forma não estatisticamente significativa, verificou-se uma tendência para melhor *limb salvage* no grupo submetido a revascularização angiossómica ($p=0,09$, tendência representada também na [figura 2](#)). Por

Tabela 1 Estudo comparativo de parâmetros relativos aos grupos de indivíduos que foram ou não submetidos a amputação *major* após revascularização

	Sem amputação <i>major</i>	Com amputação <i>major</i>	p
Idade	70,2 years	71,9 years	0,56
Sexo (feminino vs. masculino)	22,2% vs. 77,8%	27,3% vs. 72,7%	0,53
Hipertensão arterial	72,2%	72,7%	0,34
Diabetes <i>mellitus</i>	80%	77,2%	0,86
Dislipidemia	33,9%	36,3%	0,48
Insuficiência renal crônica	22,2%	22,7%	0,76
Tabagismo	27%	22,7%	0,72
Grau III de Leriche-Fontaine	6,6%	20%	0,89
Grau IV de Leriche-Fontaine	93,4%	80%	
Revascularização prévia (primária vs. secundária)	78,7% vs. 21,3%	72,7% vs. 27,3%	0,74
Resultado do procedimento (razoável/bom/pulso palpável vs. mau/insucesso)	97,8% vs. 2,2%	90,9% vs. 9,1%	0,010
Revascularização angiossômica (sim vs. não)	56,9% vs. 43,1%	38% vs. 62%	0,09
Doença proximal tratada	58%	68%	0,91
Número de vasos distais permeáveis no final do procedimento (0 vs. 1 vs. 2 vs. 3)	15% vs. 40,8% vs. 40,1% vs. 4,1%	53% vs. 20% vs. 27% vs. 0	0,026

Tabela 2 Estudo comparativo de resultados relativos aos grupos de indivíduos que foram ou não submetidos a amputação *major* após revascularização e a técnica endovascular de angioplastia

Técnica endovascular e associação com amputação <i>major</i>		
	Sem amputação <i>major</i>	Com amputação <i>major</i>
<i>Técnica endovascular</i>		
Angioplastia simples com balão	88,7%	11,3%
Recanalização e angioplastia simples com balão	92,2%	7,8%
Recanalização, angioplastia com balão e colocação de <i>stent</i>	91,7%	8,3%
Recanalização, angioplastia com balão com fármaco e colocação de <i>stent</i>	100%	0
p = 0,61		

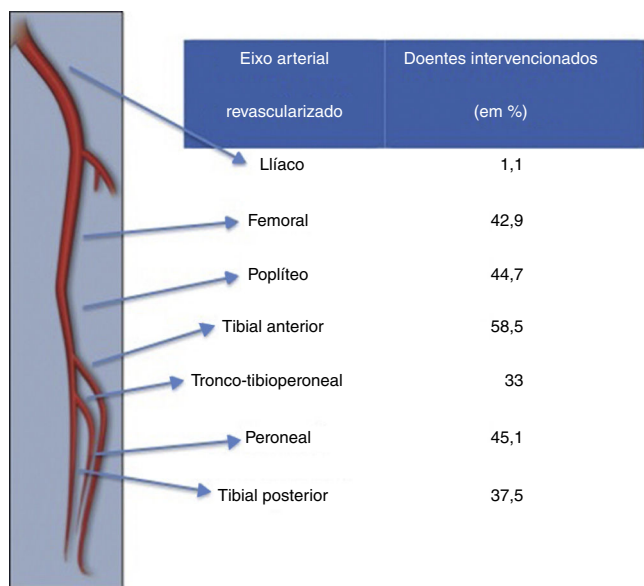


Figura 1 Distribuição dos procedimentos de revascularização realizados, por eixo arterial tratado.

sua vez, não se verificaram diferenças entre estes grupos no que concerne à técnica endovascular utilizada (**tabela 2**), nomeadamente na angioplastia simples com balão com ou sem recanalização de oclusões ou nos casos em que foi necessário recorrer à utilização de balão com fármaco ou *bail-out stenting*.

A taxa de sucesso técnico no tratamento de estenoses foi de 98,9%. Para as oclusões, a recanalização por via anterógrada foi tentada em todos os doentes e conseguida em 92,8%. Adicionalmente, 5,4% dos doentes foram submetidos a recanalização por via retrógrada por acesso distal. Foram detetadas oclusões de artérias infrageniculares em 54,9% dos doentes. Em 39,4% apresentavam pelo menos um eixo com uma oclusão longa. Sessenta e cinco doentes (23,6%) foram tratados a pelo menos uma oclusão de um eixo distal. Dezoito doentes (27,2% destes últimos) não apresentavam qualquer *outflow* aparente a nível das artérias abaixo do tornozelo ou podálicas antes de se proceder à recanalização da oclusão. A incapacidade de recanalizar pelo menos parcialmente uma oclusão de um eixo distal (e conseguir um resultado caracterizado com razoável) foi de 3,6%. O *stenting* foi efetuado como técnica de *bail-out* em 7,3% dos doentes. A taxa de reintervenção foi de 26,2%. A taxa de

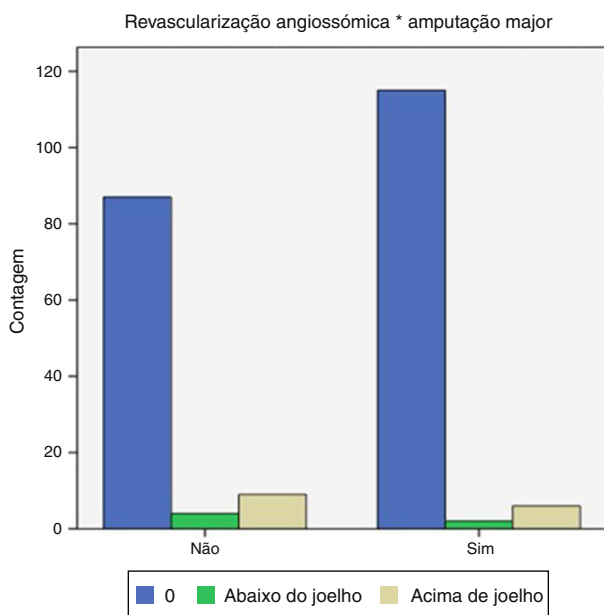


Figura 2 Distribuição de doentes submetidos a revascularização angiossômica de acordo com a posterior necessidade de amputação *major*.

limb salvage a um ano foi de 91,3%. A distribuição dos doentes por tempo livre de amputação no grupo submetido a amputação *major* encontra-se apresentado na figura 3. Relativamente ao momento em que os doentes são submetidos a amputação, observamos que a maior parte o faz no primeiro ou segundo mês pós-revascularização. Tal facto decorre provavelmente da incapacidade de estabilização em quadros isquémicos avançados com destruição tecidual marcada ou processos infecciosos não controlados e que têm o seu destino quase predefinido a curto prazo.

O tempo médio para a cicatrização das lesões foi de 5,3 meses (a distribuição dos doentes por tempo de cicatrização das lesões encontra-se apresentado na figura 4). Como já referido, não se observou uma associação entre o maior número de eixos permeáveis até ao pé no fim do procedimento e o *limb salvage*, como também se observou uma associação inversa com o tempo de cicatrização ($p=0,015$). Para estes parâmetros foi identificada uma tendência para melhores resultados com a revascularização angiossômica ($p=0,090$ e $0,097$ respetivamente).

Os resultados comparativos relativamente aos *outcomes* primários entre todos os doentes e o grupo de doentes com oclusões longas distais em que foi tentada recanalização estão apresentados na tabela 3.

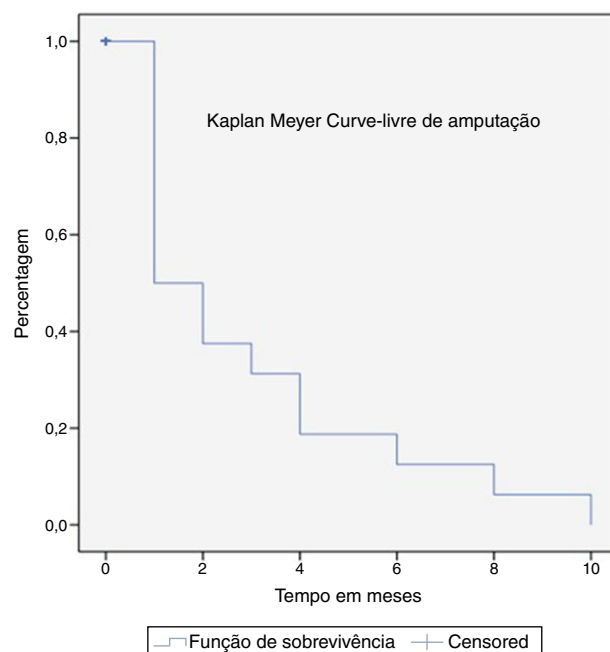


Figura 3 Curva de Kaplan-Meier com a distribuição dos doentes por tempo livre de amputação (grupo de doentes amputados).

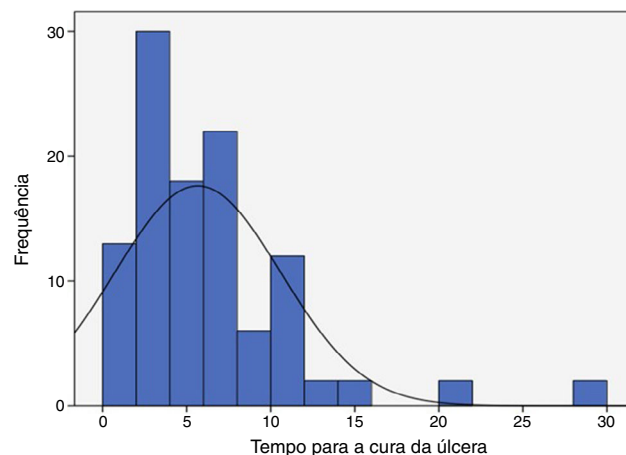


Figura 4 Curva de distribuição dos doentes por tempo de cicatrização das lesões (em meses).

Discussão

Os resultados apresentados são favoráveis e estão de acordo com os apresentados pelos centros dedicados no tratamento de doença arterial periférica complexa distal^{4,7,8}.

Tabela 3 Resultados comparativos dos *outcomes* primários para os todos os doentes e para o grupo com oclusões longas distais em que foi tentada recanalização

	Todos os doentes	Oclusões longas distais
Taxa de sucesso técnico	98,9%	84,6%
Taxa de reintervenção	26,2%	30,8%
Taxa de <i>limb salvage</i>	91,3%	87,7%
Tempo de cicatrização lesional	5,3 meses	6 meses

A necessidade de tratamento concomitante de outros setores é uma situação inevitável neste contexto da isquemia crítica e, embora condicione até certa medida a análise dos resultados, reflete a realidade desta doença multissetorial.

Em grande medida estes resultados traduzem a forma como a nossa experiência, assim como aquela que é reportada na literatura^{4,9,10}, reconhece a revascularização angiosômica como a forma mais eficaz de tratar as lesões arteriais, de forma a garantir um fluxo pulsátil a nível da região podálica que apresenta a lesão trófica.

Embora a nossa atitude interventiva esteja sempre condicionada pelo estado do doente, ou por aspetos como o tempo de procedimento e a colaboração do doente ou pela quantidade de contraste utilizada, procuramos, sempre que possível, revascularizar o maior número de eixos distais e tal facto demonstrou-se frutífero ao garantir uma melhor e mais rápida capacidade cicatricial, como já foi descrito na literatura¹¹.

Um dos objetivos deste trabalho era objetivar algo que já nos parecia verdade e que tem ditado, de certa forma, a nossa prática e a nossa abordagem em doentes com oclusões longas. Com regularidade não é possível inferir acerca da permeabilidade das artérias abaixo do tornozelo ou podálicas antes de se proceder à seletivação das mesmas através da recanalização das oclusões, mesmo quando estas envolvem todo o eixo tibial em questão. Ao não investir na recanalização destas oclusões poderíamos estar a infravalorizar o *outflow* e a não tratar doentes que, sem outras alternativas de tratamento, iriam terminar em amputação *major*.

Os resultados apresentados ainda não refletem a utilização rotineira de materiais endovasculares revestidos por fármaco. Baseando essa prática com o que tem sido descrito na literatura e acreditando na possibilidade destas técnicas garantirem melhores taxas de permeabilidade a longo prazo, iremos seguramente introduzir cada vez mais estes materiais na nossa prática. Desta forma esperamos reduzir as taxas de reintervenção, promover uma revascularização eficaz por maior período de tempo e garantir a capacidade cicatricial prolongada, nomeadamente em doentes com destruição tecidual marcada e que poderão vir a necessitar de cirurgias de desbridamento, adjuvantes dos cuidados de penso ou realização de plastias/enxertos cutâneos.

Conclusões

Esta revisão da experiência do nosso serviço, pelos resultados favoráveis apresentados, traduz a forma como procuramos desenvolver a técnica endovascular no tratamento de doença arterial complexa, nomeadamente num grupo de doentes com isquemia crítica e doença infragenicular significativa.

A presença de fluxo pulsátil direto para a área lesional, respeitando o conceito angiosômico, assim como o maior número de vasos distais permeáveis no final do procedimento, estão associados a melhores taxas de *limb salvage*.

O tratamento de oclusões infrageniculares longas, mesmo quando não é visível inicialmente a permeabilidade dos eixos podálicos, é possível em grande número de doentes.

Responsabilidades éticas

Proteção de pessoas e animais. Os autores declaram que para esta investigação não se realizaram experiências em seres humanos e/ou animais.

Confidencialidade dos dados. Os autores declaram que não aparecem dados de pacientes neste artigo.

Direito à privacidade e consentimento escrito. Os autores declaram que não aparecem dados de pacientes neste artigo.

Conflito de interesses

Os autores declaram não haver conflito de interesses.

Bibliografia

1. Gray BH, Diaz-Sandoval LJ, Dieter RS, et al. Expert consensus statement for infrapopliteal arterial intervention appropriate use. *Catheter Cardiovasc Interv.* 2014;84:539–45.
2. Suzuki K, Iida O, Yamauchi Y, et al. Impact of diabetes mellitus on critical limb ischemia with below the knee disease: Japan below-the-knee artery treatment subanalysis. *Angiology.* 2013.
3. Van Overhagen H, Spiliopoulos S, Tsetis D. Below-the-knee interventions. *Cardiovasc Intervent Radiol.* 2013;36:302–11.
4. Iida O, Soga Y, Hirano K, et al. Long-term results of direct and indirect endovascular revascularization based on the angiosome concept in patients with critical limb ischemia presenting with isolated below-the-knee lesions. *J Vasc Surg.* 2012;55:363–70, e5.
5. Liistro F, Porto I, Angioli P, et al. Drug-eluting balloon in peripheral intervention for below the knee angioplasty evaluation (DEBATE-BTK): A randomized trial in diabetic patients with critical limb ischemia. *Circulation.* 2013;128:615–21.
6. Werner M, Scheinert S, Bausback Y, et al. Bifurcation stenting after failed angioplasty of infrapopliteal arteries in critical limb ischemia: Techniques and short-term follow-up. *Catheter Cardiovasc Interv.* 2013;82:E522–8.
7. Conrad MF, Kang J, Cambria RP, et al. Infrapopliteal balloon angioplasty for the treatment of chronic occlusive disease. *J Vasc Surg.* 2009;50:799–805, e4.
8. Manzi M, Fusaro M, Ceccacci T, et al. Clinical results of below-the knee intervention using pedal-plantar loop technique for the revascularization of foot arteries. *J Cardiovasc Surg (Torino).* 2009;50:331–7.
9. D. C. Bosanquet JCDG. Systematic Review and Meta-analysis of Direct Versus Indirect Angiosomal Revascularisation of Infrapopliteal Arteries. *Eur J Vasc Endovasc Surg.* 2014; 48 (1).
10. Biancari F, Juvonen T. Angiosome-targeted lower limb revascularization for ischemic foot wounds: Systematic review and meta-analysis. *Eur J Vasc Endovasc Surg.* 2014;47:517–22.
11. Hinchliffe RJ, Andros G, Apelqvist J, et al. A systematic review of the effectiveness of revascularization of the ulcerated foot in patients with diabetes and peripheral arterial disease. *Diabetes Metab Res Rev.* 2012;28:179–217.