



ANGIOLOGIA E CIRURGIA VASCULAR

www.elsevier.pt/acv



CASO CLÍNICO

Tratamento endovascular de aneurismas saculares isolados da aorta abdominal e da artéria ilíaca – caso clínico[☆]



José Almeida-Lopes*, Daniel Brandão, Paulo Barreto, Joana Ferreira e Armando Mansilha

Unidade de Angiologia e C. Vascular, Hospital CUF Porto, Porto, Portugal

Recebido a 20 de abril de 2014; aceite a 26 de dezembro de 2014

Disponível na Internet a 18 de fevereiro de 2015

PALAVRAS-CHAVE

Aneurisma sacular da aorta abdominal; Aneurisma sacular da artéria ilíaca; Correção endovascular

KEYWORDS

Saccular Abdominal Aortic Aneurysm; Saccular Iliac Artery Aneurysm; Endovascular Correction

Resumo Os autores apresentam um caso clínico de um doente do sexo masculino, de 72 anos, que apresentava 2 aneurismas abdominais saculares isolados: um aneurisma da artéria ilíaca comum esquerda de 3 cm que envolvia a bifurcação ilíaca, corrigido por via endovascular através de embolização com diversos coils da artéria ilíaca interna ipsilateral com a subsequente colocação de uma extensão ilíaca de endoprótese Endurant II (Medtronic Inc, Minneapolis, EUA), e um aneurisma da aorta abdominal de 3,8 cm, corrigido com a colocação de uma endoprótese tubular Endurant II.

É realizada uma revisão da literatura sobre o nível de evidência do tratamento de aneurismas saculares e das possíveis complicações decorrentes da exclusão de aneurismas da artéria ilíaca, principalmente no diz respeito à embolização da artéria ilíaca interna.

© 2014 Sociedade Portuguesa de Angiologia e Cirurgia Vascular. Publicado por Elsevier España, S.L.U. Este é um artigo Open Access sob a licença de CC BY-NC-ND (<http://creativecommons.org/licenses/by-nc-nd/4.0/>).

Endovascular treatment of isolated saccular aneurysms of the abdominal aorta and iliac artery case report

Abstract The authors present a case report of 72 years-old male patient, who had two isolated saccular abdominal aneurysms, one aneurysm of the left common iliac artery of 3 cm of diameter involving the iliac bifurcation, corrected by endovascular embolization with multiple coils of the ipsilateral internal iliac artery with subsequent placement of a iliac extension of an Endurant II stent-graft (Medtronic Inc, Minneapolis, Minn) and an abdominal aortic aneurysm of 3.8 cm, managed by the placement of an Endurant II tubular stent-graft.

[☆] Trabalho apresentado no XIII Congresso de Angiologia e Cirurgia Vascular, Coimbra 13-15 de Junho de 2013.

* Autor para correspondência.

Correio eletrónico: JoseLopes1983@sapo.pt (J. Almeida-Lopes).

A literature review is performed on the level of evidence of the treatment of saccular aneurysms and made reference of the possible complications resulting from the exclusion of iliac artery aneurysms, especially in relation to the internal iliac artery embolization.

© 2014 Sociedade Portuguesa de Angiologia e Cirurgia Vascular. Published by Elsevier España, S.L.U. This is an open access article under the CC BY-NC-ND license (<http://creativecommons.org/licenses/by-nc-nd/4.0/>).

Introdução

Um aneurisma arterial é uma dilatação localizada e permanente, caracterizada por um aumento de 50% do maior diâmetro do vaso normal em questão¹. Para além do referido, os aneurismas podem ser classificados de acordo com a sua configuração em fusiforme (a forma mais comum de apresentação) ou sacular (mais raros).

Enquanto os aneurismas fusiformes da aorta surgem muitas vezes devido à degeneração da parede arterial secundária a doença aterosclerótica, os aneurismas saculares têm uma etiologia mais variada, que podem envolver infeções, degeneração de uma úlcera aterosclerótica penetrante, patologia traumática ou cirurgia aórtica prévia^{2,3}.

Os aneurismas da aorta abdominal (AAA) são os aneurismas abdominais mais frequentes. Por sua vez os aneurismas isolados da artéria ilíaca comum (AIC) representam apenas menos de 2% de todos os aneurismas intra-abdominais^{4,5}.

Historicamente os aneurismas saculares têm sido percebidos pelos cirurgiões vasculares como possuidores de um maior risco de rotura que os aneurismas fusiformes⁶ e normalmente corrigidos independentemente do tamanho apresentado.

Caso clínico

Doente de 72 anos, com antecedentes de hipertensão arterial, cirurgia de revascularização do miocárdio e sem história familiar conhecida de aneurismas. Durante a realização de uma TC abdominal de rotina descobrem-se, em simultâneo, 2 aneurismas saculares isolados (fig. 1), um aneurisma da AIC esquerda de 3 cm que envolvia a bifurcação ilíaca e um aneurisma AAA sacular infrarrenal de 3,8 cm. Clinicamente o doente não apresentou qualquer sinal de infeção e analiticamente os valores de leucocitose, proteína c-reativa e velocidade de sedimentação apresentavam-se consistentemente negativos, descartando com grande certeza uma possível etiologia infecciosa para os aneurismas.

Os aneurismas foram tratados por via endovascular, por punção femoral direita. Com o auxílio de uma bainha 6F (Flexor® Check-Flo® introducer, Cook®, Bloomington, Indiana, EUA) inserida por *cross-over*, o aneurisma da AIC esquerda foi corrigido através de embolização com diversos *coils* da artéria ilíaca interna (AII) ipsilateral com a subsequente colocação de uma extensão ilíaca de endoprótese Endurant II (Medtronic Inc, Minneapolis, EUA) de 13 × 80 mm. No mesmo procedimento foi também corrigido o AAA sacular infrarrenal, com a colocação de uma endoprótese tubular Endurant II de 23 × 70 mm (fig. 2).

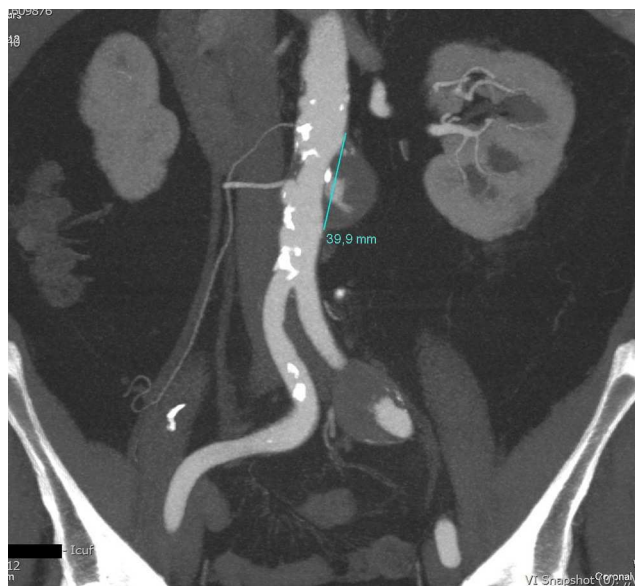


Fig. 1 Angio-TC pré-operatória demonstrando os aneurismas aórtico e ilíaco.

O procedimento teve a duração de 130 minutos, tendo o doente tido alta no dia seguinte à intervenção, sem intercorrências.

Durante o seguimento, o doente apresentou queixas transitórias de claudicação nadegeira esquerda que surgiram logo após o procedimento, não incapacitante para cerca de 200-300 metros, porém, sem outras queixas de isquemia pélvica (disfunção erétil, isquemia mesentérica ou isquemia do plexo sagrado). A claudicação foi transitória desaparecendo passados aproximadamente 3 meses após o procedimento.

A angio-TC de controlo (fig. 3) revelou integridade e permeabilidade das endopróteses colocadas, ausência de *endoleaks* e redução do volume dos sacos aneurismáticos (figs. 4 e 5).

Discussão

Uma vez que o presente caso clínico se relaciona com o tratamento endovascular da doença aneurismática do sector aorto-ilíaco, os autores debruçam-se essencialmente na discussão e revisão bibliográfica sobre as características anatómicas dos aneurismas referidos e a consequente morbilidade causada pela abordagem endovascular relacionada, bem como as possíveis e mais recentes abordagens no tratamento endovascular dos aneurismas ilíacos (AI).

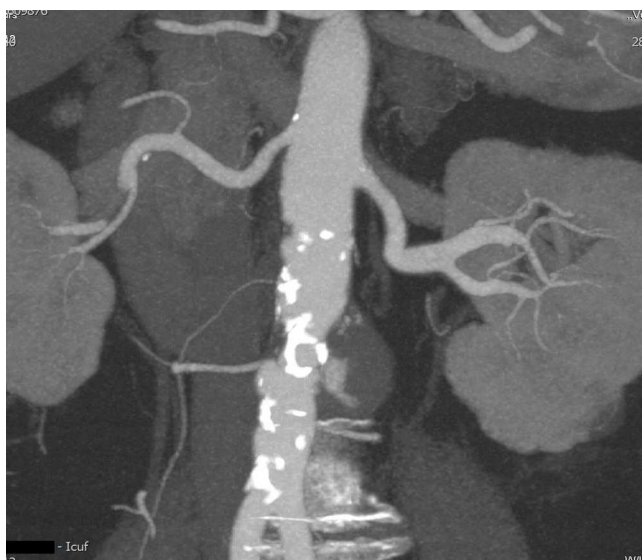

Fig. 2 Angio-TC pré-operatória demonstrando o aneurisma aórtico.

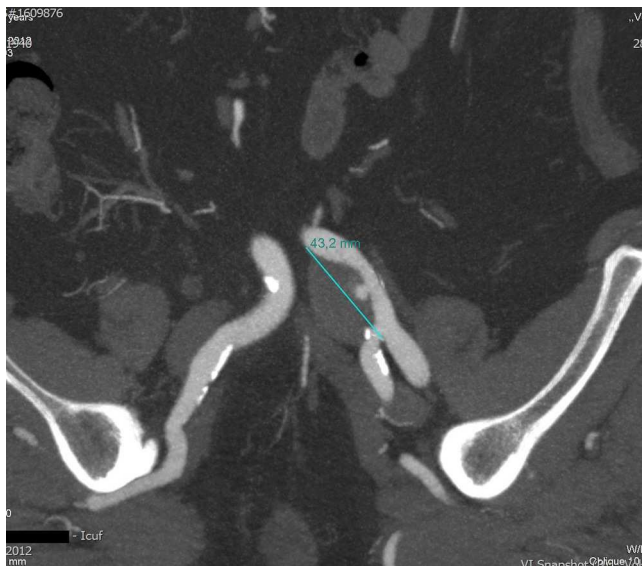

Fig. 3 Angio-TC pré-operatória demonstrando o aneurisma ilíaco.

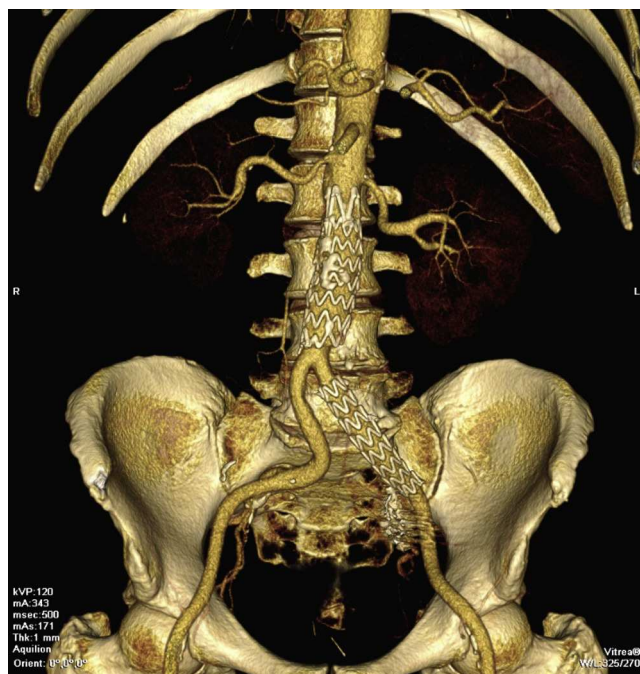


Fig. 5 Angio-TC 3D aos 2 meses após o procedimento.

A distribuição anatómica dos artéria íliaca tratados passa por ser 70% na AI comum, 20% na artéria íliaca interna e apenas 10% na artéria íliaca externa⁷.

Os aneurismas bilaterais da AIC estão identificados em cerca de 50% dos casos⁸.

Embora não haja estudos que permitam, tal como no AAA, definir o limite exato a partir do qual um AI (fusiforme) deva ser corrigido, a maioria dos autores defende o seu tratamento quando o maior diâmetro atinge os 3 cm, dado o maior risco de rotura a partir destas dimensões.

Dado que a taxa de mortalidade operatória para a cirurgia aberta eletiva a AI isolados permanece alta, podendo mesmo atingir os 10% na literatura recente, o que é significativamente maior que a cirurgia aberta para a correção de AAA⁹, tem-se observado na última década um crescente número de doentes tratados por via endovascular, tendo esta técnica o potencial de reduzir a morbilidade perioperatória, especialmente em doentes de alto risco¹⁰.

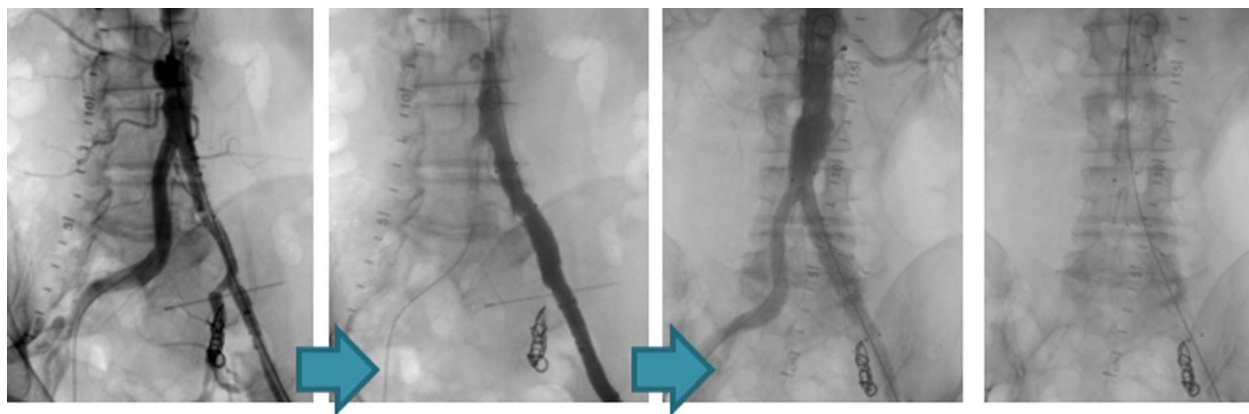


Fig. 4 Exclusão endovascular do aneurisma ilíaco e do aneurisma aórtico.

Quando estamos perante aneurismas saculares, na literatura podemos encontrar várias séries que recomendam a sua reparação como única opção razoável^{11,12}.

Num relatório do conselho conjunto da Sociedade de Cirurgia Vasculare e da Sociedade Internacional de Cirurgia Cardiovascular, a correção aneurismática foi recomendada a todos os aneurismas saculares da aorta abdominal, independentemente do tamanho ou da sintomatologia apresentada¹³.

Existe, porém, na literatura uma escassez de evidência clínica que conceda pior prognóstico aos aneurismas saculares da aorta¹⁴.

Apesar da percepção comum da maior perigosidade da história natural dos aneurismas da aorta saculares, a verdadeira taxa de risco de rotura de aneurismas saculares é desconhecida¹⁴.

Shang et al. referem que, enquanto não for descoberto que os aneurismas saculares têm uma maior taxa de crescimento que os seus homólogos fusiformes, um follow-up clínico e radiológico é necessário, uma vez que um número significativo vai necessitar de intervenção cirúrgica. Para além do referido, os autores também aconselham que novos estudos são necessários para determinar a conduta ideal do tratamento de aneurismas que se apresentam com esta anatomia¹⁴.

No que diz respeito ao tratamento endovascular dos AI isolados, não existe um critério formal sobre qual será o comprimento do colo ideal para a correção dos AI, mas vários autores aceitam que esta medida seja idêntica à reparação de aneurismas aórticos por via endovascular, nomeadamente 1,5 cm de comprimento mínimo, a artéria proximal não pode ser aneurismática (< 14 mm), deve estar livre de trombo, quer na artéria ilíaca proximal quer na distal. Doentes com colo curto tendem a ter extensão do processo aneurismático para a bifurcação aórtica, podendo posteriormente necessitar de uma endoprótese bifurcada^{10,15}.

A presença de um segmento de AIC distal não dilatada permite a preservação da AII. Mais comumente, o AI termina sobre a bifurcação ilíaca, ficando a zona de ancoragem distal à origem da AII, perdendo-se o fluxo anterógrado para a AI interna¹⁰.

A embolização com *coils* da artéria ilíaca interna é frequentemente usada para a correção de AI que envolvem a sua bifurcação, como o caso apresentado, de modo a colocar com segurança uma endoprótese para exclusão dos referidos aneurismas evitando assim o *endoleak* tipo II. Este procedimento, porém, não está isento de complicações que estão decorrentes da diminuição do aporte sanguíneo para a região pélvica que nas embolizações unilaterais apresentam taxas de claudicação nadegueira de cerca de 31-52% e de 17-38% de disfunção erétil¹⁶.

Existem já disponíveis endopróteses bifurcadas para a bifurcação ilíaca e diversas técnicas endovasculares com vista a preservar o fluxo sanguíneo para a AII (técnica de *sandwich* em que um *stent* coberto que vem da AII corre lado a lado com outro *stent* coberto colocado na AIC, ou uma técnica híbrida com *bypass* femoro-femoral e colocação de um *stent* da AIE para a AII, ocluindo o fluxo anterógrado na AIC), embora estas técnicas tenham a desvantagem de prolongar o procedimento e aumentar o custo total do mesmo.

Uma vez que o caso clínico se refere a 2 aneurismas saculares isolados e dado existirem condições anatómicas

adequadas para a colocação de uma endoprótese isolada a nível ilíaco (obedecendo às recomendações anteriormente referidas) para correção do aneurisma da artéria ilíaca esquerda e outra a nível da aorta abdominal, decidiu-se pela colocação de 2 *stents* cobertos isolados em vez da colocação de uma única endoprótese bifurcada.

Pretendeu-se assim preservar ao máximo a circulação pélvica, nomeadamente a manutenção da permeabilidade da artéria sagrada média.

Conclusão

Serve este caso para documentar o tratamento simultâneo de 2 aneurismas saculares intra-abdominais isolados, com recurso às técnicas endovasculares, prestigiando esta abordagem como ato de menor invasibilidade e morbimortalidade.

Ressalvamos também que a avaliação do risco de rotura é portanto fundamental na abordagem da decisão cirúrgica do tipo anatómico de aneurismas em questão, de modo a diminuir a mortalidade relacionada com os aneurismas saculares.

Conflito de interesses

Os autores declaram não haver conflito de interesses.

Bibliografia

1. Johnston KW, Rutherford RB, Tilson MD, Shah DM, Hollier L, Stanley JC. Suggested standards for reporting on arterial aneurysms Subcommittee on Reporting Standards for Arterial Aneurysms, Ad Hoc Committee on Reporting Standards, Society for Vascular Surgery and North American Chapter, International Society for Cardiovascular Surgery. *J Vasc Surg.* 1991;13:452-8.
2. Brown SL, Busuttill RW, Baker JD, Machleder HI, Moore WS, Barker WF. Bacteriologic and surgical determinants of survival in patients with mycotic aneurysms. *J Vasc Surg.* 1984;1:541-7.
3. Coady MA, Rizzo JA, Hammond GL, Pierce JG, Kopf GS, Elefteriades JA. Penetrating ulcer of the thoracic aorta: What is it? How do we recognize it? How do we manage it. *J Vasc Surg.* 1998;27:1006-16.
4. Richardson JW, Greenfield LJ. Natural history and management of iliac aneurysms. *J Vasc Surg.* 1988;8:165-71.
5. Levi N, Schroeder TV. Isolated iliac artery aneurysms. *Eur J Vasc Endovasc Surg.* 1998;16:342-4.
6. Szilagyi DE, Smith RF, DeRusso FJ, Elliott JP, Sherrin FW. Contribution of abdominal aortic aneurysmectomy to prolongation of life. *Ann Surg.* 1966;164:678-99.
7. Krupski W. Isolated iliac aneurysms. In: Ernst C, Stanley J, editors. *Current therapy in vascular surgery.* St. Louis: Mosby; 1994. p. 296-302.
8. Krupski WC, Selzman CH, Florida R. Contemporary management of isolated iliac aneurysms. *J Vasc Surg.* 1998;28:1-11.
9. Kasirajan V, Hertzner NR, Beven EG, O'Hara PJ, Krajewski LP, Sullivan TM. Management of isolated common iliac artery aneurysms. *Cardiovasc Surg.* 1998;6:171-7.
10. Boules TN, Selzer F, Stanziale SF. Endovascular management of isolated iliac artery aneurysms. *J Vasc Surg.* 2006;44(1):29-37.
11. Erdöl C, Celik S, Baykan M. A saccular aneurysm on the ascending aorta following aortic valve replacement. *Int J Cardiol.* 2001;79:263-4.
12. Taylor BV, Kalman PG. Saccular aortic aneurysms. *Ann Vasc Surg.* 1999;13:555-9.

13. Hollier LH, Taylor LM, Ochsner J. Recommended indications for operative treatment of abdominal aortic aneurysms. Report of a subcommittee of the Joint Council of the Society for Vascular Surgery and the North American Chapter of the International Society for Cardiovascular Surgery. *J Vasc Surg.* 1992;15:1046–56.
14. Shang EK, Nathan DP, Boonn WW. A modern experience with saccular aortic aneurysms. *J Vasc Surg.* 2013 Jan;57(1):84–8.
15. Aldin Z, Kashef E, Jenkins M. The midterm experience of tapered stent grafts in the endovascular management of iliac artery aneurysms with unfavorable anatomy. *Vasc Endovascular Surg.* 2012 Feb;46(2):117–22.
16. Rayt HS, Bown MJ, Lambert KV. Buttock claudication and erectile dysfunction after internal iliac artery embolization in patients prior to endovascular aortic aneurysm repair. *Cardiovasc Intervent Radiol.* 2008;31(4):728–34.