



## Clinical case

# Sequelas endócrinas do tratamento oncológico – qual o papel da deficiência da hormona do crescimento no desenvolvimento de osteoporose?



Joana Simões Pereira<sup>a,\*</sup>, Margarida Silva Vieira<sup>a</sup>, Paula Pereira<sup>b</sup> e Maria Conceição Pereira<sup>a</sup>

<sup>a</sup> Serviço de Endocrinologia, Instituto Português de Oncologia de Lisboa, Francisco Gentil, EPE, Lisboa, Portugal

<sup>b</sup> Serviço de Radioterapia, Instituto Português de Oncologia de Lisboa, Francisco Gentil, EPE, Lisboa, Portugal

## INFORMAÇÃO SOBRE O ARTIGO

### Historial do artigo:

Recebido a 12 de abril de 2014

Aceite a 20 de maio de 2015

### Palavras-chave:

Osteoporose  
Deficiência de somatotropina  
Sobreviventes oncológicos  
Hipogonadismo  
Glucocorticoides

## R E S U M O

Os doentes submetidos a tratamentos oncológicos podem apresentar diversas endocrinopatias, algumas das quais poderão afetar o tecido ósseo de forma permanente se não tratadas em tempo útil. Com a apresentação deste caso clínico pretendemos alertar para as potenciais morbilidades graves, a longo prazo, dos doentes com endocrinopatias secundárias ao tratamento do cancro não oportunamente tratadas.

Apresentamos o caso de um doente do sexo masculino, submetido a tratamento com quimio e radioterapia cervical e submaxilar aos 5 anos pelo diagnóstico de rhabdomyosarcoma do seio maxilar direito. Aos 12 anos, o doente foi referenciado para a consulta de endocrinologia de reabilitação do nosso centro. Durante o seu desenvolvimento apresentou algumas disfunções endócrinas, nomeadamente deficiência de somatotropina (DS), não atempadamente tratada por o doente não apresentar indicações para terapêutica, segundo os critérios vigentes na altura. Apresentou também hipotiroidismo primário e hipogonadismo parcial misto adequadamente tratados. Durante a idade adulta verificou-se o estabelecimento de osteoporose. Apesar da exposição a diversas terapêuticas passíveis de levar à diminuição da densidade mineral óssea, a DS não tratada foi, neste caso, preponderante para o desenvolvimento de osteoporose.

É importante o reconhecimento precoce das endocrinopatias secundárias ao tratamento para o cancro para se poder estabelecer um tratamento atempado destas condições, particularmente aquelas com consequências importantes, quando não tratadas, como a DS.

© 2015 Sociedade Portuguesa de Endocrinologia, Diabetes e Metabolismo. Publicado por Elsevier España, S.L.U. Este é um artigo Open Access sob a licença de CC BY-NC-ND (<http://creativecommons.org/licenses/by-nc-nd/4.0/>).

## Endocrine complications of cancer treatment—What is the role of growth hormone deficiency in the development of osteoporosis?

### A B S T R A C T

Childhood cancer survivors can develop several endocrinopathies, some of which may permanently affect bone tissue if not properly treated. With this case report presentation we intend to emphasize serious long-term morbidities of patients with endocrine disorders secondary to cancer treatment not timely treated.

We present the case of a male patient, who was treated with chemotherapy and cervical and submaxillary radiotherapy at the age of 5 when he was diagnosed with a rhabdomyosarcoma of the right maxillary sinus. At the age of 12 he was referred to our Endocrine Rehabilitation Clinic. During his development he presented some endocrine disorders, including growth hormone deficiency (GHD) not promptly treated because he wasn't eligible for somatotropin therapy according to current criteria back then. He also developed primary hypothyroidism and partial hypogonadism which were appropriately treated. Establishment of osteoporosis was verified during adulthood. Despite the exposure to several therapeutic

### Keywords:

Osteoporosis  
Growth hormone deficiency  
Childhood cancer survivors  
Hypogonadism  
Glucocorticoids

\* Autor para correspondência.

Correio eletrónico: [joanasimoespereira@gmail.com](mailto:joanasimoespereira@gmail.com) (J. Simões Pereira).

agents that could have conduct to decreased bone mineral density, the partial absence of GH was, in this case, the leading cause of osteoporosis.

Early identification of endocrinopathies secondary to cancer treatment is important in order to establish a timely treatment of these conditions, especially those with important consequences when not treated, like GHD.

© 2015 Sociedade Portuguesa de Endocrinologia, Diabetes e Metabolismo. Published by Elsevier España, S.L.U. This is an open access article under the CC BY-NC-ND license (<http://creativecommons.org/licenses/by-nc-nd/4.0/>).

## Introdução

Muitos doentes submetidos a tratamentos oncológicos, sobretudo crianças e jovens, apresentam um risco aumentado de desenvolvimento de complicações endócrinas. No nosso centro, após completarem os tratamentos para a neoplasia de base, os doentes são referenciados à consulta de endocrinologia de reabilitação. Esta referenciação pode ocorrer mais cedo se os doentes desenvolverem endocrinopatias ainda durante a terapêutica oncológica. Inicialmente, são identificados os seus riscos endócrinos e, de acordo com estes, é programado o seguimento periódico de forma a serem detetadas atempadamente as endocrinopatias secundárias ao tratamento oncológico ou à própria neoplasia e para se estabelecer o tratamento adequado. A terapêutica para o cancro pode alterar o metabolismo ósseo de diversas formas – efeitos diretos no osso pela radioterapia local ou por alguns fármacos; ações no sistema nervoso central por parte da radioterapia e/ou quimioterapia, causando disfunção hipotálamo-hipofisária; efeitos periféricos da quimio ou radioterapia nos órgãos endócrinos (gónadas, tireoide e paratiroides) e alterações da dieta durante a terapêutica para o cancro (défice de vitamina D)<sup>1,2</sup>. Apesar disto, a maioria dos sobreviventes de doença oncológica durante a infância acaba por recuperar a massa óssea ao longo do tempo<sup>3</sup> se a sua causa for reversível ou se for tratada convenientemente. Relatamos o caso de um doente que apresentou diversas sequelas endócrinas do tratamento oncológico, tendo a osteoporose acabado por se estabelecer pelo «não tratamento» de uma delas. Pretendemos assim alertar para o seguimento e tratamento completo destes doentes, de forma a evitar o desenvolvimento de endocrinopatias potencialmente graves e com elevada carga de morbilidade para o futuro.

## Descrição do caso

Doente do sexo masculino, caucasiano, sem antecedentes pessoais ou familiares relevantes, com diagnóstico de rabdomyosarcoma do seio maxilar direito aos 5 anos de idade. Como tratamento realizou uma perfusão de quimioterapia intratecal com metotrexato e prednisolona e quimioterapia intravenosa com vincristina, actinomicina e ifosfamida (doses totais não disponíveis no processo). Foi submetido também a radioterapia (RT) cervical e submaxilar na dose total de 51 Gy – a [figura 1](#) mostra a TAC de planeamento da RT onde se pode verificar que a sela turca foi envolvida no campo irradiado. Aos 12 anos o doente foi referenciado à consulta de endocrinologia de reabilitação. Auxologicamente apresentava estatura de 139 cm (percentil 10); estatura alvo familiar de 170 cm (percentil 10); idade óssea de 9 anos; estádios de Tanner – pelos púbicos 2, genital 2, pelos axilares 2 – e volume testicular de 5 mL. Realizou avaliação analítica – TSH (*thyroid stimulating hormone*) 7,4 mU/L (0,3–4,2); T4 livre 0,8 ng/dL (0,9–1,7); IGF-1 (*insulin-like growth factor 1*) 102 ng/mL (<percentil 3); eixos gonádico e cortico-suprarrenal sem alterações – e, posteriormente, prova de hipoglicemia insulínica, cujo valor máximo atingido de somatotropina foi 6,6 ng/mL (normal > 7) com correspondente glicemia de 45 mg/dL. Portanto, apresentava hipotiroidismo primário, tendo sido medicado com levotiroxina 50 µg/dia, e também deficiência

parcial de somatotropina. No entanto, face aos critérios vigentes na altura em Portugal – uma vez que auxologicamente se apresentava dentro dos valores de normalidade e tinha sofrido uma doença oncológica – não apresentava indicação para terapêutica com somatotropina. Apesar de ter crescido no percentil 10 até por volta dos 14 anos, começou nesta altura a cruzar percentis, tendo a sua estatura final – 163 cm – ficado aquém da estatura alvo familiar ([fig. 2A](#)). Progrediu autonomamente na puberdade, atingindo aos 17 anos (idade cronológica correspondente à óssea) estádio de Tanner 5 e volume testicular de 25 mL. Contudo, o doente não realizou o surto pubertário ([fig. 2B](#)). Os níveis séricos de IGF-1 permaneceram sempre abaixo do percentil 50, encontrando-se, por vezes, inferiores ao percentil 3 ([fig. 3A](#)). Realizou ecografias tiroideias ao longo do seguimento que não revelaram alterações.

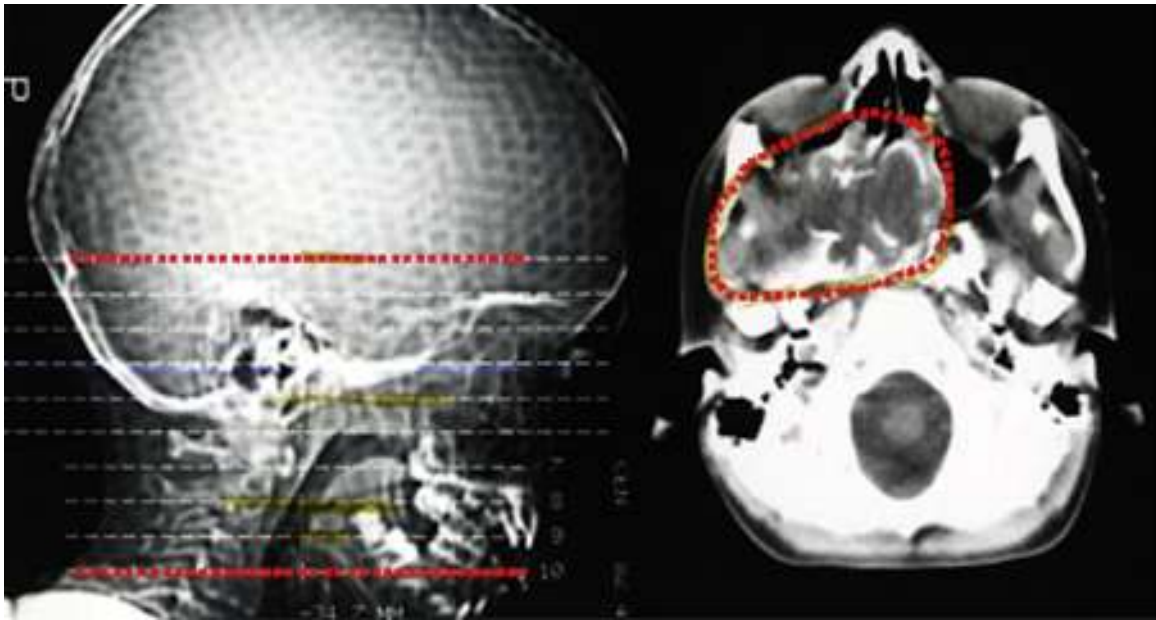
Aos 18 anos realizou osteodensitometria que revelou T-score na coluna lombar de –3,1 e no colo do fémur –1,9, tendo iniciado terapêutica diária com carbonato de cálcio (1.500 mg) e colecalciferol (400 UI). Não apresentou melhoria destes parâmetros dado que, passados 3 anos, apresentava T-score de –3,6 na coluna lombar e –1,9 no colo do fémur. Reavaliou-se o eixo gonádico, tendo-se verificado LH (*luteinizing hormone*) 1,7 mUI/mL (> 8), FSH (*follicle-stimulating hormone*) 2,0 mUI/mL (> 10), testosterona total 324,8 ng/dL (160–730) e livre 10,2 ng/dL (9–27) e dihidrotestosterona 253 ng/dL (300–850), tendo-se realizado, ainda, o doseamento de prolactina que foi de 5,1 ng/mL (< 18), pelo que se admitiu um hipogonadismo misto parcial, mas de domínio central, tendo iniciado terapêutica com enantato de testosterona 250 mg mensal. Realizou também, aos 21 anos, um espermograma que revelou oligoteratoastenozoospermia. Apesar da reposição correta, da prática adequada de desporto, da dieta equilibrada (com consumo de apenas um café/dia) e da inexistência de hábitos tabágicos ou etanólicos, apresentou, passados 2 anos, T-score na coluna lombar de –3,8 e no colo do fémur de –2,1. Como continuava com IGF-1 de 79 ng/mL, inferior ao percentil 3 ([fig. 3B](#)), optou-se por iniciar terapêutica com somatotropina na dose de 0,1 mg/dia, suportado pelo próprio, uma vez que, apesar de apresentar défice desta hormona, atualmente não preenche os critérios portugueses para esta terapêutica, já que não apresenta este défice isoladamente. Aos 25 anos (idade da última consulta) apresentava T-score na coluna lombar de –3,6 e no colo do fémur de –2,3, pelo que se aumentou a dose para 0,2 mg/dia.

## Discussão

O doente apresentou diversas endocrinopatias decorrentes dos tratamentos oncológicos aos quais foi submetido.

### Deficiência de somatotropina

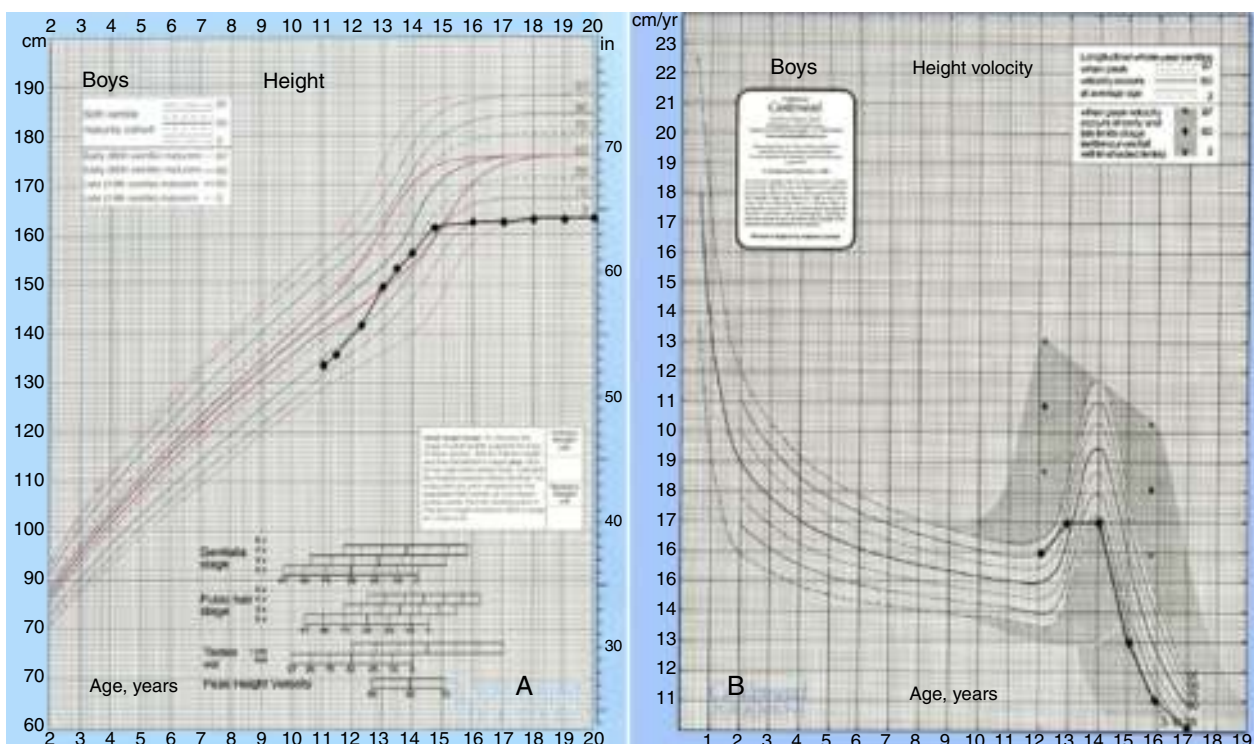
A deficiência de somatotropina estabeleceu-se devido à radioterapia realizada (como observado na prova de hipoglicemia insulínica, valores de IGF-1 e auxologia). Este eixo é o mais radiosensível, seguido pelo eixo das gonadotrofinas e depois pelo da TSH e ACTH<sup>4</sup>. Nos casos em que são usadas doses inferiores de radioterapia, como na leucemia, ocorre normalmente deficiência isolada



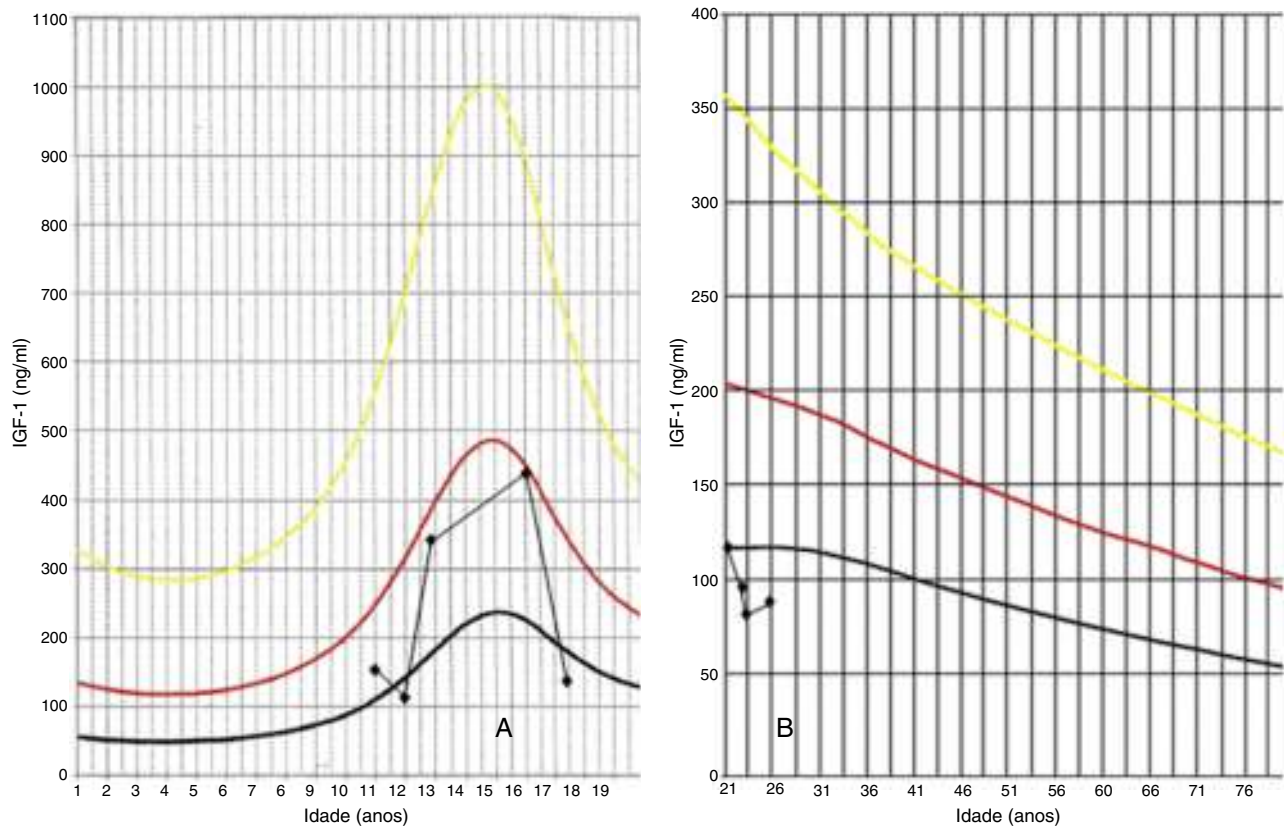
**Figura 1.** TAC de planeamento da radioterapia 2D onde se observa o envolvimento da região selar no campo irradiado.

de somatotropina, enquanto doses superiores (> 60 Gy) afetam outros eixos neuro-endócrinos relativamente mais radiorresistentes, levando a défices pituitários múltiplos<sup>5,6</sup>. A vulnerabilidade destes eixos à radiação é maior nas crianças que nos adultos, afetando preferencialmente as crianças mais jovens<sup>7,8</sup>. A gravidade e a rapidez de aparecimento da deficiência de somatotropina após a radioterapia é dose-dependente e a sua incidência aumenta com o tempo pós-irradiação. Quase 100% das crianças tratadas com doses superiores a 30 Gy terão respostas diminuídas na prova de hipoglicemia insulínica aos 5 anos de sobrevivência. Esta prova tem sido considerada a «gold standard» para identificar a deficiência

de somatotropina especialmente a induzida pela radiação<sup>4</sup>. Ao contrário dos testes com GHRH (*growth hormone releasing hormone*) ou GHRH+ estimulação com arginina, esta prova reflete a reserva funcional do eixo hipotálamo-hipofisário na criança irradiada. Uma resposta diminuída da somatotropina nesta prova, mesmo na presença de uma resposta normal nos outros testes, é significativa, uma vez que pode antecipar a necessidade de tratamento com reposição desta hormona num doente que já se encontra com o eixo da somatotropina hiperestimulado e que, provavelmente, não conseguirá desempenhar uma resposta adequada quando a sua necessidade aumentar, nomeadamente durante o



**Figura 2.** A, curva de crescimento; B, curva da velocidade de crescimento.



**Figura 3.** Valores de referência do IGF-1 consoante a idade: A: infância; B: idade adulta. (método Immulite 2000). Linha amarela, valor máximo; linha vermelha, mediana; linha preta, valor mínimo.

crescimento e puberdade. Isto é, a radiação externa provoca primariamente deficiência de GHRH e secundariamente deficiência de somatotrofos, o que explica os padrões discordantes de resposta de alguns doentes que não respondem na prova de hipoglicemia insulínica e que apresentam respostas normais nos testes com GHRH ou GHRH + arginina. A extensão da lesão da radiação nestes 2 locais e a intensidade dos mecanismos compensatórios varia entre indivíduos e determina os padrões de resposta da somatotropina aos vários estímulos e a natureza da discordância entre a secreção espontânea e estimulada desta hormona nas diferentes fases da vida. Portanto, a falência da resposta da somatotropina na prova de hipoglicemia insulínica pode ocorrer antes de qualquer declínio na sua secreção espontânea. Esta acentuada diminuição, previamente atribuída à diminuição de GHRH endógena por lesão hipotalâmica<sup>9-12</sup> pode ser consequência do efeito cumulativo da diminuição da massa de somatotrofos e de uma atividade hiperestimulada hipotalâmica associada, o que limita a estimulação adicional pela hipoglicemia. Esta hipótese está de acordo com os mecanismos de estimulação da somatotropina por este teste – para além de inibir o tónus da somatostatina, a hipoglicemia causa libertação de GHRH, significando que a libertação adicional de GHRH está atenuada se o próprio *pool* de GHRH já estiver previamente diminuído<sup>4</sup>.

### Hipotiroidismo

O doente desenvolveu, também, hipotiroidismo primário devido à radioterapia a que foi submetido na região cervical. O hipotiroidismo primário é muito frequente após a irradiação cervical externa, principalmente após altas doses (30-70 Gy), ocorrendo normalmente nos 5 anos após a radioterapia, com pico de incidência entre os 2-3 anos<sup>13</sup>. O efeito é dose-dependente e a sua

instalação gradual, sendo mais frequente nos doentes irradiados durante a infância. Nestes, existe uma relação inversa entre a idade da irradiação e o tempo necessário para o estabelecimento de hipotiroidismo. Dados do *Childhood Cancer Survivor Study* mostraram que a incidência de hipotiroidismo em doentes submetidos a radioterapia por linfoma de Hodgkin foi significativamente maior que no grupo controle; cerca de metade dos doentes apresentaram hipotiroidismo 2-7 anos após a irradiação, com diminuição da incidência após esse período<sup>14</sup>. O tratamento do hipotiroidismo subclínico ou clínico deve ser iniciado precocemente, principalmente em crianças, uma vez que pode originar complicações graves no seu crescimento e desenvolvimento cognitivo. Os doentes submetidos a radioterapia cervical ou aqueles em que a radiação atingiu a glândula tiroideia devem realizar palpação e ecografia cervicais periodicamente, uma vez que apresentam risco aumentado de desenvolverem nódulos tiroideus e, posteriormente, carcinoma da tiroide<sup>15</sup>.

### Hipogonadismo e alterações da fertilidade

Consideramos que o hipogonadismo desenvolvido, neste caso, teve 2 origens: toxicidade direta das gónadas pela quimioterapia, pelos agentes alquilantes (hipogonadismo primário), e lesão do eixo hipotálamo-hipofisário pela radioterapia (hipogonadismo secundário), uma vez que o doente apresentava um doseamento de testosterona total no limite inferior da normalidade com uma LH inapropriadamente baixa. Os efeitos adversos da quimioterapia (sobretudo da ifosfamida, mas também da vincristina) nas gónadas masculinas refletem-se, primariamente, no epitélio germinal<sup>16</sup>, o que justifica a oligoteratoastenozoospermia observada neste doente. A disfunção das células de Leydig provocada pela quimioterapia parece ser mais frequente com o aumento

**Tabela 1**  
Causas de osteoporose nas crianças e adolescentes

Causas endócrinas e latrogénicas de osteoporose nas crianças e adolescentes		
Endócrinas	Hipogonadismo	
	Défi ce de hormona do crescimento	
	Síndrome de Turner	
	Hipertiroidismo	
	Diabetes mellitus	
	Hiperprolactinemia	
	Amenorreia hipotalâmica	
	Doença/síndrome de Cushing	
	Latrogénicas	Glucocorticóides
		Metotrexato
Ciclosporina		
Radioterapia		
Acetato de medroxiprogesterona		
Terapêutica supressiva com levotiroxina		
Anticonvulsivantes		

da idade<sup>17</sup>. O mecanismo desta alteração após a quimioterapia é ainda desconhecido, uma vez que não existem evidências histológicas de anomalias nas células de Leydig na biópsia testicular após este tratamento. Apesar deste tratamento apresentar um efeito tóxico no epitélio secretor e germinal, a disfunção secretora pode também danificar indiretamente as espermatogónias e células derivadas. As alterações no fluxo sanguíneo causadas pela terapêutica e as modificações estruturais dentro dos testículos podem ter também um importante papel na fisiopatologia do hipogonadismo pela quimioterapia. Contudo, mesmo após esquemas combinados de quimioterapia, os homens não evoluem rapidamente para hipogonadismo severo, dada a baixa taxa de proliferação das células de Leydig<sup>18</sup>. No entanto, estão documentados aumentos de LH em um terço destes doentes com valores subnormais/normais de testosterona. O aumento da LH representa um mecanismo compensatório resultante do feedback negativo da testosterona ao nível do eixo hipotálamo-hipofisário, refletindo uma diminuição na produção de testosterona pelas células de Leydig<sup>17,19,20</sup>. Isto não se verificou neste caso, uma vez que, devido à radioterapia a que foi submetido, o doente apresentou concomitantemente hipogonadismo central devido à lesão das células gonadotróficas. Estas células representam 10–15% das células funcionantes da hipófise anterior, sendo o eixo gonadotrófico o segundo mais sensível à radiação externa, quer em crianças ou adultos<sup>4</sup>. A deficiência de gonadotrofinas clinicamente relevante é frequente após uma radiação  $\geq 40$  Gy, sendo uma complicação tardia, com uma incidência cumulativa de 20–50% após um período de seguimento a longo prazo<sup>5,21–24</sup>, tal como se verificou neste caso.

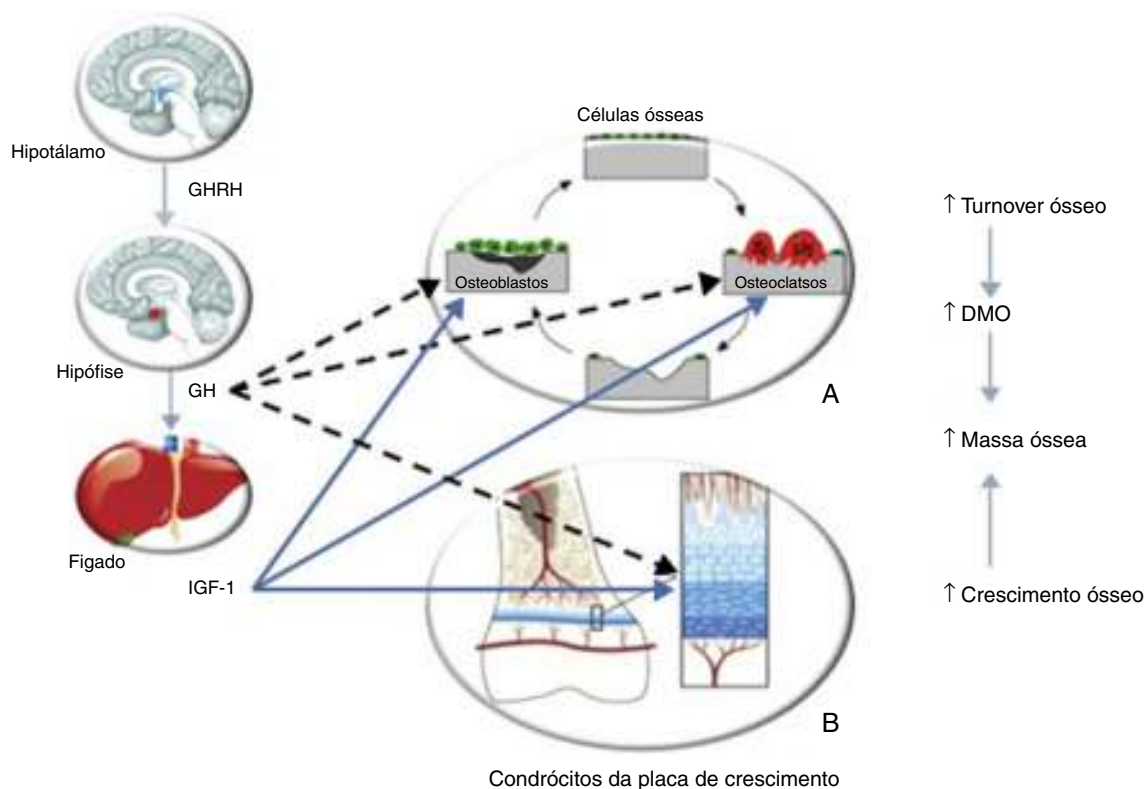
### Osteoporose

São reconhecidas, na literatura, causas endócrinas e iatrogénicas de osteoporose nas crianças e adolescentes (tabela 1)<sup>25</sup>; está também estabelecido que certos tipos de neoplasias, como os osteossarcomas e os tumores cerebrais podem relacionar-se com osteoporose<sup>2</sup>. Apesar da maioria dos doentes recuperar a densidade mineral óssea (DMO) após o tratamento oncológico, esta pode permanecer permanentemente reduzida se esta terapêutica contribuir para o não atingimento do adequado pico de massa óssea, estando os doentes submetidos antes ou durante a puberdade sob maior risco<sup>3,26,27</sup>. No que diz respeito a este doente, a osteoporose desenvolvida poderia ter sido secundária a um conjunto de etiologias – deficiência de somatotropina, hipogonadismo, terapêutica com ifosfamida, com glucocorticóides e com metotrexato –, embora advogamos que a insuficiência de somatotropina constituiu o fator primordial para o seu desenvolvimento, como discutiremos a seguir.

Nos adultos jovens com uma doença crónica que reconhecida afeta o metabolismo ósseo, valores de T-score inferiores

a  $-2,5$  na coluna lombar ou no colo do fémur são considerados diagnósticos de osteoporose. Nas crianças deve ser usado o padrão ajustado à idade e sexo, Z-score, definindo-se como diminuição da DMO um Z-score inferior a  $-2,0$ <sup>28</sup>. É reconhecido que os métodos de doseamento da massa óssea nas crianças e adolescentes, sobretudo naqueles com deficiência de somatotropina, têm certas limitações. A DMO encontra-se intimamente relacionada, nas crianças em crescimento, com a idade, maturação óssea e variáveis antropométricas<sup>29</sup>. A *Dual energy X-ray absorptiometry (DEXA)* é a técnica mais frequentemente utilizada para medir a DMO, refletindo o conteúdo de mineral por centímetro quadrado de osso –  $DMO_{\text{área}}$ . Outras técnicas, não tão comumente acessíveis, como a tomografia computadorizada quantitativa, permitem a determinação da DMO volumétrica, portanto a «verdadeira DMO»<sup>30</sup>. A desvantagem do uso da DEXA relaciona-se com o facto de esta não considerar a espessura do osso, podendo subestimar a verdadeira DMO. Os doentes com deficiência de somatotropina geralmente apresentam uma estatura final inferior à prevista, tendo sido proposto que uma diferença na altura de 20 cm pode explicar uma discrepância na  $DMO_{\text{área}}$  de aproximadamente um desvio-padrão, levando, assim, a uma percepção falsamente elevada do risco de fratura<sup>31</sup>. Para ajustar a  $DMO_{\text{área}}$  para a altura podem ser usados certos modelos matemáticos, no entanto, são necessárias mais investigações para se obter a DMO de uma forma mais fidedigna nestes doentes. Estudos que determinaram a DMO volumétrica em crianças com deficiência de somatotropina confirmaram os dados prévios obtidos com  $DMO_{\text{área}}$ , que mostraram uma redução significativa da DMO nestes doentes<sup>29,32</sup>, evidenciando a necessidade da somatotropina para o metabolismo ósseo.

Vários autores demonstraram a diminuição da DMO em adultos com deficiência de somatotropina instalada na infância<sup>31,33–39</sup>. A somatotropina apresenta efeitos diretos e indiretos (via IGF-1) na remodelação óssea, através da sua ação nos osteoblastos e osteoclastos<sup>40–43</sup>, e no crescimento linear, dado que regula a atividade dos condrócitos da placa de crescimento (fig. 4). Ocorre perda de massa óssea quando a reabsorção excede a formação óssea, como se verifica na deficiência de somatotropina. A DMO aumenta durante a infância, alcançando um pico entre os 20 e os 30 anos. Normalmente verifica-se um marcado aumento da DMO durante a puberdade, resultado do crescimento acelerado e da remodelação óssea, sob influência da somatotropina e das hormonas sexuais. Sabe-se que a deficiência de somatotropina apresenta um efeito relevante no osso dos adultos jovens, independentemente da idade de instalação e da etiologia deste défi ce, mas parece ter um papel menos importante nos doentes com instalação na idade adulta, o que fundamenta o papel primordial da somatotropina na aquisição do pico de massa óssea<sup>44</sup>. Consideramos que o doente apresentado não alcançou o pico de massa óssea desejado devido à insuficiência de somatotropina instalada na infância e não tratada. O facto desta hormona estimular todos os aspetos do turnover ósseo pode explicar, em parte, os efeitos do tratamento com somatotropina na DMO. Estudos com um longo seguimento<sup>45</sup> mostraram um padrão da evolução da DMO com terapêutica com somatotropina – ocorre uma ligeira diminuição da DMO nos primeiros 6 meses; após 18 meses, verifica-se um aumento da DMO, mantido aos 24 meses. Ensaio com 6 anos de tratamento demonstraram ganhos persistentes na DMO<sup>46</sup>; outros<sup>47</sup> evidenciaram ainda um continuum do aumento da DMO mesmo após a suspensão da somatotropina. Estes dados levaram Ohlsson et al.<sup>48</sup> a propor um modelo que defende que esta hormona aumenta o turnover ósseo globalmente, mas favorece a formação óssea. Uma vez que a reabsorção precede a formação óssea, verifica-se uma diminuição da DMO no início da terapêutica com somatotropina; após 6 meses, a formação óssea prevalece havendo um aumento consequente da DMO; aos 12 meses, a DMO perdida no período inicial é restabelecida. Outros autores demonstraram ainda que não ocorreu redução na DMO



**Figura 4.** Efeito da somatotropina (GH)/IGF-1 no metabolismo ósseo. A – A somatotropina estimula os precursores dos osteoblastos; esta hormona e o IGF-1 estimulam a proliferação e atividade dos osteoblastos, resultando na formação de novo osso. A somatotropina pode estimular ou inibir o recrutamento dos precursores dos osteoclastos; o IGF-1 estimula também o recrutamento e atividade dos osteoclastos, resultando em reabsorção óssea. Portanto, o efeito da somatotropina e IGF-1 é promover o turnover ósseo. B – A somatotropina estimula a proliferação dos condrócitos e dos seus precursores. O IGF-1 estimula a divisão e atividade das células proliferativas. Portanto, o outro efeito da somatotropina e do IGF-1 é estimular o crescimento ósseo, contribuindo para o aumento da massa óssea. Adaptado de: Olney<sup>30</sup>. GHRH: *growth hormone releasing hormone*.

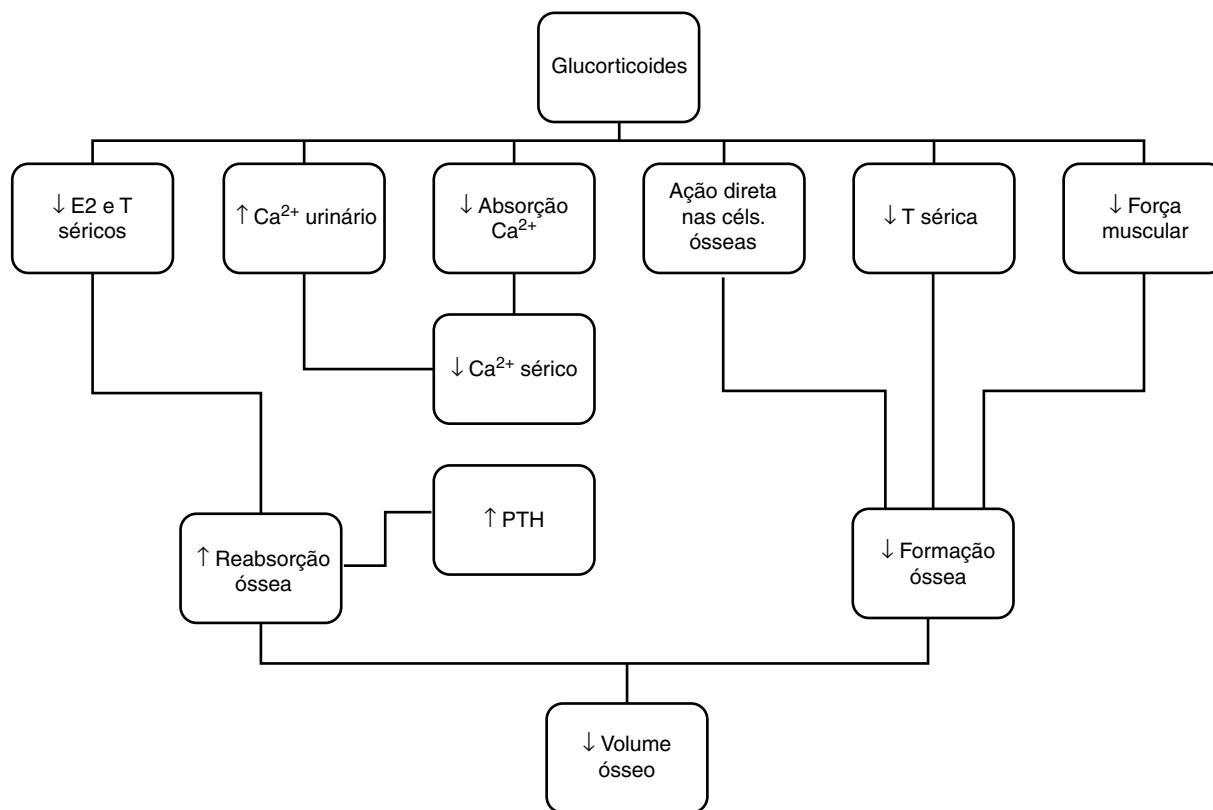
até 2 anos após a suspensão da terapêutica com somatotropina (após o crescimento linear estar completo), nos adultos com deficiência desta hormona instalada na infância<sup>49</sup>. Contudo, estes doentes apresentaram redução dos marcadores do turnover ósseo, sugerindo que o ciclo de remodelação do osso teria sido afetado pela descontinuação do tratamento. Um ensaio randomizado multicêntrico<sup>50</sup>, que englobou 128 doentes adultos com deficiência de somatotropina diagnosticada em idade pediátrica, avaliou o efeito na DMO do tratamento com somatotropina com doses de adulto, doses pediátricas ou nenhum tratamento. Aos 2 anos a DMO era significativamente maior nos doentes sob terapêutica, sem diferenças significativas entre as doses, sugerindo que as de adulto são satisfatórias para a continuação da aquisição de massa óssea após o encerramento das epífises. Portanto, uma terapêutica com somatotropina adequada durante a infância, adolescência e no adulto jovem é essencial para a aquisição do pico de massa óssea. Esta terapêutica deve ser continuada mesmo após a cessação do crescimento linear, altura em que a aquisição da massa óssea continua a decorrer, de forma a que o doente possa atingir o pico de massa óssea adequado; esta recomendação aplica-se igualmente aos doentes com deficiência de somatotropina com instalação na idade adulta que ainda não atingiram o referido pico. Neste sentido, consideramos que o tratamento com somatotropina requererá um longo período até que a sua eficácia se reflita nos valores de DMO, neste doente. Outras terapêuticas para a osteoporose, nomeadamente os bifosfonatos cujo uso em adultos jovens não é consensual, não nos parecem adequadas neste doente, sobretudo por nos parecer mais plausível tratar a etiologia desta osteoporose – a deficiência de somatotropina.

É reconhecido o papel das hormonas sexuais, principalmente dos estrogénios (no sexo masculino a sua ação requer

a aromatização da testosterona) na aquisição e manutenção da massa óssea, sendo estas hormonas essenciais para o crescimento pubertário normal e para a maturação das epífises dos rapazes<sup>51</sup>. O hipogonadismo parcial neste doente instalou-se após a puberdade, altura em que o doente já se encontrava numa fase mais tardia de aquisição da massa óssea. Além disso, o seu tratamento não originou melhoria da DMO pelo que consideramos que o hipogonadismo não constituiu o fator chave no desenvolvimento da osteoporose.

O tratamento com glucocorticoides pode também apresentar efeitos nefastos no tecido ósseo, uma vez que estas hormonas estimulam a reabsorção e reduzem a formação óssea<sup>52,53</sup>, através de diferentes mecanismos, nomeadamente inibição dos osteoblastos e estimulação da proliferação dos osteoclastos, diminuição dos esteroídes sexuais e interferência direta com o metabolismo do cálcio (fig. 5)<sup>54</sup>. O risco de perda de massa óssea é mais pronunciado nos primeiros meses da corticoterapia, seguida por uma perda menor, mas mantida com o seu uso continuado<sup>53</sup>. Os doentes expostos a doses cumulativas > 9.000 mg/m<sup>2</sup> de prednisona (ou equivalente) estão sob maior risco de desenvolvimento de osteoporose<sup>55,56</sup>. No caso apresentado, admitimos que a perfusão de prednisona, em dose única, não foi responsável pela osteoporose, dado que nem a dose nem a duração da terapêutica com este fármaco foram suficientes para que esta complicação se desenvolvesse.

Existem estudos que demonstram que o metotrexato reduz a DMO, sobretudo quando usado em doses > 40.000 mg/m<sup>2</sup><sup>3,55,57,58</sup>. Este fármaco pode levar ao aumento da reabsorção e inibição da formação óssea com consequente diminuição do turnover<sup>59–61</sup>. Um estudo prospetivo com 40 crianças com leucemia linfática aguda tratadas com metotrexato demonstrou que 64% apresentaram diminuição da DMO e 39% desenvolveram fraturas durante o tratamento, recuperando de seguida<sup>62</sup>. Contudo, consideramos que



**Figura 5.** Mecanismos da perda de massa óssea em doentes sob corticoterapia. Ca<sup>2+</sup>: cálcio; Céls: células; E2: estrogénio; PTH: paratormona; T: testosterona.

o tratamento com este fármaco no doente por nós apresentado não teve impacto na diminuição da DMO pelas mesmas razões que a corticoterapia.

A ifosfamida, um agente de quimioterapia frequentemente associado à redução da massa óssea<sup>63</sup>, é gonadotóxico e, portanto, um dos mecanismos responsáveis pelos efeitos no osso é a diminuição da produção de esteroides sexuais<sup>64</sup>. Contudo, o seu impacto no tecido ósseo deve-se sobretudo à lesão do túbulo contornado proximal renal que ocorre com doses  $\geq 50$  g/cm<sup>2</sup> de ifosfamida ou em combinação com cisplatina, provocando perda de fosfato renal, acidose metabólica e hipercaleiúria; em casos mais severos, o tratamento com ifosfamida pode resultar em osteomalacia hipofosfatémica<sup>65,66</sup>. Mais uma vez, esta não nos parece a causa provável da osteoporose deste doente, uma vez que este doente não desenvolveu alterações da função renal ou do metabolismo fosfo-cálcico durante o seu seguimento, embora consideremos que a gonadotoxicidade verificada seja devida, em parte, à ifosfamida.

## Conclusão

As sequelas endócrinas são frequentes nos doentes sobreviventes de cancro. É essencial reconhecer e tratar a deficiência de somatotropina nestes doentes, sabendo-se que é uma das principais complicações da radioterapia quando atinge o eixo hipotálamo-hipofisário, sobretudo em crianças e jovens. No caso apresentado, apesar do doente ter sido exposto a diversas terapêuticas passíveis de conduzirem a uma diminuição da DMO, a deficiência de somatotropina não tratada foi preponderante no desenvolvimento de osteoporose. Devem ser realizados esforços para criar condições que permitam a terapêutica de reposição com somatotropina em tempo útil e duração adequadas às particularidades de cada um destes doentes.

As crianças sobreviventes de doença oncológica devem ter um seguimento multidisciplinar envolvendo obrigatoriamente

um endocrinologista/pediatra com experiência em endocrinologia pediátrica.

## Responsabilidades éticas

**Proteção de pessoas e animais.** Os autores declaram que para esta investigação não se realizaram experiências em seres humanos e/ou animais.

**Confidencialidade dos dados.** Os autores declaram ter seguido os protocolos do seu centro de trabalho acerca da publicação dos dados de pacientes.

**Direito à privacidade e consentimento escrito.** Os autores declaram ter recebido consentimento escrito dos pacientes e/ou sujeitos mencionados no artigo. O autor para correspondência deve estar na posse deste documento.

## Conflito de interesses

Os autores declaram não haver conflito de interesses.

## Bibliografia

1. Sinha A, Avery P, Turner S, Bailey S, Cheetham T. Vitamin D status in paediatric patients with cancer. *Pediatr Blood Cancer*. 2011;57(4):594–8.
2. Pfeilschifter J, Diel IJ. Osteoporosis due to cancer treatment: Pathogenesis and management. *J Clin Oncol*. 2000;18(7):1570–93.
3. Wasilewski-Masker K, Kaste SC, Hudson MM, Esiashvili N, Mattano LA, Meacham LR. Bone mineral density deficits in survivors of childhood cancer: Long-term follow-up guidelines and review of the literature. *Pediatrics*. 2008;121(3):e705–13.
4. Darzy KH, Shalet SM. Hypopituitarism following radiotherapy. *Pituitary*. 2009;12(1):40–50.
5. Lam KS, Tse VK, Wang C, Yeung RT, Ho JH. Effects of cranial irradiation on hypothalamic-pituitary function—a 5-year longitudinal study in patients with nasopharyngeal carcinoma. *Q J Med*. 1991;78(286):165–76.

6. Pai HH, Thornton A, Katznelson L, Finkelstein DM, Adams JA, Fullerton BC, et al. Hypothalamic/pituitary function following high-dose conformal radiotherapy to the base of skull: Demonstration of a dose-effect relationship using dose-volume histogram analysis. *Int J Radiat Oncol Biol Phys.* 2001;49(4):1079–92.
7. Shalet SM, Beardwell CG, Pearson D, Jones PH. The effect of varying doses of cerebral irradiation on growth hormone production in childhood. *Clin Endocrinol (Oxf).* 1976;5(3):287–90.
8. Little MD, Shalet SM, Morgenstern GR, Deakin DP. Endocrine and reproductive dysfunction following fractionated total body irradiation in adults. *Q J Med.* 1991;78(287):265–74.
9. Schmiegelow M, Lassen S, Poulsen HS, Feldt-Rasmussen U, Schmiegelow K, Hertz H, et al. Growth hormone response to a growth hormone-releasing hormone stimulation test in a population-based study following cranial irradiation of childhood brain tumors. *Horm Res.* 2000;54(2):53–9.
10. Achermann JC, Brook CG, Hindmarsh PC. The GH response to low-dose bolus growth hormone-releasing hormone (GHRH(1-29)NH2) is attenuated in patients with longstanding post-irradiation GH insufficiency. *Eur J Endocrinol.* 2000;142(4):359–64.
11. Shalet SM, Beardwell CG, Morris-Jones PH, Pearson D. Pituitary function after treatment of intracranial tumours in children. *Lancet.* 1975;2(7925):104–7.
12. Crosnier H, Brauner R, Rappaport R. Growth hormone response to growth hormone-releasing hormone (hp GHRH1-44) as an index of growth hormone secretory dysfunction after prophylactic cranial irradiation for acute lymphoblastic leukaemia (24 grays). *Acta Paediatr Scand.* 1988;77(5):681–7.
13. Jereczek-Foksa BA, Alterio D, Jassem J, Gibelli B, Tradati N, Orecchia R. Radiotherapy-induced thyroid disorders. *Cancer Treat Rev.* 2004;30(4):369–84.
14. Sklar C, Whitton J, Mertens A, Stovall M, Green D, Marina N, et al. Abnormalities of the thyroid in survivors of Hodgkin's disease: Data from the Childhood Cancer Survivor Study. *J Clin Endocrinol Metab.* 2000;85(9):3227–32.
15. Ron E, Lubin JH, Shore RE, Mabuchi K, Modan B, Pottern LM, et al. Thyroid cancer after exposure to external radiation: A pooled analysis of seven studies. *Radiat Res.* 1995;141(3):259–77.
16. Schilsky RL, Lewis BJ, Sherins RJ, Young RC. Gonadal dysfunction in patients receiving chemotherapy for cancer. *Ann Intern Med.* 1980;93(1):109–14.
17. Howell SJ, Radford JA, Ryder WD, Shalet SM. Testicular function after cytotoxic chemotherapy: Evidence of Leydig cell insufficiency. *J Clin Oncol.* 1999;17(5):1493–8.
18. Huhtaniemi I, Toppari J. Endocrine, paracrine and autocrine regulation of testicular steroidogenesis. *Adv Exp Med Biol.* 1995;377:33–54.
19. Whitehead E, Shalet SM, Blackledge G, Todd I, Crowther D, Beardwell CG. The effects of Hodgkin's disease and combination chemotherapy on gonadal function in the adult male. *Cancer.* 1982;49(3):418–22.
20. Tsatsoulis A, Whitehead E, St John J, Shalet SM, Robertson WR. The pituitary-Leydig cell axis in men with severe damage to the germinal epithelium. *Clin Endocrinol (Oxf).* 1987;27(6):683–9.
21. Agha A, Sherlock M, Brennan S, O'Connor SA, O'Sullivan E, Rogers B, et al. Hypothalamic-pituitary dysfunction after irradiation of nonpituitary brain tumors in adults. *J Clin Endocrinol Metab.* 2005;90(12):6355–60.
22. Samaan NA, Vieto R, Schultz PN, Maor M, Meoz RT, Sampiere VA, et al. Hypothalamic, pituitary and thyroid dysfunction after radiotherapy to the head and neck. *Intern J Radiat Oncol Biol Phys.* 1982;8(11):1857–67.
23. Constine LS, Woolf PD, Cann D, Mick G, McCormick K, Raubertas RF, et al. Hypothalamic-pituitary dysfunction after radiation for brain tumors. *N Engl J Med.* 1993;328(2):87–94.
24. Rappaport R, Brauner R, Czernichow P, Thibaud E, Renier D, Zucker JM, et al. Effect of hypothalamic and pituitary irradiation on pubertal development in children with cranial tumors. *J Clin Endocrinol Metabol.* 1982;54(6):1164–8.
25. Bachrach LK, Ward LM. Clinical review 1: Bisphosphonate use in childhood osteoporosis. *J Clin Endocrinol Metabol.* 2009;94(2):400–9.
26. Kaste SC, Jones-Wallace D, Rose SR, Boyett JM, Lustig RH, Rivera GK, et al. Bone mineral decrements in survivors of childhood acute lymphoblastic leukemia: Frequency of occurrence and risk factors for their development. *Leukemia.* 2001;15(5):728–34.
27. Hesselting PB, Hough SF, Nel ED, van Riet FA, Beneke T, Wessels G. Bone mineral density in long-term survivors of childhood cancer. *Int J Cancer Suppl.* 1998;11:44–7.
28. Ferrari S, Bianchi ML, Eisman JA, Foldes AJ, Adami S, Wahl DA, et al. Osteoporosis in young adults: Pathophysiology, diagnosis, and management. *Osteoporos Int.* 2012;23(12):2735–48.
29. Baroncelli GI, Bertelloni S, Ceccarelli C, Saggese G. Measurement of volumetric bone mineral density accurately determines degree of lumbar undermineralization in children with growth hormone deficiency. *J Clin Endocrinol Metabol.* 1998;83(9):3150–4.
30. Olney RC. Regulation of bone mass by growth hormone. *Med Pediatr Oncol.* 2003;41(3):228–34.
31. De Boer H, Blok GJ, van Lingem A, Teule GJ, Lips P, van der Veen EA. Consequences of childhood-onset growth hormone deficiency for adult bone mass. *J Bone Min Res.* 1994;9(8):1319–26.
32. Boot AM, Engels MA, Boerma GJ, Krenning EP, de Muinck Keizer-Schrama SM. Changes in bone mineral density, body composition, and lipid metabolism during growth hormone (GH) treatment in children with GH deficiency. *J Clin Endocrinol Metab.* 1997;82(8):2423–8.
33. Kaufman JM, Taelman P, Vermeulen A, Vandeweghe M. Bone mineral status in growth hormone-deficient males with isolated and multiple pituitary deficiencies of childhood onset. *J Clin Endocrinol Metab.* 1992;74(1):118–23.
34. O'Halloran DJ, Tsatsoulis A, Whitehouse RW, Holmes SJ, Adams JE, Shalet SM. Increased bone density after recombinant human growth hormone (GH) therapy in adults with isolated GH deficiency. *J Clin Endocrinol Metab.* 1993;76(5):1344–8.
35. Sartorio A, Ortolani S, Conti A, Cherubini R, Galbiati E, Faglia G. Effects of recombinant growth hormone (GH) treatment on bone mineral density and body composition in adults with childhood onset growth hormone deficiency. *J Endocrinol Invest.* 1996;19(8):524–9.
36. Vandeweghe M, Taelman P, Kaufman JM. Short and long-term effects of growth hormone treatment on bone turnover and bone mineral content in adult growth hormone-deficient males. *Clin Endocrinol (Oxf).* 1993;39(4):409–15.
37. Balducci R, Toscano V, Pasquino AM, Mangiantini A, Municchi G, Armenise P, et al. Bone turnover and bone mineral density in young adult patients with panhypopituitarism before and after long-term growth hormone therapy. *Eur J Endocrinol.* 1995;132(1):42–6.
38. Benbassat CA, Wasserman M, Laron Z. Changes in bone mineral density after discontinuation and early reinstatement of growth hormone (GH) in patients with childhood-onset GH deficiency. *Growth Horm IGF Res.* 1999;9(5):290–5.
39. Ter Maaten JC, de Boer H, Kamp O, Stuurman L, van der Veen EA. Long-term effects of growth hormone (GH) replacement in men with childhood-onset GH deficiency. *J Clin Endocrinol Metab.* 1999;84(7):2373–80.
40. Kassem M, Mosekilde L, Eriksen EF. Growth hormone stimulates proliferation of normal human bone marrow stromal osteoblast precursor cells in vitro. *Growth Regul.* 1994;4(3):131–5.
41. Ernst M, Froesch ER. Growth hormone dependent stimulation of osteoblast-like cells in serum-free cultures via local synthesis of insulin-like growth factor I. *Biochem Biophys Res Commun.* 1988;151(1):142–7.
42. Nishiyama K, Sugimoto T, Kaji H, Kanatani M, Kobayashi T, Chihara K. Stimulatory effect of growth hormone on bone resorption and osteoclast differentiation. *Endocrinology.* 1996;137(1):35–41.
43. Chihara K, Sugimoto T. The action of GH/IGF-I/IGFBP in osteoblasts and osteoclasts. *Horm Res.* 1997;48 Suppl 5:45–9.
44. Mukherjee A, Shalet SM. Growth hormone replacement therapy (GHRT) in children and adolescents: Skeletal impact. *Med Pediatr Oncol.* 2003;41(3):235–42.
45. Johansson G, Rosen T, Bosaeus I, Sjostrom L, Bengtsson BA. Two years of growth hormone (GH) treatment increases bone mineral content and density in hypopituitary patients with adult-onset GH deficiency. *J Clin Endocrinol Metab.* 1996;81(8):2865–73.
46. Clanet C, Seck T, Hinke V, Wuster C, Ziegler R, Pfeilschifter J. Effects of 6 years of growth hormone (GH) treatment on bone mineral density in GH-deficient adults. *Clin Endocrinol (Oxf).* 2001;55(1):93–9.
47. Holmes SJ, Whitehouse RW, Economou G, O'Halloran DJ, Adams JE, Shalet SM. Further increase in forearm cortical bone mineral content after discontinuation of growth hormone replacement. *Clin Endocrinol (Oxf).* 1995;42(1):3–7.
48. Ohlsson C, Bengtsson BA, Isaksson OG, Andreassen TT, Sliotweg MC. Growth hormone and bone. *Endocr Rev.* 1998;19(1):55–79.
49. Fors H, Bjarnason R, Wirent L, Albertsson-Wikland K, Bosaeus L, Bengtsson BA, et al. Currently used growth-promoting treatment of children results in normal bone mass and density. A prospective trial of discontinuing growth hormone treatment in adolescents. *Clin Endocrinol (Oxf).* 2001;55(5):617–24.
50. Shalet SM, Shavrikova E, Cromer M, Child CJ, Keller E, Zapletalova J, et al. Effect of growth hormone (GH) treatment on bone in postpubertal GH-deficient patients: A 2-year randomized, controlled, dose-ranging study. *J Clin Endocrinol Metab.* 2003;88(9):4124–9.
51. Frank GR. Role of estrogen and androgen in pubertal skeletal physiology. *Med Pediatr Oncol.* 2003;41(3):217–21.
52. Manolagas SC, Weinstein RS. New developments in the pathogenesis and treatment of steroid-induced osteoporosis. *J Bone Miner Res.* 1999;14(7):1061–6.
53. Canalis E, Mazziotti G, Giustina A, Bilezikian JP. Glucocorticoid-induced osteoporosis: Pathophysiology and therapy. *Osteoporos Int.* 2007;18(10):1319–28.
54. Libanati CR, Baylink DJ. Prevention and treatment of glucocorticoid-induced osteoporosis. A pathogenetic perspective. *Chest.* 1992;102(5):1426–35.
55. Mandel K, Atkinson S, Barr RD, Pencharz P. Skeletal morbidity in childhood acute lymphoblastic leukemia. *J Clin Oncol.* 2004;22(7):1215–21.
56. Strauss AJ, Su JT, Dalton VM, Gelber RD, Sallan SE, Silverman LB. Bony morbidity in children treated for acute lymphoblastic leukemia. *J Clin Oncol.* 2001;19(12):3066–72.
57. Holzer G, Krepler P, Koschat MA, Grampp S, Dominkus M, Kotz R. Bone mineral density in long-term survivors of highly malignant osteosarcoma. *J Bone Joint Surg Br.* 2003;85(2):231–7.
58. Fan C, Georgiou KR, King TJ, Xian CJ. Methotrexate toxicity in growing long bones of young rats: A model for studying cancer chemotherapy-induced bone growth defects in children. *J Biomed Biotechnol.* 2011;2011:903097.
59. Friedlaender GE, Tross RB, Doganis AC, Kirkwood JM, Baron R. Effects of chemotherapeutic agents on bone. I. Short-term methotrexate and doxorubicin (adriamycin) treatment in a rat model. *J Bone Joint Surg Am.* 1984;66(4):602–7.
60. May KP, West SG, McDermott MT, Huffer WE. The effect of low-dose methotrexate on bone metabolism and histomorphometry in rats. *Arthritis Rheum.* 1994;37(2):201–6.



61. Wheeler DL, Vander Griend RA, Wronski TJ, Miller GJ, Keith EE, Graves JE. The short- and long-term effects of methotrexate on the rat skeleton. *Bone*. 1995;16(2):215–21.
62. Halton JM, Atkinson SA, Fraher L, Webber C, Gill GJ, Dawson S, et al. Altered mineral metabolism and bone mass in children during treatment for acute lymphoblastic leukemia. *J Bone Miner Res*. 1996;11(11):1774–83.
63. De Schepper J, Hachimi-Idrissi S, Louis O, Maurus R, Otten J. Bone metabolism and mineralisation after cytotoxic chemotherapy including ifosfamide. *Arch Dis Child*. 1994;71(4):346–8.
64. Benmiloud S, Steffens M, Beauloye V, de Wandeleer A, Devogelaer JP, Brichard B, et al. Long-term effects on bone mineral density of different therapeutic schemes for acute lymphoblastic leukemia or non-Hodgkin lymphoma during childhood. *Horm Res Paediatr*. 2010;74(4):241–50.
65. Smeitink J, Verreussel M, Schroder C, Lippens R. Nephrotoxicity associated with ifosfamide. *Eur J Pediatr*. 1988;148(2):164–6.
66. Skinner R, Pearson AD, Price L, Coulthard MG, Craft AW. Nephrotoxicity after ifosfamide. *Arch Dis Child*. 1990;65(7):732–8.