

Investigação original

Avaliação cefalométrica do espaço aéreo faríngeo após uso de aparelho oclusal liso e plano



Luzmila Rojas Del-Aguila^{a,b,*}, Frederico Andrade e Silva^a,
Wilkens Aurélio Buarque e Silva^a, Marcela Rodrigues Alves^c, Fábio Ribeiro Guedes^d
e Ligia Luzia Buarque e Silva^b

^a Área de Prótese Fixa, Departamento de Prótese e Periodontia, Faculdade de Odontologia de Piracicaba, Universidade Estadual de Campinas, Piracicaba, São Paulo, Brasil

^b Disciplina de Prótese Fixa, Universidade Paulista, Faculdade de Odontologia, campus Swift, Campinas, São Paulo, Brasil

^c Área de Prótese Removível, Departamento de Prótese e Materiais Dentários, Faculdade de Odontologia, Universidade Federal de Rio de Janeiro, Rio de Janeiro, Brasil

^d Setor de Radiologia, Departamento de Patologia e Diagnóstico Oral, Faculdade de Odontologia, Universidade Federal de Rio de Janeiro, Rio de Janeiro, Brasil

INFORMAÇÃO SOBRE O ARTIGO

Historial do artigo:

Recebido a 28 de março de 2016

Aceite a 29 de setembro de 2016

On-line a 17 de novembro de 2016

Palavras-chave:

Faringe

Cefalometria

Dimensão vertical

Nasofaringe

Orofaringe

Hipofaringe

R E S U M O

Objetivo: Analisar mediante cefalometria, as variações de cada um dos 3 segmentos do espaço aéreo faríngeo após o restabelecimento (normalização/aumento) da dimensão vertical de oclusão pelo uso de aparelho oclusal liso e plano.

Métodos: Radiografias cefalométricas de perfil com a cabeça em posição natural foram realizadas em 30 voluntários usuários de próteses totais com dimensão vertical de oclusão diminuída, antes e após do uso de aparelhos oclusais lisos e planos durante o período de 90 dias. Foram obtidas medidas lineares do espaço aéreo faríngeo. Para análise dos resultados se aplicou o teste estatístico t de Student ($p < 0,05$).

Resultados: Se obtiveram medições em cada uma das 3 regiões anatômicas que formam o espaço aéreo faríngeo: nasofaringe (ENP-BaS), orofaringe (VSA-BaS) e hipofaringe (VIA-BaS). A mensuração (ENP-BaS) apresentou diferenças estatisticamente significativa após uso do aparelho, com valores finais aumentados ($p = 0,005$). O mesmo ocorreu com as mensurações VSA-BaS ($p = 0,004$) e VIA-BaS ($p = 0,006$), mas com valores finais diminuídos. Adicionalmente foram registrados os relatos dos voluntários no que diz respeito a roncopatia e sono agitado, evidenciando-se que todos obtiveram melhoras significativas com relação a estas sintomatologias.

Conclusão: O espaço aéreo faríngeo não respondeu como um todo único, quando a dimensão vertical de oclusão foi normalizada/aumentada, e sim de forma segmentada.

© 2016 Sociedade Portuguesa de Estomatologia e Medicina Dentária. Publicado por Elsevier España, S.L.U. Este é um artigo Open Access sob uma licença CC BY-NC-ND (<http://creativecommons.org/licenses/by-nc-nd/4.0/>).

* Autor para correspondência.

Correio eletrónico: luzmilarojas@hotmail.com (L.R. Del-Aguila).

<http://dx.doi.org/10.1016/j.rpemd.2016.09.003>

1646-2890/© 2016 Sociedade Portuguesa de Estomatologia e Medicina Dentária. Publicado por Elsevier España, S.L.U. Este é um artigo Open Access sob uma licença CC BY-NC-ND (<http://creativecommons.org/licenses/by-nc-nd/4.0/>).

Cephalometric evaluation of pharyngeal airway space after the use of flat occlusal appliance

A B S T R A C T

Keywords:

Pharynx
Cephalometry
Vertical dimension
Nasopharynx
Oropharynx
Hypopharynx

Objective: Analyze the variations of the three segments of the pharyngeal airway space after reestablishment (normalization / increase) of the vertical dimension of occlusion by wearing flat occlusal appliance.

Methods: Cephalometric radiographs with the head in a natural position were taken of thirty denture wearers subjects with decreased vertical dimension of occlusion before and after the use of flats occlusal appliances during 90 days. Linear measurements of pharyngeal airway space were obtained. Data analysis applied the statistical Student's t test ($p < 0.05$).

Results: Measurements of each of the three anatomic regions that compound the pharyngeal airway space were obtained: nasopharynx (ENP-BaS), oropharynx (VSA-BaS) and hypopharynx (VIA-BaS). Measurements of ENP-BaS showed significant statistically differences after the use of flat occlusal appliance, leading to an increase of the final value ($p = 0.005$). The same happened with the measurements VSA-BaS ($p = 0.004$) and VIA-BaS ($p = 0.006$) but showing decreased final values. Additionally subjects reported improvement in respect to snoring and restless sleep.

Conclusion: The three segment of pharyngeal airway space vary in a different way when vertical dimension of occlusion is increased.

© 2016 Sociedade Portuguesa de Estomatologia e Medicina Dentária. Published by Elsevier España, S.L.U. This is an open access article under the CC BY-NC-ND license (<http://creativecommons.org/licenses/by-nc-nd/4.0/>).

Introdução

Grande atenção tem sido dada às dimensões do espaço aéreo faríngeo, considerando sua potencial relação com a posição da mandíbula e com patologia respiratória¹.

Alterações do espaço aéreo faríngeo se relacionam a diversas patologias clínicas como apneia obstrutiva do sono (AOS) ou hipoapneia obstrutiva do sono (SAHOS), desordens que eventualmente predis põem complicações cardiovasculares e respiratórias graves. Condições clínicas como obesidade, aumento da circunferência cervical, gordura excessiva, alongamento do palato mole, macroglossia, retrusão bimaxilar ou mandibular, mandíbula pequena, terço inferior da face aumentado, ângulo entre os planos maxilomandibulares aumentados, osso hioide posicionado inferiormente com relação ao plano mandibular²⁻⁵ contribuem piorando ditas patologias⁵. Clinicamente, pode ser diagnosticada pela história do paciente (ronco, sono agitado, sonolência diurna) e pelo exame físico (aumento da circunferência do pescoço), mas a polissonografia é necessária para confirmar a presença de dita patologia⁴. A manutenção do diâmetro da faringe depende também da postura da cabeça, que está relacionada com a função respiratória, oclusão dentária, acuidade visual e músculos mastigatórios^{3,5,6}. Além disso, mudanças na inclinação e posição da mandíbula por reabilitações orais restabelecendo a dimensão vertical de oclusão (DVO)⁶⁻⁸, podem promover mudanças na posição cervical, craniocervical, com eventuais consequências no espaço aéreo faríngeo devido ao avanço dos pilares ósseos, dos músculos supra-hioideos e da língua⁶⁻⁹.

Percebe-se na literatura a ausência de trabalhos que relacionem a DVO ao espaço aéreo faríngeo, assim como também

com relação à segmentação deste espaço, principalmente no que se refere ao estudo do impacto do aumento da DVO^{10,11} distintamente, em cada uma das 3 regiões anatômicas que formam o espaço aéreo faríngeo.

O objetivo deste estudo é provar a hipótese de que os 3 segmentos do espaço aéreo faríngeo variam após o restabelecimento (normalização/aumento) da DVO induzida pelo uso de aparelho oclusal liso e plano. Espera-se, desta maneira, contribuir com dados que permitam sugerir apoiar esta hipótese, permitindo a realização de novas pesquisas, considerando que o tamanho, posição dos maxilares e as relações intermaxilares podem ser alteradas em decorrência de cirurgias ortognáticas, tratamentos ortodônticos, reabilitações protéticas e uso de aparelhos oclusais, sendo importante conhecer qual o impacto destas modificações sobre a morfologia e fisiologia dos componentes do sistema mastigatório.

Materiais e métodos

Os aspectos éticos relacionados com este estudo foram aprovados pelo Comitê de Ética em Pesquisa da Faculdade de Odontologia de Piracicaba da Universidade Estadual de Campinas (FOP-UNICAMP, São Paulo, Brasil, protocolo n.º 011/2011).

Foram selecionados 30 voluntários de ambos os gêneros com idade entre 47-81 anos. Todos usuários de próteses totais duplas pelo menos por 5 anos, com DVO diminuída¹²⁻¹⁴, com períodos de sono agitado e presença de ronco¹⁵⁻¹⁷. Foram excluídos: portadores de qualquer tipo de anomalias de esqueleto craniofacial, pacientes com histórico de uso de qualquer tipo de aparelho oclusal, aqueles com diagnóstico ou em tratamento de distúrbios psiquiátricos, usuários de medicamentos antidepressivos, portadores de necessidades especiais e os

que não seguiram as recomendações para o desenvolvimento da pesquisa.

Em máxima oclusão habitual (MIH), foi realizada medida linear entre a base do mento e a base do nariz¹²⁻¹⁴ e registrada como DVO inicial. O parâmetro para se chegar ao padrão de normalidade da DVO foi a comparação da medida base do mento-nariz à medida comissura olho/comissura lábio, de maneira que durante o uso do aparelho oclusal liso e plano a DVO fosse corrigida. Portanto, a discrepância entre a DVO inicial e a DVO corrigida foi eliminada aumentando-se sempre a distância entre a base do mento-nariz, até se igualar a distância entre a comissura olho/comissura lábio.

Em alguns voluntários as próteses apresentavam-se sem retenção. Os aparelhos foram então confeccionados diretamente sobre os rebordos alveolares. Em outros, as próteses estavam estáveis e os aparelhos confeccionados e adaptados sobre a superfície oclusal das próteses em uso. Nestes, procedeu-se uma moldagem convencional das próteses com moldeiras de estoque e alginato (Jeltrate - Dentsply Ind. e Com. Ltda., Petrópolis, Rio de Janeiro, RJ, Brasil).

Os modelos foram obtidos pelo preenchimento cuidadoso dos moldes com gesso pedra tipo III (Herodent - Vigodent S/A Ind. e Com. - Rio de Janeiro, RJ, Brasil). Após a presa final, o modelo superior foi montado em articulador semiajustável Arcon 4000 (Bio - Art Equipamentos Odontológicos Ltda. São Carlos, SP, Brasil), com auxílio de arco facial e o inferior com auxílio de plano de cera, com a mandíbula na posição de MIH e DVO corrigida¹²⁻¹⁴.

A DVO foi determinada de acordo com o parâmetro de normalidade estabelecido. Para maior precisão na confecção do aparelho, a discrepância entre a DVO inicial e a corrigida, na boca, foi preenchida com recortes de lâmina de cera n.º 9 (Horus) em forma de ferradura e transferida para os modelos para auxiliar a montagem do modelo inferior no articulador na posição mandibular de MIH (o termo MIH deseja apenas enfatizar a posição inicial da mandíbula, antes do uso do aparelho oclusal liso e plano).

Após a fixação do modelo inferior no articulador, o plano de cera foi removido e os aparelhos encerados com cera n.º 7 preenchendo o espaço deixado pela discrepância entre as 2 DVO.

Nos casos em que a discrepância ultrapassou 6 mm, optou-se por fazer aparelhos duplos, ou seja, um inferior e outro superior, para que a altura do aparelho (no caso de um só) não causasse desconforto durante o uso ao voluntário e instabilidade da prótese.

O enceramento do aparelho monomaxilar foi feito objetivando-se obter uma superfície lisa e plana, buscou-se pelo menos 2 contatos posteriores bilaterais e um contato anterior. Mais contatos poderiam ser obtidos, no entanto, sem alterar a superfície lisa e plana do aparelho. Nos aparelhos duplos também foram feitos objetivando-se obter uma superfície lisa e plana, buscou-se a maior área de contato entre as superfícies oclusais, sem o comprometimento das superfícies lisas e planas dos aparelhos, cujo objetivo foi permitir livre movimentação da mandíbula e uma relação maxilomandibular individualizada, em decorrência do restabelecimento voluntário do sinergismo e da tonicidade muscular^{8,18-22}.

Para os voluntários com próteses sem retenção, foram feitas moldagens do rebordo residual pela técnica convencional

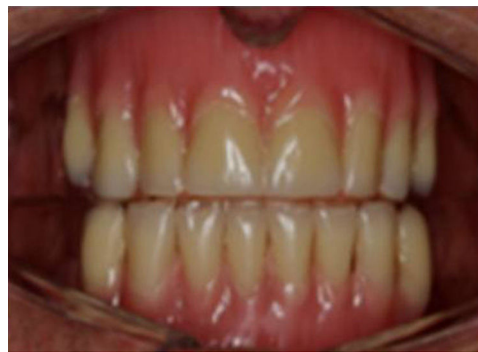

Figura 1 – Aparelho duplo com dentes, somente para efeito estético, assentado diretamente sobre o rebordo alveolar.

de confecção de prótese total²³. Assim, os modelos foram obtidos a partir da moldagem dos rebordos com moldeiras de estoque e alginato (Jeltrate - Dentsply Ind. e Com. Ltda. - Petrópolis, Rio de Janeiro, RJ, Brasil). Estas moldagens foram preenchidas com gesso pedra tipo III (Herodent - Vigodent S/A Ind. e Com. - Rio de Janeiro, RJ, Brasil), e sobre este modelo foram confeccionadas as moldeiras individuais em resina acrílica ativada quimicamente (Clássico Ind. e Com. Ltda. - São Paulo, SP, Brasil). Com estas moldeiras foi realizado o selamento dos sulcos bucais com godiva de baixa fusão (Impression Compound®, Kerr Corporation, Orange, CA, EUA) e a moldagem final obtida com pasta zinco eugenólica (Lysanda Produtos Odontológicos, São Paulo, SP, Brasil). Estas moldagens foram preenchidas com gesso pedra tipo IV (Herodent - Vigodent S/A Ind. e Com. - Rio de Janeiro, RJ, Brasil), para obtenção dos modelos de trabalho. Sobre os modelos de trabalho superior e inferior foram construídas bases de prova em resina acrílica ativada quimicamente (Clássico Ind. e Com. Ltda. - São Paulo, SP, Brasil), e planos de cera para a determinação da altura do plano oclusal. O plano de cera superior foi ajustado com auxílio da régua de Fox, tornando-o paralelo ao plano de Camper em vista lateral e paralelo à linha bipupilar em vista anterior. O modelo superior foi montado em articulador semiajustável Arcon 4000 (Bio - Art Equipamentos Odontológicos Ltda. São Carlos, SP, Brasil) com auxílio do arco facial. O modelo inferior foi relacionado ao superior por meio dos planos de cera e montados no articulador com a mandíbula na posição de MIH e DVO corrigida¹²⁻¹⁴. Após a montagem dos modelos, os aparelhos foram encerados com cera n.º 7 preenchendo o espaço deixado pela discrepância entre as 2 DVO, parte dos planos de cera foi substituída por dentes sem comprometer a superfície lisa e plana dos aparelhos, apenas com a finalidade expressa de se obter efeito estético e estimular a utilização dos mesmos pelos voluntários.

O processo de acrilização com resina incolor ativada termicamente (Clássico Ind. e Com. Ltda., São Paulo, SP, Brasil), a demulação, acabamento e polimento, dos aparelhos foram os mesmos utilizados tradicionalmente para confecção de próteses totais²³.

Os aparelhos foram instalados sobre as próteses totais ou sobre o rebordo remanescente (fig. 1, fig. 2, fig. 3). A estabilidade e retenção receberam atenção especial, para

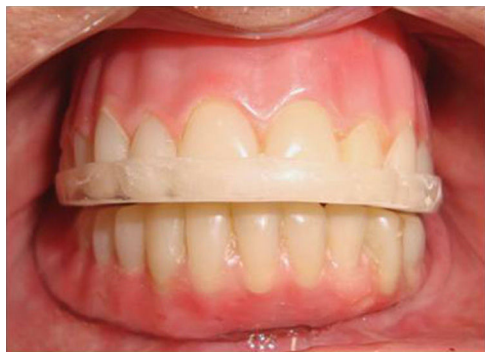

Figura 2 – Aparelho monomaxilar assentado diretamente sobre a prótese superior.

evitar báscula durante os movimentos mandibulares. Nos aparelhos monomaxilares, o número mínimo de pontos de contato com os dentes antagonistas foram 3, 2 bilaterais posteriores e um na região anterior. Nos duplos, buscou-se a maior área de contato entre as superfícies oclusais dos aparelhos.

Os voluntários foram instruídos quanto ao rigor na utilização e higienização dos aparelhos, sendo recomendado o uso durante 24 h com remoção apenas para a realização das principais refeições e higiene bucal por um período de 90 dias, tempo recomendado para conseguir a normalização do reflexo miotático, da tonicidade e do sinergismo muscular^{8,18-22}. Nesse período, quando necessário, foram realizados ajustes nas bases de assentamento e/ou nas superfícies oclusais dos aparelhos, mantendo sempre sua configuração lisa e plana.

Foram realizadas 2 radiografias cefalométricas de perfil, uma no início do tratamento, antes da colocação do aparelho oclusal liso e plano, e outra após o período de acompanhamento de 90 dias com o aparelho na boca, com auxílio de um aparelho Funk Orbital TNLE X15 (Funk do Brasil Ltda.), 20 mA e 80 kVp e tempo de exposição de 0,8 s. Filme Kodak Medical X - General Purpose Green - MXG 20,3 cm X 25,0 cm (Kodak - Brasil) em um chassi com placa intensificadora écran «Terras Raras».

Os voluntários foram orientados a permanecerem em pé, relaxados e com a cabeça em posição natural, não forçada.

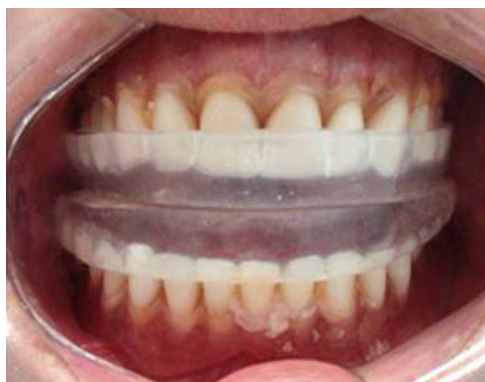

Figura 3 – Aparelho duplo assentado diretamente sobre próteses.

Foi-lhes solicitado para não deglutir, não mover a língua e que movimentassem a cabeça para trás e para a frente, com amplitude decrescente, até que percebessem uma posição natural de equilíbrio²⁴, na qual a cabeça se equilibra por ação dos músculos cervicais posteriores e pelos músculos supra e infra-hioideos²⁵. As olivas do aparelho foram posicionadas no meato acústico externo, com um mínimo de pressão e o apoio frontal no násio para impedir qualquer movimentação da cabeça. Os feixes de raios-X com angulação vertical de 0° e angulação horizontal de 90° foram direcionados para o chassi portando o filme perpendicularmente ao plano horizontal, com distância focal de 1,50 m²⁶. As radiografias foram feitas por um único técnico da área da radiologia, os filmes foram processados automaticamente.

Uma folha de papel vegetal (63 g/m²) foi fixada sobre a radiografia e posicionada sobre um negatoscópio em ambiente escuro. Com uma lapiseira de ponta 0,3 mm foram identificadas as imagens das estruturas anatômicas do crânio, da face e da faringe, determinando-se os pontos de referência cefalométricos a partir dos quais foram obtidas as medidas lineares, aferidas com um paquímetro digital (Digimess – Brasil, precisão de 0,01 mm). As mensurações foram obtidas manualmente por um único avaliador da área da radiologia. Não foram realizadas mais de 5 mensurações por dia. As mensurações foram repetidas 2 semanas depois, pelo mesmo avaliador, para o cálculo da correlação intra-classe para cada variável, a fim de demonstrar a reprodutibilidade das mesmas e a não ocorrência de qualquer viés de aferição.

O espaço aéreo faríngeo foi mensurado segundo estudos prévios^{27,28}, utilizando os seguintes pontos cefalométricos:

- Sela (S) – centro geométrico do contorno da sela túrcica.
- Básio (Ba) – ponto mais inferior da margem anterior do forame magno.
- Espinha nasal posterior – ENP.
- Via aérea superior (VSA) – ponto localizado na parede posterior do palato mole, na região mais próxima da parede posterior da nasofaringe.
- Via aérea inferior (VIA) – intersecção da borda da mandíbula com a borda posterior da língua.

O plano BaS foi demarcado e linhas perpendiculares ao mesmo traçadas, a partir dos pontos VSA, VIA e ENP. Somente os segmentos nos limites do espaço aéreo faríngeo, foram medidos (fig. 4).

Após o período experimental de 90 dias com DVO corrigida, foi realizada uma segunda avaliação radiográfica e um novo traçado cefalométrico, objetivando verificar mudanças no espaço aéreo faríngeo. Os cuidados referentes à padronização para a obtenção das imagens radiográficas e mensurações cefalométricas foram os mesmos adotados da avaliação inicial (fig. 5).

Os resultados encontrados foram agrupados em tabelas para análise estatística, foram avaliadas por meio de média e desvio-padrão. As diferenças entre os valores, antes e após uso dos aparelhos oclusais lisos e planos, foram comparadas utilizando teste pareado: t de Student, com nível de significância de 5%, com auxílio do software estatístico SAS versão 9.2 e o pacote estatístico da Microsoft Office Excel 2007.

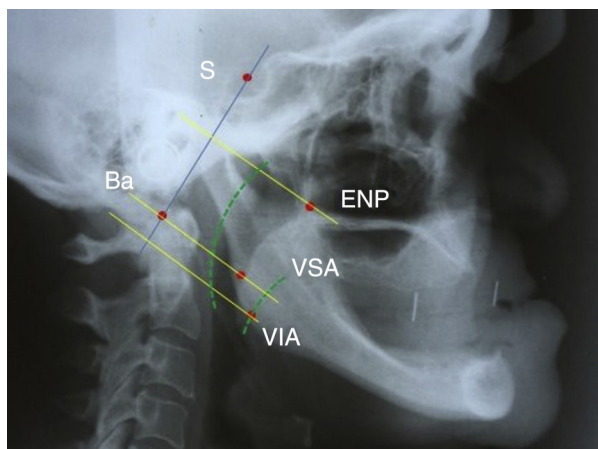


Figura 4 – Radiografia cefalométrica antes do uso do aparelho oclusal liso e plano, voluntário com as próteses antigas na boca, com pontos craniométricos, planos e traçados de interesse para a determinação do espaço aéreo nasofaríngeo, orofaríngeo e hipofaríngeo: S (sela) – centro geométrico do contorno da sela túrcica; Ba (básio) – ponto mais inferior da margem anterior do forame magno do occipital; ENP – espinha nasal posterior; VSA (via aérea superior) – ponto localizado na parede posterior do palato mole, na região mais próxima da parede posterior da nasofaringe; VIA (via aérea inferior) – intersecção da borda da mandíbula com a borda posterior da língua.

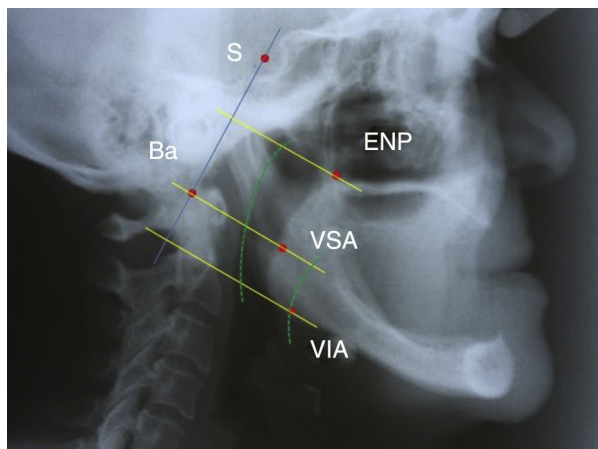


Figura 5 – Radiografia cefalométrica após o uso do aparelho oclusal liso e plano, mostrando o aumento/normalização da DVO, voluntário com aparelho oclusal na boca, com pontos craniométricos, planos e traçados de interesse para a determinação do espaço aéreo nasofaríngeo, orofaríngeo e hipofaríngeo: S (sela) – centro geométrico do contorno da sela túrcica; Ba (básio) – ponto mais inferior da margem anterior do forame magno do occipital; ENP – espinha nasal posterior; VSA (via aérea superior) – ponto localizado na parede posterior do palato mole, na região mais próxima da parede posterior da nasofaringe; VIA (via aérea inferior) – intersecção da borda da mandíbula com a borda posterior da língua.

Tabela 1 – Valores de coeficiente de correlação (r) para as mensurações manuais realizadas

Mensuração (mm)	r (antes do uso do aparelho)	r (após o uso do aparelho)
ENP - BaS	0,875	0,976
VSA - BaS	0,950	0,815
VIA - BaS	0,970	0,972

Resultados

A avaliação da concordância intraexaminador em relação às 2 mensurações realizadas antes e após uso dos aparelhos oclusais lisos e planos foi obtida pelo coeficiente de correlação intra-classe (r). Os resultados indicaram uma concordância quase perfeita entre as mensurações, de acordo com a classificação de estudo prévio²⁹, conforme o demonstrado na [tabela 1](#). Os resultados antes e após a terapia com aparelhos oclusais lisos e planos são mostrados na [tabela 2](#). A variável da nasofaringe (ENP-BaS) apresentou diferença estatisticamente significativa após uso do aparelho, com valores finais aumentados. O mesmo ocorreu com relação ao espaço aéreo orofaríngeo (VSA-BaS) e hipofaríngeo (VIA-BaS), mas com valores finais diminuídos. Estes resultados mostraram que o espaço aéreo faríngeo não respondeu como um todo único ao aumento da DVO. Cada um dos seus 3 segmentos respondeu diferentemente, assim: o espaço aéreo nasofaríngeo aumentou; o espaço aéreo orofaríngeo diminuiu; o hipofaríngeo também diminuiu, mas em diferente proporção ao espaço aéreo orofaríngeo. O registro dos relatos dos pacientes no que diz respeito à roncopatia e sono agitado evidenciou que todos obtiveram melhoras significativas com relação a estas sintomatologias ([tabela 3](#)). E o aparelho oclusal liso e plano mostrou ser um instrumento eficiente para a determinação da normalização da DVO previamente a reabilitação com próteses totais.

Discussão

Considerando que o tamanho, posição dos maxilares e as relações intermaxilares podem ser alteradas em decorrência de cirurgias ortognáticas, tratamentos ortodônticos, reabilitações protéticas e uso de aparelhos oclusais, torna-se importante o conhecimento dessas modificações sobre a morfologia e fisiologia dos componentes do sistema mastigatório¹.

A radiografia cefalométrica tem sido utilizada extensivamente em estudos envolvendo a mensuração do espaço aéreo faríngeo e a morfologia craniofacial. A tomografia computadorizada (TC) e a ressonância magnética (RM) também são empregadas para este propósito, permitindo avaliações nas 3 dimensões e até mensurações de área, mas continuam sendo uma limitação. A validade da avaliação do espaço aéreo faríngeo, uma estrutura tridimensional, com base em imagens bidimensionais, tem sido questionada^{5,30}. Estudos anteriores³¹ afirmaram que as mensurações obtidas por meio de radiografias cefalométricas e TC para avaliação do espaço aéreo faríngeo apresentaram uma forte correlação. Portanto, as radiografias cefalométricas de perfil ainda são valiosas ferramentas para uma avaliação simultânea da

Tabela 2 – Valores do espaço aéreo faríngeo segmentado, antes e após a normalização/aumento da DVO com aparelhos oclusais lisos e planos

Espaço aéreo faríngeo (mm)	Período	n	Média	DP	Valor-p
ENP - BaS	Antes	30	39,6	2,46	0,005**
	Após	30	42,6	6,07	
VSA - BaS	Antes	30	33,6	4,39	0,004**
	Após	30	30,5	4,61	
VIA - BaS	Antes	30	40,0	5,24	0,006**
	Após	30	35,9	7,0	

Ba (Básio): ponto mais inferior da margem anterior do forame magno do osso occipital; BaS: reta entre Ba e S; ENP: espinha nasal posterior; ENP-BaS: Reta perpendicular partindo de ENP à reta entre Ba e S; S (Sela): centro da sela túrcica; VIA: via aérea inferior; VIA - BaS: reta perpendicular partindo de VIA à reta entre Ba e S; VSA: via aérea superior; VSA - BaS: reta perpendicular partindo de VSA à reta entre Ba e S. Teste t de Student pareado (média).

**p < 0,05.

Tabela 3 – Relatos dos pacientes após uso dos aparelhos oclusais lisos e planos, quanto à roncopatia e ao sono agitado com micro despertar

Gênero	n	Com sintomas	Melhora após uso aparelho	
			n	%
Masculino	06	06	05	83,3
Feminino	24	12	09	75,5
Total	30	18	14	77,7

postura craniocervical, da posição do osso hioide e da morfologia craniofacial, oferecendo vantagens sobre os outros exames, como baixo custo e mínima exposição à radiação^{5,30}.

Mudanças na postura da cabeça podem influenciar nas dimensões do espaço aéreo faríngeo⁵, o operador deve interferir o mínimo possível no processo para o posicionamento da cabeça. As radiografias cefalométricas foram obtidas com os voluntários em posição natural. Um método utilizado com essa finalidade se caracteriza quando o voluntário é mantido de pé, olhando diretamente para um espelho, porém estudos²⁵ afirmaram que a determinação da postura natural da cabeça com o auxílio de uma referência externa (espelho) apresenta a desvantagem de que a posição obtida pode não ser a utilizada habitualmente pelo paciente. Assim, uma melhor técnica para obter a postura natural da cabeça descreve que o voluntário deve movimentar a cabeça para trás e para frente, com amplitude decrescente, até que encontre a posição mais confortável²⁴, sendo esta técnica escolhida para este estudo.

Pacientes portadores de prótese com DVO diminuída normalmente têm redução do comprimento dos músculos mastigatórios, sendo recomendada a normalização da DVO, previamente à reabilitação protética, para que os músculos voltem ao seu comprimento original, tenham sua atividade elétrica e tonicidade normalizada^{8,18-22} sem causar desconfortos ao paciente, que algumas vezes impossibilitam o uso das próteses.

Quando um aparelho oclusal é indicado previamente à confecção das próteses totais e tem configuração oclusal lisa e plana, ou seja, destituída de qualquer reentrância ou saliência, o paciente tem a informação proprioceptiva relacionada ao controle da posição da mandíbula, bloqueada pela inexistência de contato entre vertentes que a direcionem para qualquer posição^{8,18-22}. A consequência desta configuração oclusal, absolutamente lisa e plana, possibilita aos músculos mastigatórios e da região cervical, que na maioria são pares,

equalizem suas atividades elétricas e, por conseguinte, reposicionem a mandíbula e estruturas adjacentes com simetria em relação ao plano sagital mediano^{8,18-22}.

Estudos anteriores^{32,33} mostraram com clareza que quando a mandíbula descende seu corpo rotaciona para trás no sentido horário, repercutindo nas estruturas posteriores e adjacentes à mandíbula. Este fenômeno foi por nós detectado. Assim, os resultados obtidos concordam com estudos prévios^{6,30,34}, mostrando que quando ocorreu a normalização da DVO, ocorreu também maior inclinação mandibular e com isto ela se deslocou para baixo e conseqüentemente para trás, repercutindo no espaço aéreo faríngeo de forma segmentada, de acordo com cada região anatômica, ou seja, diminuição do espaço aéreo orofaríngeo e hipofaríngeo, com relaxamento da musculatura acima do hioideo⁹ aumentando a área intermaxilar e, com isto, o aumento da nasofaringe⁷. A importância da utilização de técnicas apropriadas para o restabelecimento da DVO se deve, além do efeito estético facial e eficiência mastigatória, à relação deste sistema com o sistema estomatognático, no que diz respeito a vias aéreas superiores.

A ausência de dentes pode ser o ponto crucial para a diminuição da saturação de oxihemoglobina, uma vez que o dano proporcionado pela perda dos dentes é cumulativo e não pontual, isto é, a falta de dentes está associada à conseqüente disfunção neuromuscular, à diminuição da inervação oral, ao prejuízo da coordenação da musculatura da orofaringe e a diminuição da osseopercepção, fatores que podem corroborar com o agravamento da AOS ou SAHOS¹⁶. Cabe considerar, na respiração normal o ar penetra pelas narinas segue pela nasofaringe, orofaringe, hipofaringe, traqueia e pulmões. Não é normal que penetre diretamente pela cavidade oral.

Os resultados sugerem fortemente que prévio aos procedimentos mais invasivos, como cirurgias de avanço mandibular para desobstruir as vias aéreas³⁵, atenção deve ser dada a outros fatores predisponentes e determinantes, como a DVO¹.

Em pacientes desdentados totais, deve-se ter maior cuidado para o correto posicionamento do plano de cera e montagem dos dentes. Dentes montados para a lingual causam a invasão do espaço funcional da língua e conseqüente redução da área intermaxilar, o que leva a posteriorização da língua e estreitamento da via aérea orofaríngea e hipofaríngea¹⁶. Por este motivo, o paciente reabilitado deve ser orientado a não remover as próteses para dormir devido à possibilidade da redução do espaço intermaxilar, ocasionando o colapso da via aérea^{15,17,36}. A pesar de não termos tido a intenção de pesquisar a SAHOS/AOS, os resultados deste trabalho evidenciaram íntima relação entre o espaço aéreo faríngeo segmentado e a normalização (aumento) da DVO, tendo em vista o relato dos voluntários na melhora na qualidade do sono (sono mais tranquilo com menos ronco) após a normalização da DVO.

Mesmo sem termos dados mais conclusivos em razão da metodologia utilizada, supomos que as melhoras relatadas se deva ao aumento do espaço aéreo nasofaríngeo, permitindo maior fluxo de ar.

Sugerimos que novas pesquisas devam ser conduzidas para propiciar maior fundamentação sobre a influência da DVO sobre o espaço aéreo faríngeo segmentado, em particular o espaço aéreo nasofaríngeo e sua relação com a roncopatia, sono agitado, SAHOS/AOS, e assim, talvez reduzir procedimentos clínicos mais invasivos.

Conclusão

Os resultados mostraram variações estatisticamente significativas nos 3 segmentos do espaço aéreo faríngeo. Foi comprovada a hipótese de que a normalização/aumento da DVO devida ao uso do aparelho oclusal liso e plano levou ao aumento do espaço nasofaríngeo, enquanto o espaço orofaríngeo e hipofaríngeo diminuíram em proporções diferentes. Assim, concluímos que o espaço aéreo faríngeo não respondeu como um todo único quando a DVO foi normalizada/aumentada e sim de forma segmentada.

Responsabilidades éticas

Proteção de pessoas e animais. Os autores declaram que os procedimentos seguidos estavam de acordo com os regulamentos estabelecidos pelos responsáveis da Comissão de Investigação Clínica e ética e de acordo com os da Associação Médica Mundial e da Declaração de Helsinki.

Confidencialidade dos dados. Os autores declaram ter seguido os protocolos do seu centro de trabalho acerca da publicação dos dados de pacientes.

Direito à privacidade e consentimento escrito. Os autores declaram ter recebido consentimento escrito dos pacientes e/ou sujeitos mencionados no artigo. O autor para correspondência deve estar na posse deste documento.

Conflito de interesses

Os autores declaram não haver conflito de interesses.

BIBLIOGRAFIA

- Alves MR, Silva LLB, Silva FA, Silva WAB, Ribeiro FG, Paixão F. Estudo da relação entre a morfologia crânio-facial e o diâmetro do espaço aéreo faríngeo por meio de cefalometria. *Rev Bras Odontol.* 2009;66:228-33.
- Battagel JM, L'Estrange PR. The cephalometric morphology of patients with obstructive sleep apnoea (OSA). *Eur J Orthod.* 1996;18:557-69.
- Özbek MM, Miyamoto K, Lowe AA, Fleetham JA. Natural postura, upper airway morphology and obstructive sleep apnoea severity in adults. *Eur J Orthod.* 1998;20:133-43.
- Lattimore JD, Celermajer DS, Wilcox I. Obstructive sleep apnea and cardiovascular disease. *J Am Coll Cardiol.* 2003;41:1429-37.
- Ansar J, Maheshwan A, Verma SK, Sigh RK, Agarwal DK, Bhattacharya P. Soft tissue airway dimensions and craniocervical posture in subjects with different growth patterns. *Angle Orthodontist.* 2015;85:604-10.
- Tallgren A, Lang BR, Walker GF, Ash MM. Changes in jaw relations, hyoid position and head posture in complete denture wearers. *J Prosthet Dent.* 1983;50:148-56.
- Andrighetto AR, Paiva JB, Fantini SM. Avaliação cefalométrica radiográfica da posição crânio-cervical antes e após a desprogramação neuromuscular em pacientes com maloclusão Classe II de Angle. *Ortodontia.* 2001;34:19-25.
- Casselli H, Landulpho AB, Silva WAB, Silva FA. Electrognatographic evaluation of rehabilitated edentulous patients. *Braz Oral Res.* 2007;21:355-61.
- Urbanowicz M. Alteration of vertical dimension and its effect on head and neck posture. *J Craniomandib Pract.* 1991;9:174-9.
- Andrighetto AR, Paiva JB, Fantini SM. Avaliação cefalométrica das vias aéreas superior e inferior em pacientes com maloclusão Classe II de Angle submetidos à desprogramação neuromuscular da mandíbula. *RPG.* 2002;9:274.
- Andrighetto AR, Santos H, Fantini SM. Avaliação radiográfica da altura facial anterior inferior em indivíduos submetidos a desprogramação neuromuscular. *RPG.* 2003;10:266.
- Willis FM. Esthetics of full denture construction. *J Am Dent Ass.* 1930;17:636.
- Olsen ES. Dimensión vertical de la cara. *Dent Clinic North Am.* 1968;24:77-90.
- Silverman MM. Comparative accuracy of the gnathological and neuromuscular concepts. *J Am Dent Assoc.* 1978;96:559-65.
- Erovigni F, Graziano A, Ceruti P, Gassino G, de Lillo A, Carossa S. Cephalometric evaluation of the upper airway in patients with complete denture. *Minerva Stomatol.* 2005;54:293-301.
- Bucca C, Cicolin A, Brussino A, Graziano A, Erovigni F, Pera P, et al. Tooth loss and obstructive sleep apnoea. *Respir Res.* 2006;17:7-8.
- Negoli TC, Porwal A, Naveen HC. Modified mandibular advancement appliance for an edentulous obstructive sleep apnea patient: A clinical report. *J Prosthodont Res.* 2011;55:179-83. Epub 2010 23 de outubro.
- Landulpho AB, Silva WAB, Silva FA, Casselli H, Silva LLB. Electrosonographic evaluation in patients with temporomandibular disorders, treated by interocclusal appliance. *Braz J Oral Sci.* 2004;11:624-7.
- Landulpho AB, Silva WAB, Silva FA, Vitti M. Electromyographic evaluation of masseter and anterior temporalis muscles in patients with temporomandibular disorders following interocclusal appliance treatment. *J Oral Rehabil.* 2004;31:95-8.
- Zanatta G, Silva WA, Silva FA, Ramos GG, Caselli H. Assesment of painful symptomatology in patients with

- temporomandibular disorders by mean a combined experimental scale. *Braz J Oral Sci.* 2006;5:1244-7.
21. Silva FA, Silva WA. Reposicionamento mandibular: contribuição técnica através de férulas oclusais duplas com puas. *Rev Paul Odontol.* 1990;44:283-6.
 22. Nichthausser B, Silva FA, Silva WAB, Ribeiro MFR, Silva LLB, Gomes LM. Sintomas otológicos em pacientes com disfunção temporomandibular tratados com aparelhos oclusais lisos e planos. *Rev Port Estomatol Med Dent Cir Maxilofac.* 2012;53:213-20.
 23. Heartwell Jr, Rahn AO. *Syllabus em Prótese. Total 4 a ed.* São Paulo: Santos; 1990.
 24. Sahin Saglam AM, Uydas NE. Relationship between head posture and hyoid position in adult females and males. *J Craniomaxillofac Surg.* 2006;34:85-92.
 25. Solow B, Tallgren A. Natural head position in subjects. *Acta Odontol Scand.* 1971;29:591-607.
 26. Freitas A, Rosa J. *Radiologia Odontológica.* São Paulo: Artes Médicas; 2004.
 27. McNamara JAA JR. A method of cephalometric evaluation. *Am J Orthod.* 1984;86:449-69.
 28. Bommarito S, Soares AEM, Goldenberg FC, Almeida LP. Avaliação do espaço aéreo naso e bucofaríngeo em pacientes submetidos à cirurgia ortognática do prognatismo mandibular. *Revista Odonto.* 2004; 23:5-12.
 29. Landis JR, Koch GG. An application of hierarchical kappa-type statistics in the assessment of majority agreement among multiple observers. *Biometrics.* 1977;33:363-74.
 30. Muto T, Yamazaki A, Takeda S, Kawakami J, Tsuji Y, Shibata T, et al. Relationship between the pharyngeal space and craniofacial morphology, taking in account head posture. *Int J Oral Maxillofac Surg.* 2006;35:132-6.
 31. Achilleos S, Krogstad O, Lyberg T. Surgical mandibular advancement and changes in uvuloglossopharyngeal morphology and head posture: A short - and long term cephalometric study in males. *Eur J Orthod.* 2000;22:367-81.
 32. Posselt U. *Physiology of occlusion and rehabilitation.* Philadelphia: FA Davis Co; 1962.
 33. Ramfjord SP, Ash MM Jr. *Occlusion.* Philadelphia: WB Saunders Co; 1966.
 34. Tallgren A, Solow B. Long-term changes in hyoid bone position and craniocervical posture in complete denture wearers. *Acta Odontol Scand.* 1984;42:257-67.
 35. Efendiyyera R, Aydemir H, Karasu H, Toygar-Memikoglu U. Pharyngeal airway space, hyoid bone position and head posture after bimaxillary orthognathic surgery in class III patients. Long-term evaluation. *Angle Orthod.* 2014;84:773-81.
 36. Arisaka H, Sakuraba S, Tamaki K, Watanabe T, Takeda J, Yoshida K. Effects of wearing complete denture during sleep on the apnea-hypoapnea index. *Int J Prosthodont.* 2009;22:173-7.