

## Revista Portuguesa de Estomatologia, Medicina Dentária e Cirurgia Maxilofacial

www.elsevier.pt/spemd



### Caso clínico

# Osteonecrose mandibular associada ao uso de bisfosfonato de sódio em paciente com mieloma múltiplo



Angélica Zanata, Gabriela Caovilla Felin, Mayara Cristina De Bona, Renato Sawazaki e Ferdinando De Conto\*

Faculdade de Odontologia, Universidade de Passo Fundo, Passo Fundo, Brasil

#### INFORMAÇÃO SOBRE O ARTIGO

Historial do artigo:

Recebido a 29 de setembro de 2013

Aceite a 27 de abril de 2014

On-line a 18 de junho de 2014

Palavras-chave:

Osteonecrose

Maxila e mandíbula

Osteonecrose mandibular associada ao uso de bisfosfonatos

Mieloma múltiplo

Keywords:

Osteonecrosis

Jaws

Bisphosphonate-associated osteonecrosis of the jaw

Multiple myeloma

#### R E S U M O

Bisfosfonatos reduzem as complicações ósseas e ainda contribuem para uma melhor qualidade de vida dos pacientes portadores de mieloma múltiplo. A osteonecrose dos maxilares é um grave efeito colateral da terapia com bisfosfonatos e tem se constituído em um grande enigma para profissionais da saúde desde 2003. Este trabalho relata o caso de osteonecrose mandibular em paciente que fazia uso de pamidronato e que foi submetido inadvertidamente a extrações dentárias. A tomografia computadorizada da região revelou uma área osteolítica e alterações em tecido mole adjacente à região em que ocorreram as exodontias. O paciente apresentou cura depois de terapia com desbridamento cirúrgico, antibioticoterapia e suspensão do pamidronato. Em conclusão, os autores sugerem que estes pacientes devem ser orientados quanto à prevenção desta doença anteriormente ao início do tratamento com bisfosfonatos e devem visitar o cirurgião dentista pois a prevenção da osteonecrose é o melhor meio de conduzir essa complicação.

© 2013 Sociedade Portuguesa de Estomatologia e Medicina Dentária. Publicado por Elsevier España, S.L. Todos os direitos reservados.

### Bisphosphonate-related osteonecrosis of the jaw in patient affected by multiple myeloma: A case report

#### A B S T R A C T

Bisphosphonates reduce skeletal complications, thus improving the quality of life in patients who suffer from multiple myeloma. Bisphosphonate-related osteonecrosis of the jaw (BRONJ) has become one of the most prominent enigmas in the medical community since 2003. This work reports a case of jaw osteonecrosis resulting from long-term use of alendronate with a history of inadvertent dental extractions. Facial bone computed tomography of the patient showed an osteolytic area and changes in soft tissue adjacent to the mandible bone. After surgical debridement, antibiotic treatment, and discontinuation of alendronate, the patient has successfully recovered. In conclusion, the authors recommend these patients should be instructed as to prevent this disease prior to bisphosphonates treatment,

\* Autor para correspondência.

Correio eletrónico: [ferdi@upf.br](mailto:ferdi@upf.br) (F. De Conto).

<http://dx.doi.org/10.1016/j.rpemd.2014.04.002>

1646-2890/© 2013 Sociedade Portuguesa de Estomatologia e Medicina Dentária. Publicado por Elsevier España, S.L. Todos os direitos reservados.

and they should also do a dental check-up, since osteonecrosis prevention is the best way to manage this complication.

© 2013 Sociedade Portuguesa de Estomatologia e Medicina Dentária. Published by Elsevier España, S.L. All rights reserved.

## Introdução

Os bisfosfonatos têm sido amplamente empregues no controle de metástases ósseas em diversos cancros, como o cancro de mama, próstata, mieloma múltiplo, bem como de outras complicações ósseas, como a osteoporose. Relatos clínicos têm comprovado a eficácia dos tratamentos à base de bisfosfonatos no controle da dor e da perda óssea, sendo muito utilizados em hospitais e clínicas de oncologia<sup>1-3</sup>.

Existem vários tipos de bisfosfonatos aprovados para uso clínico, divididos em gerações, sendo que suas propriedades antirreabsortivas aumentam, aproximadamente, 10 vezes entre as gerações da droga. Os de administração endovenosa são mais utilizados em pacientes oncológicos e os de utilização oral para tratamento de outras doenças que ocasionam lise óssea, como a osteoporose. Os endovenosos incluem o pamidronato (Aredia®), um bisfosfonato de segunda geração, e o ácido zoledrónico (Zometa®), o mais potente de uso clínico, de última geração. Em comparação com o pamidronato, o ácido zoledrónico é significativamente mais efetivo no controle da hipercalemia maligna e na redução do número de eventos relacionados às complicações ósseas. O ácido zoledrónico é administrado através de uma dose mensal de 4 mg/mês durante um período de 15 minutos. Se bem tolerado, não é incomum que os pacientes mantenham esta terapia indefinidamente<sup>1,3-5</sup>.

O desenvolvimento da osteonecrose dos maxilares pode estar ligada a vários fatores de risco, dentre os quais a potência de cada tipo de bisfosfonato, o tipo de administração, a duração do tratamento, o tipo de cancro, diabetes, uso de álcool e tabaco, presença ou não de traumas cirúrgicos (principalmente extrações) e pobre higiene oral<sup>1,2,5,6</sup>.

A ação dos bisfosfonatos, em particular o pamidronato e o zoledronato, como potentes inibidores da angiogênese, poderia reduzir significativamente a oxigenação tecidual favorecendo a invasão, em planos mais profundos, de bactérias anaeróbias bucais, as quais constituem o grupo mais numeroso e prevalente no biofilme dentário, promovendo infecções oportunistas. Estudos «in vitro» e em modelos experimentais, mostraram que os bisfosfonatos inibem a angiogênese, diminuem a formação do tubo capilar e do fator de crescimento endotelial<sup>2,7,8</sup>.

O objetivo deste trabalho é divulgar uma potencial complicação em pacientes que utilizam bisfosfonatos, a partir de um relato de caso clínico onde o indivíduo portador de mieloma múltiplo (MM) desenvolveu exposição de tecido ósseo necrótico após sequência de exodontias.

## Caso clínico

Paciente de 55 anos, masculino, portador de diabetes e hipertensão arterial controlados, fumador, com diagnóstico de MM

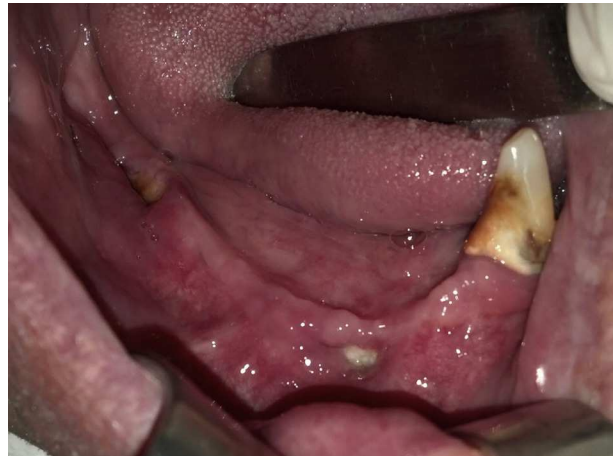

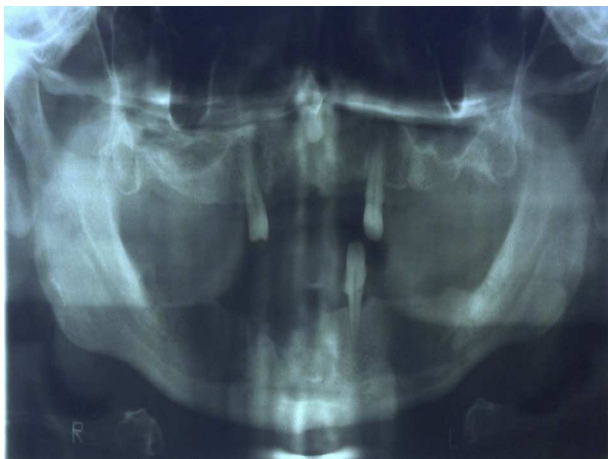Figura 1 – Aspecto da cavidade bucal com a osteonecrose.

há 5 anos. O histórico prévio do tratamento para MM revelou que o paciente realizou inicialmente quimioterapia com vincristina, adriplastina e dexametasona (VAD), associado a ciclos mensais intravenosos de pamidronato (Aredia®) durante 4 meses, em 2008, e doses mensais de talidomida.

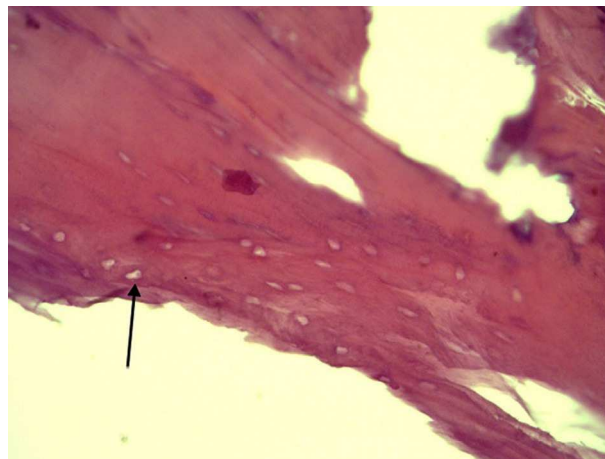
Aproximadamente 4 anos após o início da terapia mensal com bisfosfonatos e talidomida, o paciente queixou-se de dor e mobilidade dentária. Foi submetido a 4 extrações dentárias entre os meses de abril e maio de 2012 e mais 4 extrações dentárias em outubro de 2012. Segundo relato do paciente, o pós-operatório destas 8 extrações não apresentou problemas. Em novembro de 2012 queixou-se de dor intensa no dente 47, o exame clínico revelou supuração e a extração foi realizada em janeiro de 2013.

Na avaliação pós-operatória, observou-se ulceração e necrose da mucosa bucal, edema e secreção purulenta (fig. 1). Após 30 dias de acompanhamento pelo cirurgião dentista, o paciente foi encaminhado para o serviço de cirurgia buco-maxilo-facial do Hospital Municipal de Passo Fundo/RS. Foi realizado exame físico inicial e solicitados exames de imagem e laboratoriais. A radiografia panorâmica mostrou área sugestiva de necrose óssea com radiopacidade irregular na região de pré-molares e molares à direita da mandíbula (fig. 2). A tomografia computadorizada revelou hipodensidade óssea do corpo da mandíbula à direita e espessamento liso de ambas as faces do periósteo neste sítio, sugerindo processo inflamatório/infeccioso (figs. 3 e 4).

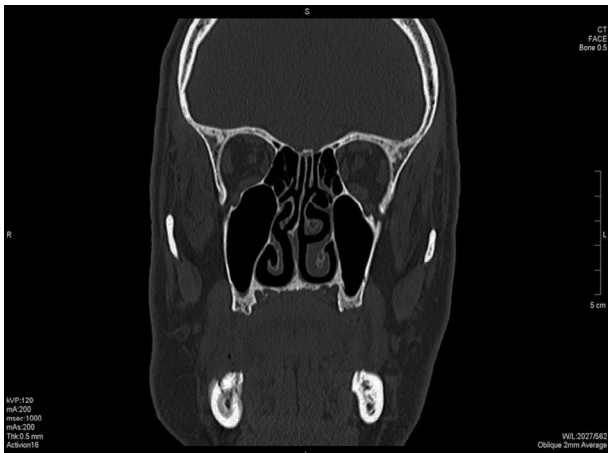Com base nos achados e a hipótese de osteonecrose mandibular em estágio 2<sup>1</sup>, onde há exposição óssea e contaminação local e dor, foi iniciada terapia com clindamicina 300 mg por 14 dias, pois o paciente alegou ser alérgico a penicilina. Após o retorno do paciente, foi observada ausência de secreção purulenta, mas permanecia a exposição óssea, assim o paciente foi



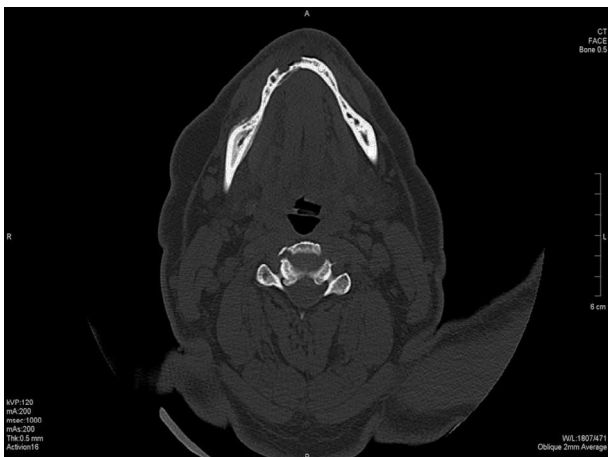**Figura 2** – A radiografia panorâmica mostrou área sugestiva de necrose óssea com radiopacidade irregular na região de pré-molares e molares direita da mandíbula.



**Figura 5** – Osteonecrose em osso mandibular com lacunas sem núcleos de osteócitos (seta) grande aumento (coloração HE).



**Figura 3** – Tomografia computadorizada (corte coronal) evidenciando os limites da lesão.

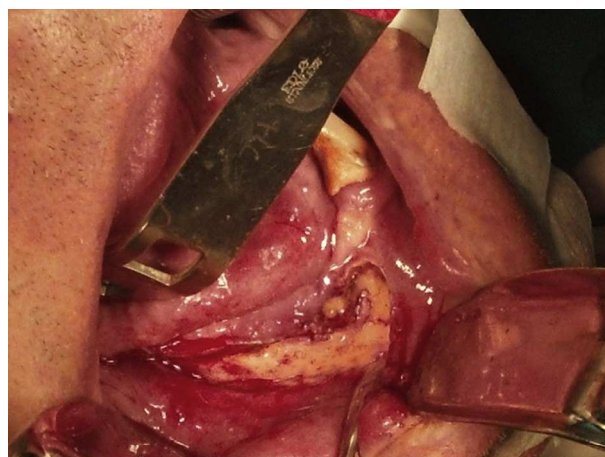


**Figura 4** – Tomografia computadorizada (corte axial) evidenciando o processo inflamatório/infeccioso.

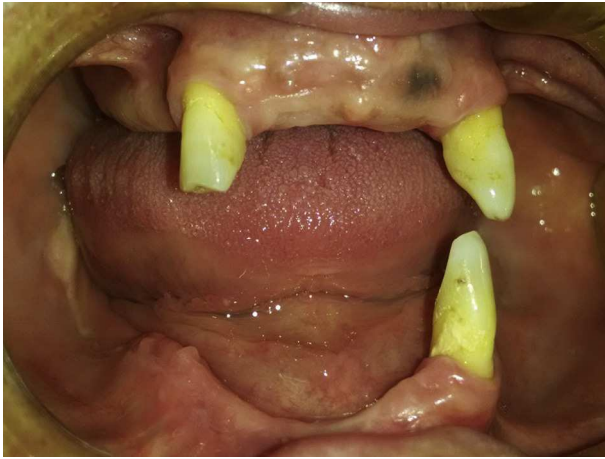submetido à biópsia. O exame histopatológico mostrou que não havia tecido neoplásico, mas sim um processo inflamatório agudo e crônico e colônias bacterianas no tecido ósseo compacto necrosado (lacunas sem núcleos de osteócitos), que com análise específica para micro-organismos se identificou como colônias de *Actinomyces* (fig. 5). Diante do diagnóstico de osteonecrose da mandíbula, o tratamento com bisfosfonatos foi interrompido e medidas tópicas de higiene oral com clorexidina gel a 0,12% foram adotadas.

Com essas medidas, a sintomatologia diminuiu, porém sem regressão da exposição óssea. Foi programado tratamento cirúrgico para eliminação do sequestro ósseo. A cirurgia para remoção do osso necrótico foi realizada 2 meses após o diagnóstico, em âmbito hospitalar e paciente sob anestesia geral. No acesso cirúrgico foi removido o osso necrótico e realizado o desbridamento (fig. 6).

O acompanhamento pós-operatório mostrou que nas primeiras semanas o paciente teve melhora, sem queixa de dor e ferida com bom aspecto; 3 meses depois a região antes necrótica apresentou-se completamente cicatrizada.



**Figura 6** – Transoperatório revelou necrose tecidual, foi removido o osso necrótico e realizado o desbridamento.



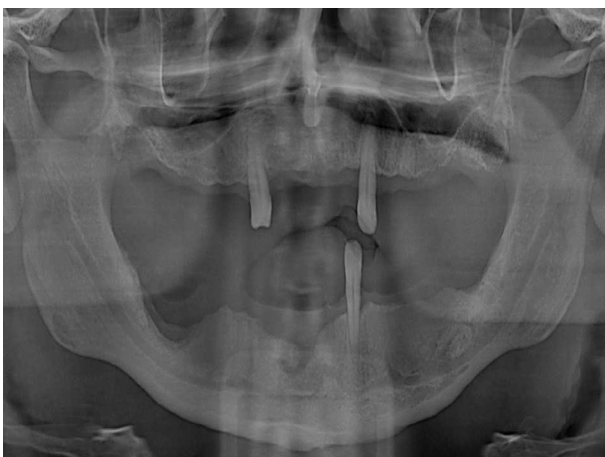**Figura 7 – Pós-operatório (12 meses) a região antes necrótica apresenta-se completamente cicatrizada.**

O acompanhamento clínico e radiográfico de 12 meses revelou cura do quadro (figs. 7 e 8).

## Discussão

Os bisfosfonatos reduzem a reabsorção óssea de maneira dose-dependente, principalmente ao inibirem o recrutamento e promoverem a apoptose dos osteoclastos. Recentemente, vem sendo identificada uma forte relação entre a utilização crônica desses medicamentos e a osteonecrose dos maxilares<sup>9</sup>. Esta patologia caracteriza-se pela incapacidade do tecido ósseo afetado em reparar e se remodelar frente a quadros inflamatórios desencadeados por estresse mecânico (mastigação), exodontias, irritações por próteses ou infecção dentária e periodontal<sup>10</sup>. Isso ocorre em virtude da microbiota da cavidade bucal, bem como da sua exposição frequente ao ambiente externo decorrente dos procedimentos dentários, tornando-os, dessa forma, mais sujeitos a infecções<sup>11</sup>.

Num estudo anterior<sup>12</sup> foram acompanhados 97 casos por um ano ou mais e foi sugerido que o tratamento deveria ser



**Figura 8 – Radiografia panorâmica de controle revelando a neoformação óssea nas áreas afetadas.**

voltado para eliminação ou controle da dor e prevenção da progressão da área de exposição óssea. Além de remover as projeções ósseas que causariam inflamação de tecido mole e dor. Os autores prescreveram a utilização prolongada ou permanente de penicilina V-K 500 mg, 4 vezes ao dia, e bochecho com clorexidina 0,12% baseado na frequente identificação de várias espécies de *Actinomyces* sp., sendo as mais comuns *A. israelii*, *A. naeslundii*, *A. odontolyticus*, *A. viscosus*, *A. meyeri* nos fragmentos de osso removidos de pacientes com esta condição<sup>12</sup>.

Embora a remodelação óssea na maxila seja maior, não existe nenhuma evidência de que os bisfosfonatos acumulam-se em maiores concentrações na mandíbula ou que a sua remodelação seja afetada a um grau mais elevado. Um estudo recente confirmou que a absorção de bisfosfonatos não é aumentada nos maxilares em relação a outros ossos<sup>13</sup>.

Uma recente teoria sugere que infecções relacionadas com alterações de pH desempenham papel importante na patogênese da osteonecrose dos maxilares<sup>13</sup>. Os bisfosfonatos são libertados das superfícies ósseas em pH ácido, originando um aumento da concentração local. Na cavidade oral, ambientes ácidos são comuns, principalmente em quadros de periodontite, lesões cáries extensas com envolvimento endodôntico e procedimentos cirúrgicos como extrações dentárias ou inserção de implantes. É concebível que derivados específicos de bisfosfonatos excedem os níveis tóxicos em resposta a uma acidificação prolongada ou localizada, que pode provocar a osteonecrose. Estes processos também podem ocorrer após alterações menores, tais como úlceras por pressão ou micro trauma<sup>13</sup>.

Diversos estudos mostraram que o exame microscópico revela osteíte condensantes associadas com a presença de linfócitos, presença de granulócitos e agregados bacterianos<sup>14,15</sup>.

É importante ressaltar que a sintomatologia referida pelos pacientes acometidos é, segundo os relatos descritos na literatura, dor, edema, halitose<sup>8,16</sup>. Neste relato a queixa foi de intensa dor, mobilidade e secreção periodontal com tempo de evolução superior a 3 meses que culminou com extração dentária e evoluiu para área de exposição óssea local.

Um estudo realizado em 2004, que observou 63 casos de osteonecrose dos maxilares relacionada com o uso dos bisfosfonatos, descreveu que 90% dos pacientes foram submetidos ao tratamento via intravenosa (seja pamidronato 90 mg ou ácido zoledrônico 4 mg), sendo que 45% dos casos possuíam diagnóstico de MM e mais de 30% com cancro de mama<sup>17</sup>.

O diagnóstico de osteonecrose maxilar associada a bisfosfonatos é definido a partir das seguintes características: tratamento atual ou anterior com bisfosfonatos, osso exposto na região maxilofacial, que persistiu por mais de 8 semanas e sem história de radioterapia para os maxilares<sup>2</sup>. O risco de desenvolver esta patologia em pacientes que recebem bisfosfonatos intravenosos (IV) é significativamente maior do que quando administrados por via oral e a potência e dose de bisfosfonatos podem estar relacionadas ao início da osteonecrose<sup>2</sup>. O tempo médio de indução da osteonecrose no paciente utilizador de zoledronato IV mensal é de apenas 9 meses, enquanto os pacientes que usam bisfosfonatos orais (alendronato) a média é de 30-52 meses segundo vários estudos<sup>5</sup>. Na maioria dos casos, os pacientes submetidos à

terapia com bisfosfonatos são sujeitos a outras terapêuticas simultaneamente, como quimioterapia e corticoterapia. Os citostáticos e os glicocorticoides também podem afetar a cicatrização da ferida operatória, sendo considerados possíveis fatores de risco<sup>2,3,18,19</sup>.

As comorbidades como a diabetes, a obesidade, baixa concentração de hemoglobina e diálise renal também têm sido considerados fatores de risco para o desenvolvimento da osteonecrose dos maxilares em pacientes que usam bisfosfonatos<sup>2,19</sup>.

O risco de desenvolver a osteonecrose em pacientes que utilizam bisfosfonatos orais é mais descrito para casos quando a duração do tratamento é superior a 3 anos. Cirurgia dentoalveolar eletiva pode não ser contraindicada neste grupo. Recomenda-se que os pacientes sejam devidamente informados do pequeno risco do comprometimento da cicatrização óssea. Se as condições sistêmicas do paciente permitirem, pode ser considerada a interrupção dos bisfosfonatos orais durante um período de 3 meses antes da cirurgia oral para diminuir o risco de osteonecrose e a utilização do medicamento não deve ser reiniciada antes que a cicatrização óssea tenha ocorrido<sup>2</sup>. A justificativa para esta abordagem baseia-se na quantidade de relatos da literatura que demonstram atividade dos osteoclastos relacionada com a terapia com bisfosfonatos e estudos recentes mostraram melhores resultados do tratamento após a suspensão da droga.

Estudos sugerem que a interrupção dos bisfosfonatos IV não oferece nenhum benefício a curto prazo. No entanto, se as condições sistêmicas do paciente permitirem, a suspensão a longo prazo pode ser benéfica na estabilização de áreas de osteonecrose, reduzindo o risco de desenvolvimento de osteonecrose em novos locais e redução dos sintomas clínicos<sup>20,21</sup>.

Por ser uma patologia pouco conhecida, a osteonecrose dos maxilares ainda não possui um tratamento baseado em orientações padronizadas. O protocolo é direcionado para cada caso, dependendo do grau clínico da doença. Tem sido relatado ressecções ósseas, desbridamentos, antibioticoterapia, oxigenação hiperbárica, irrigação local com solução antimicrobiana, sequestrectomia, utilização de plasma rico em plaquetas, laserterapia, baixas doses de hormona paratiroideia (PTH) e ozonioterapia<sup>16,22-25</sup>. O paciente deste relato foi tratado com sequestrectomia, desbridamento e antibioticoterapia, resultando em cicatrização da ferida por ser esta a rotina da equipe deste hospital padronizada para estes casos.

Os autores de um estudo anterior<sup>26</sup> sugerem que o tratamento deve variar de acordo com o estágio clínico da doença. Para os casos de osteonecrose em estágio 1, os pacientes devem realizar irrigação diária com soluções antimicrobianas e rigoroso controle clínico e radiográfico. No estágio 2 sugere-se irrigação diária com antimicrobiano, desbridamento superficial e uso de antibiótico por via oral. Nos casos de osteonecrose em estágio 3 é sugerido antibioticoterapia, remoção cirúrgica mais ampla para desbridamento do osso necrótico e irrigação com solução antibacteriana<sup>26,27</sup>.

Num trabalho<sup>22</sup> em que é avaliada a eficácia de diferentes tratamentos para a osteonecrose induzida por bisfosfonatos, os autores concluíram que o percentual de melhora no grupo que a laserterapia foi combinada com procedimentos médicos e cirúrgicos foi significativamente maior que os grupos que não tinham a associação de todos os tratamentos.

Estudos de casos clínicos têm demonstrado a eficácia do uso de mediadores celulares como o plasma rico em plaquetas (PRP) associado a desbridamento cirúrgico, antibioticoterapia prolongada, irrigação com antimicrobianos e controle clínico e radiográfico para o tratamento da osteonecrose dos maxilares associada ao uso de bisfosfonatos<sup>24</sup>.

Um estudo mostrou uma nova modalidade terapêutica para pacientes portadores de osteonecrose induzida por bisfosfonatos, que consiste na administração de baixas doses de PTH como opção terapêutica para pacientes portadores de osteoporose. A PTH é um anabolizante hormonal ósseo que atua aumentando a atividade metabólica dos osteoclastos e osteoblastos direta ou indiretamente. Os autores consideraram a utilização do paratormônio uma boa opção terapêutica para pacientes usuários de bisfosfonatos orais<sup>25</sup>.

Antes de iniciar o tratamento com bisfosfonatos o paciente deve passar por um exame oral completo, os procedimentos dentários invasivos devem ser concluídos, os focos infecciosos e traumatismos devem ser eliminados<sup>28</sup> e a saúde periodontal deve ser alcançada. Se as condições sistêmicas permitirem, o início da terapia de bisfosfonatos deve ser adiada até que a saúde oral seja otimizada<sup>20,21</sup>. Essa decisão deve ser feita em conjunto com o médico, o médico dentista e outros especialistas envolvidos no cuidado do paciente<sup>2,3</sup>, constituindo, assim, uma abordagem de prevenção à osteonecrose.

É fundamental que os pacientes sejam educados quanto à importância da higiene dental, regulares avaliações odontológicas e especificamente instruídos a relatar qualquer dor, edema ou osso exposto<sup>2</sup>. Além disso, visitas regulares ao dentista garante a detecção precoce da lesão, o que é crucial para resultados favoráveis do tratamento.

---

## Conclusão

A osteonecrose dos maxilares é um grave efeito colateral da terapia com bisfosfonatos, especialmente em pacientes com doenças malignas. Por isso, estes pacientes devem ser orientados quanto à prevenção desta doença. Anteriormente ao início do tratamento com bisfosfonatos, os pacientes devem visitar o médico dentista para realizarem um exame bucal completo a fim de restabelecerem a saúde oral, pois a prevenção da osteonecrose é o melhor meio de conduzir essa complicação.

---

## Responsabilidades éticas

**Proteção de pessoas e animais.** Os autores declaram que para esta investigação não se realizaram experiências em seres humanos e/ou animais.

**Confidencialidade dos dados.** Os autores declaram ter seguido os protocolos do seu centro de trabalho acerca da publicação dos dados de pacientes.

**Direito à privacidade e consentimento escrito.** Os autores declaram ter recebido consentimento escrito dos pacientes e/ou sujeitos mencionados no artigo. O autor para correspondência deve estar na posse deste documento.

## Conflito de interesses

Os autores declaram não haver conflito de interesses.

## REFERÊNCIAS

- Ruggiero SL, Gralow J, Marx RE, Hoff AO, Schubert MM, Hurn JM. Practical guidelines for the prevention, diagnosis and treatment of osteonecrosis of the jaw in patients with cancer. *J Oncol Pract*. 2006;2:7-14.
- Ruggiero SL, Dodson TB, Assael LA, Landesberg R, Marx RE, Mehrotra B. American Association of Oral and Maxillofacial Surgeons Position Paper on Bisphosphonate-Related Osteonecrosis of the Jaws—2009 Update. *J Oral Maxillofac Surg*. 2009;67 Suppl 1:2-12.
- Otto S, Schreyer C, Hafner S, Mast G, Ehrenfeld M, Stürzenbaum S, et al. Bisphosphonate-related osteonecrosis of the jaws - Characteristics, risk factors, clinical features, localization and impact on oncological treatment. *J Craniomaxillofac Surg*. 2012;40:303-9.
- Berenson JR, Hillner BE, Kyle RA, Anderson K, Lipton A. American Society of Clinical Oncology clinical practice guidelines: The role of bisphosphonates in multiple myeloma. *J Clin Oncol*. 2002;20:3719-36.
- Assael LA. Oral bisphosphonates as a cause of bisphosphonate-related osteonecrosis of the jaws: Clinical findings. *J Oral Maxillofac Surg*. 2009;67 Suppl 1:35-43.
- Durie BG, Katz M, Crowley J. Osteonecrosis of the jaw and bisphosphonates. *N Engl J Med*. 2005;353:99-102.
- Fournier P, Boissier S, Filleur S, Guglielmi J, Cabon F, Colombel M, et al. Bisphosphonates inhibit angiogenesis in vitro and testosterone-stimulated vascular regrowth in the ventral prostate in castrated rats. *Cancer Res*. 2002;62:6538-44.
- Gallego L, Junquera L, Pelaz A, Díaz-Bobes C. Rubber dam clamp trauma during endodontic treatment: A risk factor of bisphosphonate-related osteonecrosis of the jaw? *J Oral Maxillofac Surg*. 2011;69:93-5.
- Rang HP, Dale MM, Ritter JM, Moore PK. *Farmacologia*. 5 th ed. Elsevier: Rio de Janeiro; 2004.
- Martins MAT, Giglio A, Martins MD, Pavesi VCS, Lascala CA. Osteonecrose dos maxilares associada ao uso de bisfosfonatos: importante complicação do tratamento oncológico. *Rev Bras Hematol Hemoter*. 2009;31:41-6.
- Gegler A, Cherubini K, Figueiredo MA, Yurgel LS, Azambuja AA. Bisfosfonatos e osteonecrose maxilar: revisão da literatura e relato de dois casos. *Rev Bras de Cancerologia*. 2006;52:25-31.
- Marx RE, Sawatari Y, Fortin M, Broumand V. Bisphosphonate-induced exposed bone (osteonecrosis/osteopetrosis) of the jaws: Risk factors, recognition, prevention, and treatment. *J Oral Maxillofac Surg*. 2005;63:1567-75.
- Otto S, Mast G, Volkmer E, Hafner S, Tischer T, Schieker M, et al. Bisphosphonate-related osteonecrosis of the jaw: Is pH the missing part in the pathogenesis puzzle? *J Oral Maxillofac Surg*. 2010;68:1158-61.
- Diego R, D'Orto O, Pagani D, Agazzi A, Marzano U, Troletti GD, et al. Bisphosphonate-associated osteonecrosis of the jaws: A therapeutic dilemma. *Oral Surg Oral Med Oral Pathol Oral Radiol Endod*. 2007;103:1-5.
- Sousa FRN, Jardim Júnior EG. Osteonecrose associada com o uso dos bisfosfonatos. *Pesq Bras Odontoped Clin Integr*. 2008;8:375-80.
- Dotto ML, Dotto AC. Osteonecrose dos maxilares induzida por bisfosfonatos – revisão de literatura e relato de caso. *RFO UPF*. 2011;16:229-33.
- Ruggiero SL, Mehrotra B, Rosenberg TJ, Engroff SL. Osteonecrosis of the jaws associated with the use of bisphosphonates: A review of 63 cases. *J Oral Maxillofac Surg*. 2004;62:527-34.
- Sarasquete ME, Gonzalez M, San Miguel JF, Garcia-Sanz R. Bisphosphonate-related osteonecrosis: Genetic and acquired risk factors. *Oral Dis*. 2009;15:382-7.
- Coelho AI, Gomes PS, Fernandes MH. Osteonecrose dos maxilares associada ao uso de bisfosfonatos. Parte I: etiologia e apresentação clínica. *Rev Port Estomatol Med Dent Cir Maxilofac*. 2010;51:95-101.
- Dimopoulos MA, Kastritis E, Bamia C, Melakopoulos I, Gika D, Roussou M, et al. Reduction of osteonecrosis of the jaw (ONJ) after implementation of preventive measures in patients with multiple myeloma treated with zoledronic acid. *Ann Oncol*. 2009;20:117-20.
- Mehrotra B, Fantasia J, Ruggiero SL. Outcomes of bisphosphonate related osteonecrosis of the jaw. Importance of staging and management: A large single institution update. *J Clin Oncol*. 2008;26 15 Suppl 20526.
- Vescovi P, Manfredi M, Merigo E, Guidotti R, Meleti M, Pedrazzi G, et al. Early surgical laser-assisted management of bisphosphonate-related osteonecrosis of the jaws (BRONJ): A retrospective analysis of 101 treated sites with long-term follow-up. *Photomed Laser Surg*. 2012;30:5-13.
- Oliveira JV, Tavares G, Monteiro L. Low level laser therapy in bisphosphonates osteonecrosis of mandibular. *Oral Oncol*. 2013;49(S1):S134.
- Curi MM, Cossolin GS, Koga DH, Araújo SR, Feher O, dos Santos MO, et al. Treatment of avascular osteonecrosis of the mandible in cancer patients with a history of bisphosphonate therapy by combining bone resection and autologous platelet-rich plasma: Report of 3 cases. *J Oral Maxillofac Surg*. 2007;65:349-55.
- Harper RP, Fung E. Resolution of bisphosphonate-associated osteonecrosis of the mandible: Possible application for intermittent low-dose parathyroid hormone [rhPTH(1-34)]. *J Oral Maxillofac Surg*. 2007;65:573-80.
- Ruggiero SL, Fantasia J, Carlson E. Bisphosphonate-related osteonecrosis of the jaw: Background and guidelines for diagnosis, staging and management. *Oral Surg Oral Med Oral Pathol Oral Radiol Endod*. 2006;102:233-41.
- Coelho AI, Gomes PS, Fernandes MH. Osteonecrose dos maxilares associada ao uso de bisfosfonatos. Parte II: linhas de orientação na consulta de medicina dentária. *Rev Port Estomatol Med Dent Cir Maxilofac*. 2010;51:185-91.
- Ferlito S, Puzzo S, Palermo F, Verzì P. Treatment of bisphosphonate-related osteonecrosis of the jaws: Presentation of a protocol and an observational longitudinal study of an Italian series of cases. *Br J Oral Maxillofac Surg*. 2012;50:425-9.