

## Revisão

# Levantamento do seio maxilar pela técnica da janela lateral: tipos enxertos

Francisco Correia\*, Ricardo Faria Almeida, Ana Lemos Costa, João Carvalho e António Felino

Faculdade de Medicina Dentária, Universidade do Porto, Porto, Portugal

### INFORMAÇÃO SOBRE O ARTIGO

#### Historial do artigo:

Recebido a 19 de janeiro de 2012

Aceite a 27 de março de 2012

On-line a 12 de maio de 2012

#### Palavras-chave:

Enxerto ósseo

Aumento do seio maxilar

Aumento do pavimento do seio maxilar

Substituto ósseo

### R E S U M O

O objetivo principal desta revisão bibliográfica é sistematizar e determinar qual o material de enxerto ósseo de eleição no levantamento do seio maxilar atrófico pela técnica da janela lateral para posterior colocação de implantes dentários (segunda fase cirúrgica) em função da altura da maxila de osso. Como objetivo secundário, tentamos avaliar qual o efeito do uso dos promotores de crescimento, da mistura dos diversos biomateriais com osso autólogo e a sobrevivência dos implantes dentários nos diferentes tipos de enxertos. A pesquisa foi realizada na base de dados Pubmed, utilizando-se o total de 22 artigos datados de 2005 a 2011. As exclusões deveriam-se aos artigos referirem-se a colocação dos implantes dentários numa etapa, a técnica utilizada não ser a janela lateral ou inadequado desenho do estudo.

© 2012 Sociedade Portuguesa de Estomatologia e Medicina Dentária. Publicado por Elsevier España, S.L. Todos os direitos reservados.

### Lifting of the maxillary sinus by the lateral window technique: Grafts types

#### A B S T R A C T

The main objective of this literature review was to try with a simple and systematic observer which was the bone graft material of choice in sinus lift of atrophic maxilla for the technique of lateral window, to placing dental implants (second surgical phase) in according the gain of bone height. As a second objective we try to understand what is the effect of the use of growth promoters, the mixture of various biomaterials with autologous bone and the survival of dental implants in different types of grafts. The research was conducted in Pubmed database, using a total of 22 articles dating from 2005 to 2011. The exclusions were due to articles refer to a one surgical phase, the technique used was not the lateral window or an inadequate study design.

© 2012 Sociedade Portuguesa de Estomatologia e Medicina Dentária. Published by Elsevier España, S.L. All rights reserved.

#### Keywords:

Bone grafting

Sinus augmentation

Sinus Floor Augmentation

Bone Substitutes

\* Autor para correspondência.

Correio eletrónico: franciscodcorreia@gmail.com (F. Correia).

## Introdução

Desde há muitos anos que as reabilitações com implantes dentários demonstraram ser um método eficaz para repor as peças dentárias perdidas. Uma condição fundamental para a colocação de implantes é a quantidade e qualidade adequada de osso<sup>1</sup>.

O maxilar posterior apresenta-se como um desafio ao médico-dentista, quando comparado com outras áreas da boca, em virtude da presença do seio maxilar que limita e condiciona a disponibilidade em muitas áreas da maxila específicas da maxila<sup>1</sup>.

O seio maxilar é uma cavidade pneumatizada, localizada na maxila, com forma piramidal, frequentemente, reforçada por septos intra sinusais. O seu tamanho varia de indivíduo para indivíduo, mas, em média, no adulto apresenta 35 mm de base e 25 mm de altura. O seio maxilar é delimitado por uma membrana muito fina e revestida por um epitélio pseudoestratificado ciliado, a membrana de Schneider, aderida ao osso subjacente<sup>1</sup>.

O levantamento do seio maxilar, ou vulgarmente denominado *sinus lift*, é uma técnica cirúrgica aceite, simples, comum e previsível, desenhada com a finalidade de reabilitar áreas edentulas do maxilar posterior com reabsorções ósseas<sup>1,2</sup>.

O uso de osso autólogo em blocos ou particulado tem sido considerado o *gold standard* em termos de material de enxerto, mas também tem sido prestada atenção aos substitutos ósseos, com vista a evitar a utilização de um segundo local cirúrgico e assim diminuir a morbilidade da área dadora<sup>2</sup>.

O objetivo principal desta revisão bibliográfica é sistematizar e determinar qual o material de enxerto ósseo de eleição no levantamento do seio maxilar atrófico pela técnica da janela lateral para posterior colocação de implantes dentários (segunda fase cirúrgica) em função da altura ganha de osso. Como objetivo secundário, tentamos avaliar qual o efeito do uso dos promotores de crescimento, da mistura dos diversos biomateriais com osso autólogo e a sobrevivência dos implantes dentários nos diferentes tipos de enxertos.

## Métodos

Para a realização da recolha dos artigos foi usada a base de dados: *Pubmed*.

Nesta busca foi utilizada como palavra-chave «sinus lift», limitada a busca nos últimos 10 anos e a estudos em humanos. Os artigos deveriam ser meta-análises, revisões sistemáticas, ensaios clínicos randomizados ou de controlo e revisões.

Na pesquisa inicial foram encontrados 56 artigos. Após a leitura dos títulos foram eliminados 16 artigos; 9 pelos abstracts e os outros 10, após leitura integral dos artigos. Procedemos à substituição de 2 revisões da Cochrane pela versão mais recente, feita a partir de uma introdução manual.

O motivo de exclusão de todos os artigos poderá ser encontrado em detalhe na [figura 1](#). O número total de artigos incluídos no final foi de 22.

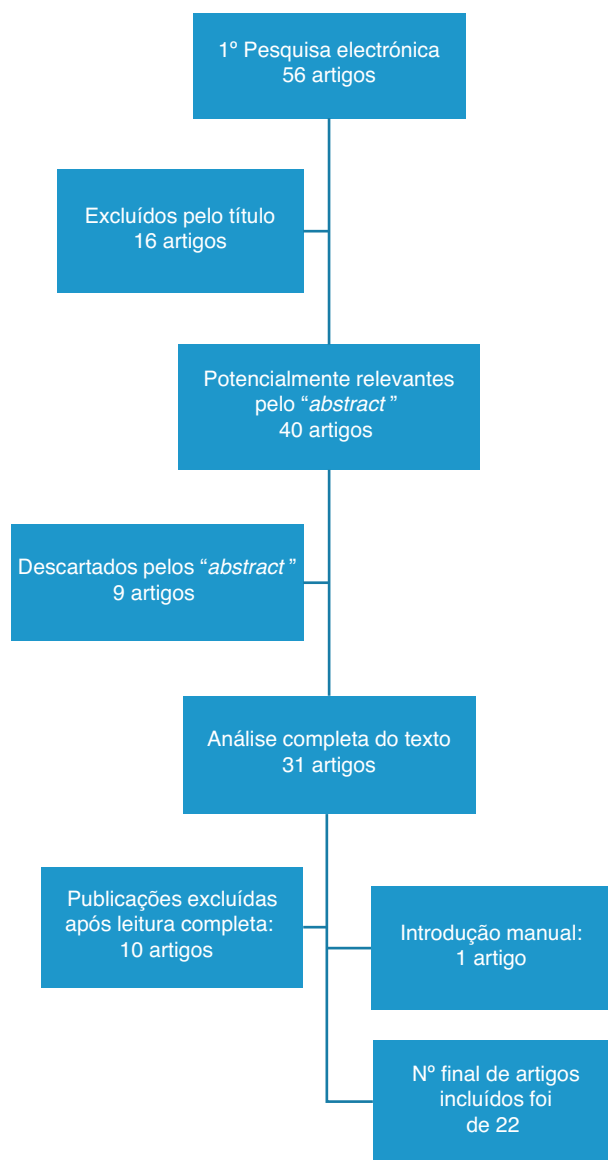


Figura 1 – Quadro resumo da seleção dos artigos.

## Técnica da janela lateral

A técnica da janela lateral foi desenvolvida por Cadwell-Luc e posteriormente modificada por Tatun, reportando a entrada no seio maxilar<sup>1,3</sup>.

Esta técnica consiste em realizar uma janela óssea, com instrumentos rotatórios ou piezoelétricos na parede medial do seio maxilar. Em seguida, reposiciona-se a membrana de Schneider numa posição superior e preenche-se a nova área formada com um material de enxerto<sup>1,3</sup>. Atualmente é uma técnica amplamente usada, considerada fiável, particularmente com o uso de osso autólogo<sup>4</sup>.

É uma técnica cirúrgica indicada quando a altura óssea residual não permite a colocação de implantes de comprimento *standard* ou o uso de técnicas de elevação menores (ex. técnica dos osteótomos). A colocação dos implantes poderá ser feita numa fase cirúrgica (elevação do seio maxilar

simultaneamente à colocação de implantes), obrigando à existência de uma altura mínima óssea de 5 mm, ou em 2 fases (elevação do seio maxilar e posteriormente colocação dos implantes), geralmente utilizada em alturas ósseas compreendidas entre 1 mm e 4 mm; quando não atingimos a estabilidade primária do implante<sup>3</sup>.

As contraindicações referidas na literatura são: distância inter-arcos excessiva (proporção coroa-raiz desfavorável); sinusites aguda ou crônica não tratadas; patologias dos seios maxilares (quistos ou tumores); grandes fumadores; compromisso sistêmico; problemas psicológicos<sup>2</sup>.

Uma das complicações mais comuns é a perfuração da membrana de Schneider (10% a 34%), no momento da separação ou da realização da janela óssea de acesso ao seio maxilar<sup>3,5</sup>. Ao existir uma perfuração da membrana de Schneider, podemos deparar-nos com: excessiva hemorragia; lesão do feixe neurovascular infraorbitário; migração do implante; edema; sensibilidade dos dentes adjacentes; infecção do enxerto; sinusite; quistos; deiscência da mucosa; perda do enxerto<sup>3,5</sup>.

## Tipos de enxertos

Os materiais de enxerto ósseo devem possuir duas características fundamentais: serem imunologicamente inativos e fisiologicamente estáveis. Imunologicamente não deverão causar nenhuma rejeição ou transmissão de doença. Os materiais deverão ser biocompatíveis e idealmente reabsorvidos após a regeneração óssea. As características fisiológicas, do enxerto ósseo ideal deverão permitir a osteogênese e a osteocondutividade da formação de novo osso<sup>5</sup>.

Existem vários tipos de enxerto ósseo: autoenxertos, aloenxerto, xenoenxertos, materiais aloplásticos, sendo que 6 meses é considerado um período ótimo de cicatrização. O objetivo da sua utilização é manter o espaço, de modo a prevenir que o tecido mole cresça e o invada, permitir a estabilidade mecânica e servir de guia para a formação óssea, tornando-se determinante para a osteogênese e para a cicatrização<sup>2,6</sup>.

Os autoenxertos são enxertos colhidos do próprio paciente, de locais intra-orais ou extra-orais. Encontram-se associados a uma significativa morbidade, podendo optar-se por substitutos ósseos. As suas propriedades osteoindutoras, osteocondutoras e osteogênicas são, por vezes, aproveitadas e combinadas com outros materiais de enxertos<sup>4,7</sup>.

Os aloenxertos são enxertos colhidos de outro indivíduo (dador), geneticamente idêntico (compatível) à espécie do recetor. Temos, como exemplo, o osso cadavérico colhido por várias técnicas, reduzidos os antigénicos (lioneofilização ou irradiação), sendo posteriormente esterilizados e fornecidos por bancos devidamente licenciados. Apresentam propriedades osteocondutoras e osteoindutoras<sup>4,5,8</sup>.

Os xenoenxertos são tecidos transplantados de uma espécie diferente para outra, onde quimicamente são removidos os componentes orgânicos, criando uma estrutura mineral. A origem é predominantemente bovina ou equina. Possuem propriedades osteocondutoras, mas alguns estudos apontam para pequenas propriedades osteoindutivas<sup>4,5,8</sup>.

Os enxertos aloplásticos são substitutos ósseos sintéticos, classificados em termos de porosidade, densidade e estrutura

(cristalinos ou amorfos). Tais como o beta-tricálcio fosfato ( $\beta$ -TCP), vidro bioativo, fosfato de cálcio. Exibem propriedades osteocondutivas<sup>4-6,8</sup>.

Todos os enxertos mencionados podem ser misturados com osso autólogo, tornando-se estáveis ao longo do tempo<sup>4</sup>.

A formação óssea pode ser promovida biologicamente através de moléculas ativadoras biológicas, como exemplo: as proteínas ósseas morfológicas (BMP), os fatores de crescimento, e o plasma rico em plaquetas (PRP)<sup>4</sup>.

De forma a evitar os problemas relacionados com as colheitas de osso autólogo, diversos autores defendem o uso de substitutos ósseos, uma vez que são relativamente fáceis de esterilizar, armazenar e adquirir tendo em conta as preferências e necessidades do operador<sup>7,9</sup>.

## Autoenxertos

Nos estudos iniciais publicados sobre esta temática, o osso autólogo era considerado o *Gold standard*, devido à sua alta compatibilidade, potencial osteocondutividade, osteogênese, proliferação angiogénica, presença de células osteogénicas vitais, ótima habilidade para se integrar sem consequências imunológicas, libertação de fatores de crescimento e bons resultados clínicos<sup>3,7,10</sup>. Alguns autores, como Esposito et al, Silva et al. ou Somanathan et al. continuam a apontar o osso autólogo como o *Gold standard*<sup>4,5,11</sup>.

Em duas revisões sistemáticas conduzidas por Esposito et al. para a Cochrane<sup>®</sup> é descrito que o uso de substitutos ósseos é preferível aos enxertos de osso autólogo (EOA). Como exemplo, citam o Bio-Oss<sup>®</sup> ou o Cerasorb<sup>®</sup>, que aparentam ser igualmente efetivos e evitando as devastagens apresentadas EOA<sup>8,12</sup>.

A colheita de osso autólogo requer um segundo local cirúrgico, aumentando o tempo cirúrgico, o risco de morbidade e de desconforto<sup>12</sup>. Adicionalmente, apresenta uma tendência para a reabsorção, especialmente se tiver uma origem extra oral, conduzindo a um limitado aumento ósseo<sup>7,9</sup>.

Os locais intra-orais (ramo, mandíbula ou tuberosidade maxilar) são limitados em termos de volume o que, em casos de severas reabsorções, poderá não ser suficiente. A vantagem é apresentar menor invasão, poupar tempo cirúrgico, anestésico e a recolha ser realizada sob anestesia local<sup>13</sup>.

Os locais extra-orais (crista ilíaca, tíbia, costela, calote craniana, rádio) estão associados a uma significativa morbidade e medo por parte do paciente, além da necessidade de anestesia geral para efetuar a colheita. A sua grande vantagem é a quantidade de enxerto que possibilita<sup>4,7,11</sup>.

A colheita de osso em locais intra-orais tem também os seus riscos. No ramo da mandíbula existe a possibilidade de lesar o nervo alveolar inferior, ocorrer uma reabertura da incisão, trimus e fratura da mandíbula. As complicações associadas à sínfise mandibular são: incompleta regeneração do enxerto ósseo, alteração da sensibilidade, morbidade pulpar, lesão nervosa, danos vasculares, reabertura da incisão e fratura da mandíbula. Um planeamento cuidadoso e um conhecimento anatómico são as chaves fundamentais para evitar a maioria das complicações cirúrgicas<sup>6</sup>.

Na recolha de grandes quantidades de enxerto ósseo, a crista ilíaca apresenta-se como o local preferencial. A crista

anterior é preferida por muitos autores devido à simplicidade das técnicas de recolha. A crista ilíaca posterior é escolhida para aumentos mais extensos devido a providenciar 2 vezes mais osso. Alguns estudos indicam, no entanto, que a morbidade na crista posterior é menor do que na crista ilíaca anterior<sup>13</sup>.

A reabsorção imprevisível continua a ser uma limitação, a média nos EOA varia de 5% e 20%. No ensaio clínico de 6 meses levado a cabo por Thorwarth et al., os autores concluíram que, dependendo da região de onde é colhido o osso autólogo, existirá uma diferença na mineralização do enxerto ósseo [retromolar: 68,7% ± 8,75%; crista ilíaca anterior: 35,1% ± 7,6%; crista ilíaca posterior: 30,7% ± 9,5%], bem como da reabsorção consoante a origem do enxerto [retromolar, apresentou um significativo decréscimo (53,0% ± 5,15%); na crista ilíaca anterior uma estável mineralização (36,1% ± 7,59%); crista ilíaca posterior um ligeiro aumento 34,5% ± 6,5%]<sup>13</sup>.

O estudo longitudinal a 5 anos conduzido por Wiltfang et al., com 2 grupos de pacientes aos quais se realizou 2 procedimentos (um a técnica de *sinus lift* e outro a técnica de aumento *alveolar onlay*), comparou a taxa de sobrevivência dos implantes e respetivas taxas de reabsorção dos EOA da crista ilíaca anterior e da crista ilíaca posterior (conforme a necessidade do tamanho do enxerto), num grupo de 100 pacientes. Os autores apresentam uma taxa de sobrevivência total dos implantes de 93,1% (526 de 565)<sup>14</sup>.

Nos *sinus lift* em 349 implantes sobreviveram 330 (94,6% de taxa de sobrevivência), sendo estatisticamente significativo em relação ao outro grupo. No recurso à crista ilíaca anterior, foi obtida uma taxa de sucesso de 92,4% (159 de 172 implantes) e na crista ilíaca posterior de 93,9% (369 de 393), não existindo diferenças estatisticamente significativas entre os 2 grupos de pacientes. Após os 3 primeiros anos, nenhum implante foi perdido<sup>14</sup>.

Em relação à reabsorção óssea, avaliada através de radiografias panorâmicas realizadas com a técnica de Lekholm e Zarb, no primeiro ano foi de 17%, no segundo de 7% e no terceiro de 3%. Após este período, manteve-se inalterada, não existindo uma diferença estatisticamente significativa, independentemente do local da recolha óssea<sup>14</sup>.

Nos últimos 20 anos foi conseguido um avanço significativo ao nível do recurso a substitutos ósseos.

Os substitutos ósseos não providenciam as células elementares necessárias para a osteogénese. Assim a adição de enxertos de EOA, como um componente osteogénico e osteoindutor em menores quantidades, relativamente a um substituto ósseo que aumenta o volume do enxerto composto, alivia a morbidade e induz a formação de novo osso<sup>13</sup>.

Os enxertos compostos de osso bovino mineralizado (BBM) e EOA, que integram as propriedades osteogénica e osteoindutora do osso esponjoso ou cortical EOA com a osteocondutividade do BBM, foram utilizados em várias proporções para melhorar a qualidade e a quantidade do osso obtidas após o aumento do seio maxilar em alguns estudos clínicos. Os resultados obtidos mostraram ser, no entanto, contraditórios<sup>9</sup>.

Conclui-se assim que os EOA são bons materiais de enxerto, mas apresentam algumas limitações<sup>5</sup>.

## Aloenxertos

Os aloenxertos são enxertos de origem humana, mas o dador não é o próprio paciente, evitando-se um segundo local cirúrgico. São, geralmente, denominados por enxerto liofilizado desmineralizado humano (DFDBA) ou matriz óssea desmineralizada (DBM)<sup>15</sup>.

A DBM pode ser um substituto dos EOA, pois são capazes de reforçar a regeneração óssea pela libertação de fatores osteocondutivos<sup>15</sup>.

Devido à DBM e ao DFDBA não possuírem as características ideais de manuseamento ou uma suficiente estrutura para alguns procedimentos de enxertos, são misturadas com enxertos aloplásticos ou xenoenxertos de modo a ser obtido um *putty* como consistência final<sup>15</sup>. Outro dos objetivos, é assegurar que a altura e o volume são mantidos, enquanto o novo osso é formado.

Pela dificuldade de transporte, algumas empresas começaram a utilizar um transportador. Sob a forma de *putty*, os transportadores são carregados e, muitas vezes, é adicionado ácido hialorónico, melhorando as propriedades de transporte, que resultam num material com menor rigidez. É sugerido para procedimentos de elevação seio maxilar<sup>15</sup>.

O estudo conduzido por Schwartz et al. confirmou que a quantidade de osso formado depende da forma como utilizamos o DFDBA. A combinação de DBX<sup>®</sup> (*putty* de ácido hialorónico e DFDBA) é menos efetiva com  $\beta$ -TCP do que com Bio-Oss<sup>®</sup>. O estudo comprovou ainda que o uso de DBX<sup>®</sup> é suficiente para suportar a formação óssea sem a necessidade de combinar com outros substitutos ósseos<sup>15</sup>.

As biópsias efetuadas aos diferentes enxertos concluíram que a ocupação do novo osso e a incorporação do material de enxerto variava para cada tratamento (DFDBA + Bio-Oss<sup>®</sup>, DBX<sup>®</sup> + Bio-Oss<sup>®</sup> ou DBX<sup>®</sup> eram maiores do que o DBX<sup>®</sup> +  $\beta$ -TCP em aproximadamente 10%).

Comparando apenas o novo osso formado, o DBX<sup>®</sup> +  $\beta$ -TCP era menor em 50% do que os restantes tratamentos<sup>15</sup>.

O ácido hialorónico é um polímero natural, biocompatível, biodegradável e não tóxico, pode ser misturado com o DFDBA sem reduzir o efeito clínico do enxerto alográfico e diminuído o tempo cirúrgico. Possivelmente, o ácido hialorónico poderá ser utilizado com outros substitutos ósseos<sup>15</sup>.

## Xenoenxertos

Os xenoenxertos são enxertos de uma espécie diferente daquela onde serão enxertados, (exemplo origem porcina ou bovina). Têm por finalidade manter o espaço, de modo a prevenir que o tecido mole cresça, tornando-se determinantes para a osteogénese e para a cicatrização.

O BBM (ex. Bio-oss<sup>®</sup>) é, há muito anos, usado como biomaterial para aumentos ósseos e *sinus lifts*, com bons resultados clínicos. É um material de enxerto semelhante a hidroxiapatite do tecido ósseo. O BBM consiste num esqueleto de hidroxiapatite altamente poroso, similar ao osso cortical, de onde foram retirados, quimicamente ou por calor lento, os componentes orgânicos. O BBM suporta as células mediadoras da reabsorção, realizada pelas células gigantes

multinucleadas, e constitui um esqueleto para as células osteogênicas. A reabsorção do BBM é lenta ou até não se realiza completamente<sup>7,9,11,16</sup>.

O uso de Bio-oss<sup>®</sup> pode ser tão efetivo como o uso de osso autólogo nos maxilares atroficos, em percentagens de 80 a 100% de Bio-oss<sup>®</sup><sup>4</sup>.

Com o objetivo de testar se uma combinação de osso porcina com EOA 1:1 apresenta a mesma eficácia que o EOA, Barone et al.<sup>7</sup> realizaram um ensaio clínico randomizado, onde se verificou que, ao fim de 6 meses, não existiam diferenças estatisticamente significativas de osso formado entre os 2 grupos (grupo de controlo 70% ± 19,9 e grupo de estudo 67% ± 14,9). O grupo de teste não apresentava nenhum infiltrado inflamatório, necrose ou reação de corpo estranho de nenhuma espécie. Concluiu-se que o xenoenxerto utilizado pode ser uma alternativa viável ao uso de osso autólogo no levantamento do seio maxilar, mas mais estudos com menores concentrações de osso autólogo são necessários realizar para comprovar este facto<sup>7</sup>.

No estudo conduzido por Pikköken et al.<sup>9</sup> os resultados da cintilografia (BBM+EOA 4,88 ± 0,98 e para o EOA 4,55 ± 0,97); histologia (não existiram grandes diferenças histológicas em relação a cada grupo); histometria (BBM+EOA: (25,73% ± 2,65%) novo osso formado; (34,24% ± 8,81%) BBM presente; (39,89% ± 7,5%) tecido mole; apenas BBM: (24,19% ± 2,19%) novo osso formado; (36,79% ± 5,15%) BBM presente; (38,71% ± 4,97%) tecido mole;) mostraram não haver diferenças significativamente estatísticas para qualquer um dos testes no uso de BBM ou de BBM com EOA na proporção de 1:4<sup>9</sup>.

No ensaio clínico randomizado piloto de boca dividida, conduzido por Felice et al.<sup>7</sup>, com uma amostra de 10 pacientes no qual num dos seios maxilares foi colocada uma membrana rígida reabsorvível e no outro 100% de Bio-Oss<sup>®</sup>, verificou-se não existir uma diferença significativa em termos de tempo cirúrgico (19,8 membrana Vs. 20,5 Bio-Oss<sup>®</sup>). Ambos os grupos, após 6 meses, apresentaram um aumento ósseo estatisticamente muito significativo (14,4 mm para a membrana vs. 14,1 mm para o Bio-Oss<sup>®</sup>), mas sem diferenças estatisticamente significativas entre os 2 grupos. Histologicamente formou-se mais osso do lado do Bio-Oss<sup>®</sup> (36,1 vs. 24,2%) do que do lado da membrana, apresentando-se uma diferença estatisticamente significativa entre grupos (P = 0,002). Em termos de diferenças nas complicações não foi estatisticamente significativo (2 perfurações de ferida cirúrgica da membrana do lado da membrana vs. 1 do Bio-Oss<sup>®</sup>). A preferência, por parte dos pacientes, um mês após a cirurgia e um mês após a carga não era estatisticamente significativa (8 pacientes não preferiram nenhum lado, 2 pacientes preferiram o Bio-Oss<sup>®</sup>). Em termos clínicos, o cirurgião preferiu o Bio-Oss<sup>®</sup> devido à facilidade de manuseamento. Não ocorreu nenhuma falha dos implantes<sup>17</sup>.

Esposito et al.<sup>8</sup> realizaram um follow up aos pacientes do ensaio clínico randomizado de Felice et al.<sup>17</sup>, reavaliando os resultados: após um ano não existiu uma diferença estatisticamente significativa em termos de perda óssea nos 2 grupos (em média de 1,5 mm no grupo membrana vs. 1,7 mm no grupo Bio-Oss<sup>®</sup>). Não apresentaram diferenças significativamente estatísticas em termos de fracasso de implantes ou respetivas próteses, bem como complicações peri-implantares a nível ósseo marginal entre os 2 grupos (4 complicações no lado da

membrana vs. 2 no Bio-Oss<sup>®</sup>). Esposito et al.<sup>18</sup> concluíram não existir necessidade de preencher o espaço formado pela colocação da membrana com nenhum material de enxerto. Em termos cirúrgicos é mais simples o preenchimento do espaço com um substituto ósseo, do que a colocação da membrana<sup>8,18</sup>.

---

## Enxertos aloplásticos

Os enxertos aloplásticos têm uma origem sintética. Têm a finalidade de formar uma estrutura física para a cicatrização e crescimento ósseo<sup>12</sup>.

A hidroxiapatite é um enxerto aloplástico muito usado em medicina pelas suas propriedades osteocondutivas e bons resultados clínicos a médio e longo prazos<sup>10</sup>.

No ensaio clínico randomizado de boca dividida, conduzido por Crespi et al.<sup>10</sup>, o grupo A recebia osso autólogo extraído do ramo da mandíbula e o grupo B recebia magnésio enriquecido com hidroxiapatite (MHA). O estudo indica-nos que após o tempo de cicatrização de 5 meses, o volume ósseo total não foi estatisticamente significativo (80,79% ± 14,27% grupo A vs. 78,40% ± 16,72% grupo B; P < 0,05). A quantidade de osso vital foi menor no grupo B (29,65% ± 9,81 vs. 78,40% ± 16,72% grupo A; P < 0,05). O grande volume ósseo formado, apesar dos baixos valores de osso vital (associado possivelmente a uma baixa capacidade osteoclastogénica), poderá ser explicado pela grande atividade óssea e recrutado dos osteoblastos<sup>10</sup>.

O NanoBone<sup>®</sup> é um material de enxerto ósseo nanocristalino, com grânulos de hidroxiapatite, embebido num gel de matriz de sílica. No ensaio clínico randomizado com 2 grupos, conduzido por Canullo et al.<sup>2</sup>, foi possível visualizar que o NanoBone<sup>®</sup> é reabsorvido e parcialmente substituído por novo osso regenerado. Ao fim de 6 meses (grupo 2), 48 ± 4,63% de novo osso formado, 24 ± 7,23% espaço medular e 28 ± 5,33% de NanoBone<sup>®</sup> residual, em relação ao grupo 1 (3 meses) 8 ± 3,34% de novo osso formado, 45 ± 5,10% espaço medular e 47 ± 6,81% de NanoBone<sup>®</sup> residual<sup>2</sup>. Os resultados preliminares deste estudo concluem que a utilização de NanoBone<sup>®</sup> como único filtro ósseo é um processo fiável após um período de cicatrização mesmo em situações anatómicas desfavoráveis<sup>2</sup>.

Na revisão sistemática realizada por Esposito et al. para a Cochrane é referido que o uso de Cerabone<sup>®</sup> pode ser tão efetivo como o uso de EOA nos maxilares atroficos<sup>4</sup>.

O β-TCP pode ser usado com bons resultados na elevação do seio maxilar. Comparando o BBM com β-TCP, verificaram que o β-TCP necessita de menor tempo de cicatrização e exhibe uma maior taxa de reabsorção<sup>5</sup>.

---

## Promotores de crescimento

Os promotores de crescimento, teoricamente, promovem o crescimento, aceleram a maturação óssea e diminuem a quantidade necessária de enxerto.

Teoricamente, as BMP são uma promissora modalidade de modificação da qualidade óssea dos enxertos. A capacidade de recrutar células-tronco mesenquimais, de se infiltrarem na zona de regeneração óssea diferenciando-se em células

formadoras de osso ou cartilagem é uma característica positiva<sup>11,19</sup>.

Alguns autores reportam o uso das BMP's com sucesso em humanos. Existe no entanto a possibilidade de a mistura das BMP's, consoante o grau de pureza, poder causar uma reação imunológica, comprometendo a osteocondutividade<sup>11</sup>.

Silva et al.<sup>11</sup> realizaram um ensaio clínico de boca dividida. O lado de controlo foi preenchido com EOA proveniente do ramo da mandíbula e o lado de teste com matriz óssea orgânica bovina com proteínas morfogenéticas de osso bovino (BMP). Ao fim de 11 meses, o processo de reparação óssea continuava incompleto (formação óssea parcial) e apresentava tecido fibroso na área do enxerto. Os testes clínicos e radiográficos concluíram que a utilização de EOA é melhor do que a mistura de osso bovino com BMP<sup>11</sup>.

O PRP (desenvolvido em 1970) é um composto de fibrina autólogo adesivo com grande concentração de plaquetas, obtido através da dupla centrifugação de 450 ml de sangue e ativado por trombina bovina. As diferenças para a técnica do PRGF (plasma rico em fatores de crescimento), desenvolvida por Anitua E. em 1999, resulta da quantidade de sangue necessário (50 ml), o ativador ser o cloreto de cálcio e, apenas, necessitar uma centrifugação. Ostenta grande concentração de fatores de crescimento angiogénicos e miogénicos patentes na remodelação óssea. Existe uma confusão de denominação em vários estudos, onde é descrita a técnica do PRGF, mas intitulada de PRP, a exemplo do ensaio clínico conduzido por Torres et al.<sup>16,20</sup>.

O PRP é apontado como um fator de redução da reabsorção óssea após a colocação dos implantes e de ajuda na cicatrização dos tecidos moles e duros. A efetividade do PRP e do PRGF continua a ser controversa e discutida<sup>20,21</sup>.

É impossível encontrar EOA maiores que 10 ml na cavidade oral, obrigando a recolha em locais extra-orais. A utilização de PRP ajuda a reduzir o volume ósseo autólogo necessário, além de aproveitar as capacidades osteogénicas das plaquetas<sup>22</sup>.

No ensaio clínico randomizado conduzido por Schaaf et al., numa amostra de 34 pacientes, foi comparada a utilização de PRP em combinação com EOA versus EOA. Não existiu um aumento da densidade óssea nas imagens de CT na elevação do seio maxilar. Em relação ao fracasso dos implantes (3,67%) não existiu uma diferença entre os 2 grupos<sup>21</sup>.

Torres et al.<sup>16</sup> realizaram um ensaio clínico randomizado de boca dividida com um grupo de controlo de Bio-Oss® e um grupo de teste Bio-Oss® com PRP. Os resultados indicam que o PRP pode melhorar a osteocondutividade e as propriedades do ABB, aumentando o novo osso formado<sup>16</sup>.

A taxa de sobrevivência dos implantes foi de 96,2% no ABB e de 98,6% no ABB + PRP, mas existiram diferenças entre os lados durante o período de monitorização nos 87 pacientes. São determinantes para a sobrevivência dos implantes, colocados posteriormente fatores como: altura óssea inicial, hábitos tabágicos ou tipo de enxerto utilizado<sup>16</sup>.

Com uma amostra de 18 pacientes, Bettega et al.<sup>22</sup> realizaram um ensaio clínico de boca dividida, comparando EOA de crista ilíaca com EOA crista ilíaca misturado com PRGF. Concluiu-se que pode ser reduzido em 60% o volume EOA necessário no procedimento de elevação do seio maxilar, conservando-se idênticas as características histológicas

e mecânicas ao fim de 6 meses. Os 111 implantes colocados permaneciam estáveis após um ano<sup>22</sup>.

Em duas das revisões sistemáticas, conduzidas por Espósito et al. para a Cochrane, é referido que nenhum estudo apresenta vantagens para o uso de PRP ou melhoras dos resultados nos procedimentos de sinus lift<sup>4,8</sup>.

O plasma rico em fibrina (PRF) é uma matriz de fibrina autóloga que ajuda a aumentar a regeneração óssea.

O recombinante de crescimento humano e diferenciação fator-5 (rhGDF-5) torna-se essencial para o desenvolvimento esquelético e articular normal em humanos e ratos, todavia não existe praticamente nenhum estudo em humanos<sup>19</sup>.

Koch et al.<sup>19</sup> efetuaram um estudo randomizado multicêntrico com 31 pacientes divididos por 3 grupos: rhGDF/β-TCP esperando 3 meses, rhGDF/β-TCP e outro de controlo, com mistura de EOA com β-TCP esperando em ambos 4 meses. Visualizou-se histologicamente uma remodelação óssea similar nos 3 grupos [rhGDF/β-TCP (3 meses) 31,4% (± 17%); rhGDF/β-TCP (4 meses) 28% (± 15,5%); mistura de EOA com β-TCP (4 meses) 31,8% (± 17,8%)]; radiologicamente observou-se um aumento ósseo maior nos grupos em que foi usado o rhGD [rhGDF/β-TCP (3 meses) 6,86 mm (± 4,34 mm); rhGDF/β-TCP (4 meses) 6,91 mm (± 4,75 mm); mistura de EOA com β-TCP (4 meses) 6,86 mm (± 4,95 mm)]. A formação de anticorpos não influenciou negativamente, porém deverá ser estudado com atenção. A taxa de fracasso dos implantes colocados em enxerto de rhGDF/β-TCP foi de 8,5 (4 dos 47 implantes falharam), o que está de acordo com as taxas habituais, que variam entre os 5 e os 15%<sup>19</sup>.

---

## Conclusão

A utilização de substitutos do osso autólogo está bem documentada e com evidência científica de bons resultados para o procedimento de levantamento do seio maxilar.

Atualmente, alguns artigos referem não existir necessidade de colocação de material de enxerto ósseo, sendo apenas necessário uma manutenção do espaço com uma barreira (ex. membrana).

São necessários mais estudos com taxas de sobrevivência dos implantes para cada um dos tipos de enxertos com o intuito de visualizar a aplicação clínica, algo que os resultados histológicos não nos permitem avaliar neste momento.

A utilização de promotores de crescimento ainda não apresenta uma prova científica evidente da sua eficácia.

Nas 2 únicas revisões sistemáticas é demonstrado que o plasma rico em plaquetas não melhora os resultados clínicos, nem com osso autólogo ou substituto ósseo.

---

## Conflito de interesses

Os autores declaram não haver conflito de interesses.

---

## Apêndice. Material adicional

Pode consultar o material adicional para este artigo na sua versão eletrónica disponível em <http://dx.doi.org/10.1016/j.rpemd.2012.03.003>.

## BIBLIOGRAFIA

1. Raja S. Management of the Posterior Maxilla With Sinus Lift: Review of Techniques. *J Oral Maxillofac Surg.* 2009;67:1730-4.
2. Canullo L, Claudia D. Sinus Lift a Nanocrystaline Hydroxyapatite Silica Gel in Severely Resorbed Maxillae: Histological Preliminary Study. *Clin Implant Dent Relat Res.* 2009;11:7-13.
3. Tosoulis G, Yao S, Fine J. The Maxillary Sinus: Challenges and Treatments for Implant Placement. *Compendium.* 2011;32:10-20.
4. Esposito M, Grusonvin M, Rees J, Karasoulos D, Felice P, Alissa R, et al. Effectiveness of sinus lift procedures for dental implant rehabilitation: a Cochrane systematic review. *Eur J Oral Implantol.* 2010;3:7-26.
5. Somanathan R, Šimůnek A. Evaluation of the success of  $\beta$ -Tricalciumphosphate and deproteinized bovine bone in maxillary sinus augmentation using histomorphometry: A review. *Acta Medica.* 2006;49:87-9.
6. Li J, Wang H. Common Implant-Related Advanced Bone Grafting Complications: Classification Etiology, and Management. *Implant Dentistry.* 2008;17:389-401.
7. Barone A, Crespi R, Aldini NN, Fine M, Giardino R, Covani U. Maxillary Sinus Augmentation: Histologic and Histomorphometric Analysis. *Int J Oral Maxillofac Implants.* 2005;20:519-25.
8. Esposito M, Grusonvin MG, Rees J, Karasoulos D, Felice P, Alissa R, et al. Interventions for replacing missing teeth: augmentation procedures of the maxillary sinus (Review). *Cochrane Database of Systematic Reviews.* 2010;3:1-39.
9. Pıkdöken I, Gürbüzler B, Küçükodacı Z, Urban M, Barış E, Tezulaş E. Scintigraphic, Histologic, and Histomorphometric Analyses of Bovine Bone Mineral and Autogenous Bone Mixture in Sinus Floor Augmentation: A Randomized Controlled Trial- Results After 4 Months of Healing. *J Oral Maxillofac Surg.* 2011;69:160-9.
10. Crespi r, Mariani E, Benasciutti E, Capparé P, Cenci S, Gherlone E. Magnesium-Enriched Hydroxyapatite Versus Autologous Bone in Maxillary Sinus Grafting: Combining Histomorphometry with Osteoblast gene Expression Profiles In Vivo. *J Periodontol.* 2009;80:586-93.
11. Silva FM, Albergaria-Barbosa J, Mazzonetto R. Clinical Evaluation of Association of Bovine Bone Morphogenetic Protein Versus Autogenous Bone Graft in Sinus Floor Augmentation. *J Oral Maxillofac Surg.* 2006;64:931-5.
12. Esposito M, Grusonvin MG, Felice P, Karatzopoulos G, Worthington HV, Coulthard P. Interventions for replacing missing teeth: horizontal and vertical bone augmentation techniques for dental implant treatment. *Cochrane Database of Syst Rev.* 2009.
13. Thorwarth M, Srouf S, Felszeghy E, Kessler P, Scultze-Mosgau S, Schlegel K. Stability of autogenous bone grafts sinus lift procedures: A comparative study between anterior and posterior aspects of the iliac and an intraoral donor site. *Oral Pthol Oral Radiol Endod.* 2005;100:278-84.
14. Wiltfang J, Schulte-Mosgau S, Nkenke E, Thorwarth M, Neukam F, Schlegel K. Only augmentation versus sinuslift procedure in the treatment of the severely resorbed maxilla: a 5-year comparative longitudinal study. *Int J Oral Maxillofac Surg.* 2005;34:885-9.
15. Schwartz Z, Goldstein M, Raviv E, Hirsch A, Ranly D, Boyan B. Clinical evaluation of demineralized bone allograft in a hyaluronic acid carrier for sinus lift augmentation in humans: a computed tomography and histomorphometric study. *Clin Oral Impl Res.* 2007;18:204-11.
16. Torres J, Tamimi F, Martinez P, Alkraisat MH, Linares R. Effect of platelet-rich plasma on sinus lifting: a randomized-controlled clinical trial. *J Clin Periodontol.* 2009;36:677-87.
17. Felice P, Antonio S, Pistilli R, Piattelli M, Pellegrino G, Esposito M. A comparison of two techniques to augment maxillary sinuses using the lateral window approach: right synthetic resorbable barriers versus anaorganic bovine bone. Five-month post-loading clinical and histological results of a pilot randomised controlled clinical trial. *Eur J Oral Implantol.* 2009;2:293-306.
18. Esposito M, Piattelli MP, Pistilli R, Pellegrino G, Felice P. Sinus lift with guided bone regeneration or anorganic bovine bone: 1-year post-loading results of a pilot randomised clinical trial. *Eur J Oral Implantol.* 2010;3:297-305.
19. Koch FP, Becker J, Terheyden H, Capsiun B, Wagner W. A prospective, randomized pilot study on the safety and efficacy of recombinant human growth and differentiation factor-5 coated onto  $\beta$ -tricalcium phosphate for sinus lift augmentation. *Clin Oral Impl Res.* 2010;21:1301-8.
20. Boyapati L, Wang HL. The role of platelet-rich plasma in sinus augmentation: a critical review. *Implant Dent.* 2006;15:160-70.
21. Schaaf H, Streckbein P, Lendeckel S, Heidinger KS, Rehmann P, Boedeker R, et al. Sinus lift augmentation using autogenous bone grafts and platelet-rich plasma: radiographic results. *Oral Pthol. Oral Radiol Endod.* 2008;106:673-8.
22. Bettega G, Brun J, Boutnnaat J, Cracowski J, Quesada J, Hegelhofer H, et al. Autologous platelet concentrates for bone graft enhancement in sinus lift procedure. *Transfusion.* 2009;49:779-85.