

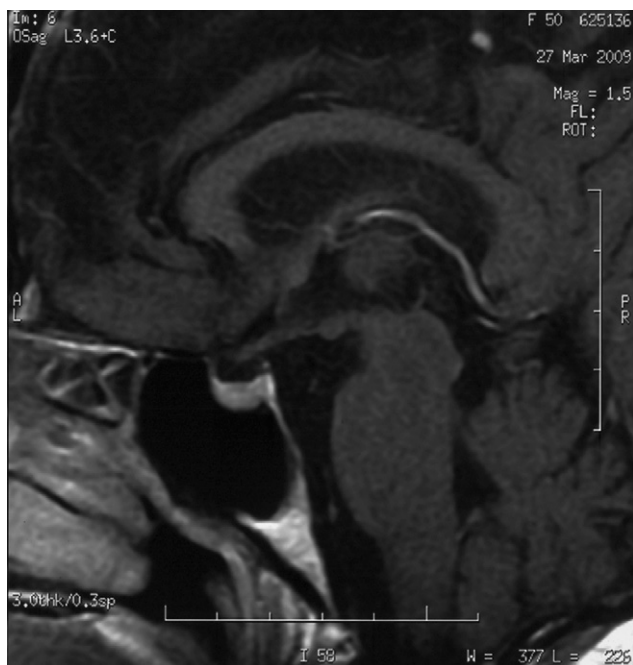Figura 2 Desaparición de la tumoración con persistencia de la desviación del tallo hipofisario hacia la izquierda.

El seguimiento a largo plazo es importante ya que la recidiva de la enfermedad de Cushing tras un episodio de apoplejía hipofisaria puede ocurrir incluso varios años después del episodio⁴.

Conflicto de intereses

Los autores declaran no tener ningún conflicto de intereses.

doi:10.1016/j.endonu.2010.02.013

Insuficiencia cardíaca y fibrilación auricular con trombo en orejuela izquierda en mujer joven con hipertiroidismo

Heart failure and atrial fibrillation with thrombus in the left auricle in a young woman with hyperthyroidism

Sr. Editor:

El hipertiroidismo grave se puede presentar con una función sistólica hiperdinámica, alteraciones del ritmo e hipertrofia miocárdica, ocasionando insuficiencia cardíaca con gasto cardíaco elevado. La fibrilación auricular es la complicación más frecuente del hipertiroidismo y aparece en más del 15% de pacientes, aumentando su incidencia con la edad¹.

Presentamos el caso de una mujer de 22 años que consultó por edematización de miembros inferiores junto con disnea a moderados esfuerzos. Asociaba pérdida de unos 30 kg en 5 meses, temblor y nerviosismo. La auscultación cardíaca

Bibliografía

1. Latika SG, Ball S, Connolly V, James R, Kane P, Kelly W, et al. Pituitary apoplexy: A review of clinical presentation, management and outcome in 45 cases. *Pituitary*. 2004;7:157-63.
2. Nawar RN, AbdelMannan D, Selman WR, Arafah BM. Pituitary tumor apoplexy: a review. *J Intensive Care Med*. 2008;23:75-90.
3. Ayuk J, McGregor EJ, Mitchell RD, Gittoes NJL. Acute management of pituitary apoplexy- surgery or conservative management? *Clin Endocrinol (Oxf)*. 2004;61:747-52.
4. Kamiya Y, Jin-No Y, Tomita K, Suzuki T, Ban K, Sugiyama N, et al. Recurrence of Cushing's disease after long-term remission due to pituitary apoplexy. *End J*. 2000;47:793-7.
5. Alarifi A, Alzahrani AS, Abdel Salam S, Ahmed M, Kanaan I. Repeated remissions of Cushing's disease due to recurrent infarctions of an ACTH-producing pituitary macroadenoma. *Pituitary*. 2005;8:81-7.
6. Marazuela M, Lucas T, Estrada J, Barceló B. Curación espontánea de una acromegalia después de una apoplejía hipofisaria: presentación de dos casos. *Med Clin (Barc)*. 1993;100:556-7.

Julia Quevedo Juanals*, Elena Mena Ribas,
Sergio Díaz Medina y Vicente Peregrín Macazaga

Servicio de Endocrinología y Nutrición, Hospital Universitari Son Dureta, Palma de Mallorca, España

*Autor para correspondencia.

Correo electrónico: jusi3007@hotmail.com
(J. Quevedo Juanals).

mostraba tonos taquicárdicos arrítmicos sin soplos. No se palpaba bocio ni presentaba exoftalmos. El ECG mostró fibrilación auricular con respuesta ventricular a 145 lpm, y radiografía de tórax, con cardiomegalia y derrame pleural izquierdo. La paciente fue ingresada y se confirmó hipertiroidismo con tirotrópina indetectable, tiroxina libre 5,38 ng/dl (n=0,70-1,48) y tiroglobulina 970 [n=0-85]. Los anticuerpos antiperoxidasa y antireceptor de tirotrópina fueron positivos. Con el diagnóstico de enfermedad de Graves Basedow se inició tratamiento con carbimazol y propanolol hasta una dosis de 40 mg/6 h. Ante la persistencia de la fibrilación auricular con respuesta ventricular rápida se anticoaguló con acenocumarol y pasó a atenolol 100 mg/12 h y digoxina orales, aumentando la dosis de atenolol 50 mg al mediodía. La ecocardiografía transtorácica mostró ventrículo izquierdo normal con función sistólica conservada en límites, insuficiencia mitral ligera y dilatación de cavidades derechas con disfunción ventricular derecha y presión sistólica en arteria pulmonar de 40 mmHg. La ecocardiografía transesofágica objetivó un trombo en la orejuela izquierda con dilatación de aurícula izquierda, un aneurisma del tabique interauricular y *foramen oval* permeable con pequeño *shunt* izquierda-derecha (fig. 1A). Se consiguió

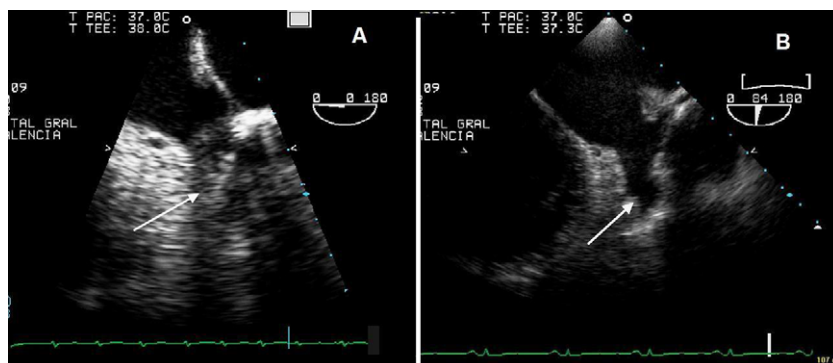


Figura 1 A) Ecocardiografía transesofágica inicial con trombo en orejuela izquierda (flecha). B) Ecocardiografía transesofágica 5 semanas después, sin trombo en orejuela izquierda (flecha).

control de la frecuencia cardíaca siendo dada de alta con atenolol, digoxina, acenocumarol y tratamiento antitiroideo.

A las 5 semanas la paciente presentaba ritmo sinusal y función tiroidea normal. La ecocardiografía transesofágica de control mostró la desaparición del trombo de la orejuela izquierda, persistiendo la disfunción ventricular derecha (fig. 1B).

El primer paso en el manejo de la fibrilación auricular, independientemente de la causa, es el control de la respuesta ventricular, especialmente cuando la cronología es dudosa y se objetiva un trombo en la aurícula izquierda. Los betabloqueantes son los fármacos de elección². En el hipertiroidismo pueden además mejorar los síntomas mediados por el receptor beta, como la ansiedad y el temblor. A menudo se necesitan dosis más altas de lo habitual debido al aumento de aclaramiento plasmático del hipertiroidismo³. Aunque se ha demostrado que el propranolol disminuye la conversión periférica de tiroxina a triiodotironina, otros betabloqueantes con vida media más larga son igual de eficaces⁴. La digoxina puede ser considerada para el control de la frecuencia en pacientes con insuficiencia cardíaca en los que los betabloqueantes o los calcioantagonistas no son adecuados. Sin embargo, la fibrilación auricular en el hipertiroidismo es típicamente resistente a la digoxina³, por lo que se precisa una dosis mayor de lo habitual, que aumenta el riesgo de toxicidad. La amiodarona debería ser utilizada solo si otros tratamientos fallasen.

Respecto a la anticoagulación, la *7th American College of Chest Physicians Conference*⁵ recomienda que la terapia antitrombótica sea elegida en base a la presencia de factores de riesgo de ictus validados, independientemente de la presencia o ausencia de tirotoxicosis.

Los intentos de cardioversión no deberían hacerse hasta la restauración del estado eutiroideo. Y una vez se alcanza este con tratamiento del hipertiroidismo, la reversión espontánea a ritmo sinusal aparece en aproximadamente dos tercios de pacientes entre 8–10 semanas⁶. En ausencia de reversión espontánea tras este periodo, debería intentarse la cardioversión eléctrica o farmacológica solo después de que el paciente haya recuperado el estado eutiroideo y esté anticoagulado correctamente durante al menos 3 semanas, y debería continuarse durante al menos 4 semanas después de una cardioversión exitosa⁵. La resolución de la tirotoxicosis debe completarse con tratamiento antitiroideo seguido de ablación tiroidea con radioyodo o tiroidectomía.

Consideramos que este caso es de relevancia por la presentación infrecuente de insuficiencia cardíaca de inicio en una mujer joven, lo que obliga a descartar una cardiopatía no diagnosticada, y por la necesidad de una coordinación adecuada entre cardiólogos, endocrinólogos y hematólogos en el manejo de la fibrilación auricular en el paciente con hipertiroidismo.

Conflicto de intereses

Los autores declaran no tener ningún conflicto de intereses.

Bibliografía

1. Klein I, Ojamaa K. Thyroid hormone and the cardiovascular system. *N Engl J Med.* 2001;344:501–9.
2. Geffner DL, Hershman JM. Beta-adrenergic blockade for the treatment of hyperthyroidism. *Am J Med.* 1992;93:61–8.
3. Shenfield GM. Influence of thyroid dysfunction on drug pharmacokinetics. *Clin Pharmacokinet.* 1981;6:275–97.
4. Feely J, Peden N. Use of beta-adrenoreceptor blocking drugs in hyperthyroidism. *Drugs.* 1984;27:425–46.
5. Singer DE, Albers GW, Dalen JE, Go AS, Halperin JL, Manning WJ. Antithrombotic therapy in atrial fibrillation. *Chest.* 2001;126:429–56.
6. Nakazawa HK, Sakurai K, Hamada N, Momotani N, Ito K. Management of atrial fibrillation in the post-thyrotoxic state. *Am J Med.* 1982;72:903–6.

Juan Carlos Ferrer-García^{a,*}, Víctor González-Vallés^b,
Rafael Payá-Serrano^c, Carlos Sánchez-Juan^a y
Aurelio Quesada-Dorador^c

^aUnidad de Endocrinología y Diabetes, Consorcio Hospital General Universitario de Valencia, Valencia, España

^bServicio de Medicina Interna, Consorcio Hospital General Universitario de Valencia, Valencia, España

^cServicio de Cardiología, Consorcio Hospital General Universitario de Valencia, Valencia, España

*Autor para correspondencia.

Correo electrónico: ferrer_juagar@gva.es
(J.C. Ferrer-García).