

Dos casos de enfermedad de Wernicke

SILVIA FRANCO HIDALGO, JOSÉ MARÍA PRIETO-DE-PAULA, JOSÉ IGNACIO MARTÍN-SERRADILLA Y JESÚS ÁNGEL SIMAL FERNÁNDEZ

TWO CASES OF WERNICKE'S DISEASE

We describe the cases of two men, one of whom was a non-alcoholic 50-year-old man who had been on hunger strike for 50 days and who was admitted to hospital with dysarthria, unstable gait, disorientation, ophthalmoplegia and ataxia.

The suspected diagnosis was Wernicke's encephalopathy and treatment consisted of intramuscular thiamine shots followed by oral administration of the same drug, which produced rapid symptom resolution. In both patients, magnetic resonance imaging showed bilateral and symmetrical injuries around Silvio's aqueduct and in the periventricular region of both thalami.

Key words: Wernicke's encephalopathy. Thiamine deficiency. Chronic malnutrition. Alcoholism.

Complejo Hospitalario de Palencia. Palencia. España.

Presentamos el caso de 2 varones, uno de ellos no bebedor de alcohol y en situación de huelga de hambre desde 50 días antes, que ingresan con disartria, inestabilidad para la marcha, desorientación temporoespacial, oftalmoplejía y ataxia.

Ante el diagnóstico de sospecha de encefalopatía de Wernicke, se inició en ambos casos tratamiento con tiamina intramuscular y luego por vía oral, con rápida desaparición de los síntomas.

La resonancia magnética permitió constatar en ambos casos lesiones bilaterales y simétricas alrededor del acueducto de Silvio y en la región periventricular de ambos tálamos.

Palabras clave: Encefalopatía de Wernicke. Déficit de tiamina. Desnutrición crónica. Alcoholismo.

INTRODUCCIÓN

La encefalopatía de Wernicke (EW) es una enfermedad neurológica aguda causada por el déficit de tiamina o vitamina B₁. En la mayoría de los casos se asocia con el alcoholismo crónico, pero puede aparecer en el seno de cualquier desnutrición crónica, con independencia de su etiología¹. Así, por ejemplo, la nutrición parenteral prolongada sin suplementos de tiamina, la insuficiencia renal, la enfermedad intestinal crónica, el sida, el cáncer o las dietas de adelgazamiento son situaciones que pueden asociarse con esta enfermedad. A pesar de ello, está extendida la creencia de que la EW se relaciona en exclusiva con el alcoholismo, lo que explica el hecho conocido de que se trate de un proceso infradiagnosticado¹.

Describimos a continuación 2 casos de EW, uno de ellos aparecido en el contexto de una desnutrición crónica consecuenta a huelga de hambre, y el segundo debido a alcoholismo crónico y desnutrición. Ambos presentaron una excelente respuesta al tratamiento convencional.

CASOS CLÍNICOS

Caso 1

Varón de 50 años, recluso en una institución penitenciaria, con antecedentes de hepatitis crónica por el virus C de la hepatitis y en situación de huelga de hambre desde 50 días antes. Ingresó en nuestro centro por orden

Correspondencia: Dra. S. Franco Hidalgo.
Correo electrónico: silvi26pras@hotmail.com

Manuscrito recibido el 12-2-2009 y aceptado para su publicación el 31-3-2009.

judicial para una evaluación general y, en su caso, inicio de nutrición forzosa. Presentaba disartria, inestabilidad para la marcha y diplopía. Entre los datos exploratorios, llamaban la atención la desorientación temporoespacial, la oftalmoplejía con parálisis bilateral de los músculos rectos externos y la ataxia.

La resonancia magnética (RM) mostraba hiperintensidad de señal en secuencias potenciadas en T2 alrededor del acueducto de Silvio y en la región periventricular de la región dorsal y medial de ambos tálamos (fig. 1).

Con el diagnóstico de sospecha de EW se inició tratamiento con 100 mg de tiamina por vía intramuscular los primeros 5 días y después 100 mg diarios por vía oral mientras persistió la situación de huelga de hambre. Asistimos de inmediato a una mejoría clínica significativa, con desaparición de la disartria y la diplopía a las 48 h y normalización de la marcha a las 2 semanas.

Caso 2

Varón de 51 años, bebedor de más de 100 g de alcohol diarios y fumador de más de 40 cigarrillos/día, con criterios clínicos de bronquitis crónica. Ingresó por deterioro del estado general desde unas semanas antes, con imposibilidad para la bipedestación y diplopía. A la exploración física llamaban la atención signos de deshidratación, imposibilidad para la abducción de los ojos y para la bipedestación, y un soplo tubárico en la base del pulmón izquierdo. Entre los parámetros analíticos destacaban: hemoglobina, 9,9 g/dl (normal, 12-17); volumen corpuscular medio, 100 fl (normal, 80-99); índice de dispersión eritrocitaria, 18% (normal, 12-14%); reticulocitos, 15.700/ μ l (normal, 40.000-100.000); plaquetas, 99.000/ μ l (normal, 150.000-400.000); velocidad de sedimentación globular, 30 mm la primera hora (normal, 3-10), y proteína C reactiva, 167 mg/l (normal, 0-9). Las proteínas totales fueron de 4,2 g/dl (normal, 6,6-8,7); sodio, 151 mmol/l (normal, 135-145); transaminasa glutámico oxalacética, 74 U/l (normal, 5-38); lactatodeshidrogenasa, 524 U/l (normal, 240-480); creatinina, 676 U/l (normal, 10-195); ferritina, 465 ng/ml (normal, 30-290), y folato sérico, 1,5 ng/ml (normal, 2-20). La vitamina B₁₂ estaba normal. La gaseometría arterial, con aire ambiental, mostró insuficiencia respiratoria y acidosis metabólica (pH 7,38; CO₂H, 18 mmol/l; pO₂, 55 mmHg; pCO₂, 31 mmHg). La radiología de tórax reveló una condensación alveolar bilateral. La RM cerebral puso de manifiesto (fig. 2), en las secuencias potenciadas en T2, una ligera hiperintensidad de señal periacueductal en la región medial de ambos tálamos.

Tras antibioterapia y la administración de folatos y tiamina intravenosa desapareció la diplopía en 24 h y mejoró la marcha en la primera semana, aunque persistía cierto grado de ataxia en el momento del alta hospitalaria.

DISCUSIÓN

La EW es un trastorno neurológico debido al déficit de tiamina, descrito con más frecuencia en varones, aunque las mujeres parecen tener mayor susceptibilidad a padecerla¹, y asociado en buena parte de los casos con el alcoholismo crónico, aunque puede aparecer en cualquier paciente con desnutrición.

El mecanismo fisiopatológico por el que el déficit de

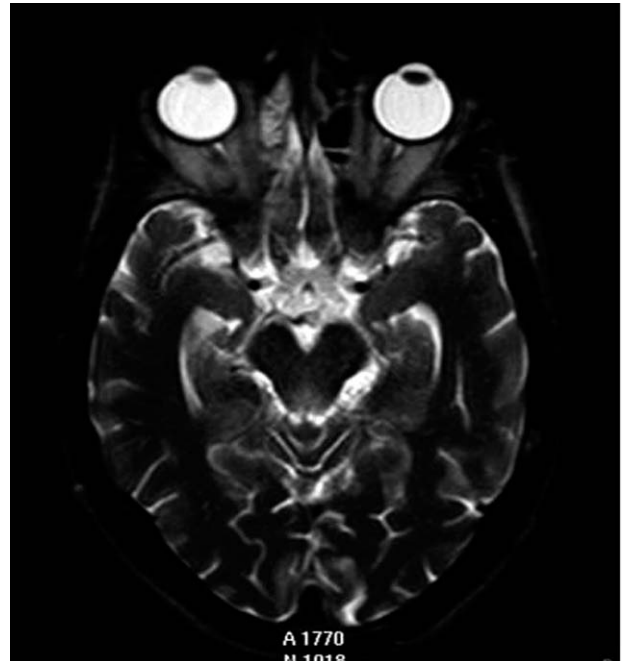


Fig. 1. Imagen axial TSE-T2 single shot que muestra el mesencéfalo, donde se observa una hiperintensidad de señal periacueductal

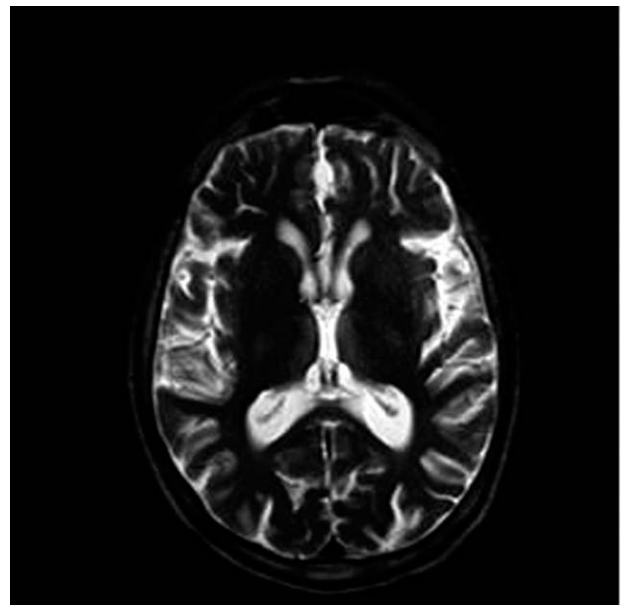


Fig. 2. Secuencia de TR largo que muestra una ligera hiperintensidad de señal periacueductal en la región medial de ambos tálamos.

tiamina causa las alteraciones patológicas no se ha determinado con exactitud. La tiamina es cofactor de varias enzimas intervinientes en el metabolismo de la glucosa, y su carencia implica disminución de la utilización cerebral de la glucosa y causa daño mitocondrial², así como acumulación de glutamato y citotoxicidad³.

El hecho de que sólo un subgrupo de pacientes con déficit de tiamina contraiga EW y la presencia de un supuesto defecto en la transcetolasa de los pacientes con esta enfermedad —en la actualidad no confirmado— indican la existencia de una diferente susceptibilidad individual de origen genético⁴.

Las lesiones de la EW son simétricas y afectan predominantemente a las regiones periventriculares del diencefalo, mesencefalo, suelo del cuarto ventrículo y parte superior del vermis cerebeloso. En ocasiones aparecen hemorragias petequiales en algunos casos agudos. En formas crónicas, las lesiones suelen limitarse a una atrofia de los cuerpos mamilares¹.

Los síntomas que clásicamente han caracterizado a la EW son la encefalopatía, la oftalmoplejía y la ataxia. Cuando está presente, la ataxia suele preceder a los otros síntomas en unos días o semanas, y se debe fundamentalmente a la afección del vermis cerebeloso superior, polineuropatía y disfunción vestibular^{1,5}.

Las anomalías oculomotoras más características son el nistagmo —especialmente horizontal con la mirada lateral—, la parálisis de los rectos externos —casi siempre bilateral—, la parálisis de la mirada conjugada y, rara vez, la ptosis palpebral.

No obstante lo anterior, esta tríada sintomática no aparece más que en un tercio de los casos. Más habitualmente, los pacientes tienen un síndrome agudo de confusión, cuyo diagnóstico etiológico viene facilitado por la eventual coexistencia con alteraciones oculomotoras.

El diagnóstico de la EW se fundamenta en la anamnesis y en los datos exploratorios típicos. Los estudios de neuroimagen resultan de utilidad, pero ni son imprescindibles para el manejo de los pacientes ni en ningún caso deben retrasar el tratamiento en pacientes con sospecha clínica. La RM permite constatar las lesiones descritas^{6,7}.

El tratamiento de la EW debe considerarse una urgencia médica ya que, de no corregirse el déficit vitamínico, puede producirse la muerte del paciente o, en otros casos, el síndrome de Korsakoff, demencia casi siempre irreversible.

La administración intravenosa de tiamina es segura, sencilla, barata y efectiva. Las reacciones adversas graves del tipo de la anafilaxia o el broncospasmo son extremadamente raras. La dosis recomendada inicialmente es de 100 mg de tiamina intravenosa o intramuscular durante 5 días consecutivos, tras los cuales se debe continuar con una dosis de 100 mg diarios de tiamina oral hasta que se deje de considerar en riesgo al paciente⁸.

La administración precoz de tiamina suele mejorar los signos oculares en horas o días¹, mientras que la ataxia y la encefalopatía mejoran de forma más gradual y lenta. A medida que mejora la encefalopatía, se hacen más evidentes los déficit en el aprendizaje y en la memoria reciente. En un 80% de los enfermos persiste algún grado de síndrome amnésico permanente. De igual modo, hasta en la mitad de los casos pueden mantenerse el nistagmo y la ataxia⁷. Las alteraciones en la RM se resuelven con la mejoría clínica⁸.

Para concluir, y dado que la EW puede desarrollarse en el contexto de cualquier desnutrición crónica, debe tenerse en cuenta en estas situaciones. En la práctica clínica, y considerando la gravedad potencial de la enfermedad, todos los pacientes con estado mental alterado, trastornos oculomotores o ataxia de etiología no filiada deberían recibir tratamiento con tiamina parenteral.

Finalmente, y dado que la encefalopatía de Wernicke puede precipitarse iatrogénicamente por la administración de glucosa en pacientes con déficit de tiamina⁴, conviene promover la práctica de administrar tiamina antes de la infusión de glucosa en los pacientes con disminución del nivel de conciencia.

BIBLIOGRAFÍA

1. Victor M, Adams RA, Collins GH. The Wernicke-Korsakoff syndrome and related disorders due to alcoholism and malnutrition. 2.^a ed. Philadelphia: FA Davis; 1989.
2. Koguchi K, Nakatsuji Y, Abe K, Sakoda S. Wernicke's encephalopathy after glucose infusion. *Neurology*. 2004;62:512.
3. Martin PR, Singleton CK, Hiller-Sturmhofel S. The role of thiamine deficiency in alcoholic brain disease. *Alcohol Res Health*. 2003;27:134-42.
4. Combarros Pascual O. Enfermedades del sistema nervioso por deficiencia nutricional. En: Rodés Teixidor J, Guardia Massó J, editores. *Medicina Interna*. 2.^a ed. Barcelona: Masson; 2004. p. 2088-9.
5. Ghez C. Vestibular paresis: a clinical feature of Wernicke's disease. *J Neurol Neurosurg Psychiatry*. 1969;32:134-9.
6. Park SH, Kim M, Na DL, Jeon BS. Magnetic resonance reflects the pathological evolution of Wernicke encephalopathy. *J Neuroimaging* 2001;11:406-11.
7. Gallucci M, Bozzao A, Splendiani A, et al. Wernicke encephalopathy: MR findings in five patients. *AJNR Am J Neuroradiol*. 1990;11:887-92.
8. Thomson AD, Cook CC, Touquet R, Henry JA. The Royal College of Physicians report on alcohol: guidelines for managing Wernicke's encephalopathy in the accident and Emergency Department. *Alcohol Alcoholism*. 2002;37:513-21.