cias fiables de estudios sobre el uso de la TAC en anomalías coronarias en la infancia; se requieren más estudios para encontrar un nuevo método diagnóstico para su detección en esta población.

El pronóstico de estos pacientes depende fundamentalmente del desarrollo de la coronaria izquierda y la existencia de circulación colateral adecuada, de la coexistencia de otras anomalías cardíacas y de la aparición de enfermedad aterosclerótica[5,7,8].

En los casos no asociados con enfermedad aterosclerótica, habría que individualizar la estrategia terapéutica en función de la situación clínica y la existencia de isquemia miocárdica. Sin embargo, hay autores que recomiendan el tratamiento quirúrgico en todos los casos al haberse descrito mala evolución clínica con tratamiento conservador e incluso muerte súbita[5]. La mejoría en la fracción de eyección ventricular izquierda y la desaparición de la angina tras la revascularización quirúrgica son probablemente debidas a la restauración de los 2 sistemas coronarios en ausencia de flujo retrógrado de la coronaria izquierda[2]. Otros autores defienden que la cirugía debe considerarse en pacientes sintomáticos o con isquemia demostrable[10].

En conclusión, la agenesia congénita del TCI es un hallazgo infrecuente y generalmente deja de ser silente desde el punto de vista clínico a partir de edades avanzadas, especialmente si coincide con el desarrollo de enfermedad aterosclerótica. La estrategia terapéutica debe individualizarse, en función de la situación clínica y la existencia de isquemia miocárdica.

Bibliografía

1. Tomaszewski M, Wójcik J, Tomaszewski A, et al. Left main coronary artery atresia. Kardiol Pol. 2012;70:275–6.
2. Rubio Alonso B, Jurado Román A, Alonso Charterina S. Left main coronary artery atresia in an asymptomatic elderly adult. Rev Esp Cardiol. 2015;68:436.
3. Musiani A, Cernigliaro C, Sansa M, et al. Left main coronary artery atresia: Literature review and therapeutical considerations. Eur J Cardiothorac Surg. 1997;11:505–14.
4. Srinivas B, Suryawanshi SP, Seshagiri RD. Left main coronary artery atresia: The role of computed tomographic coronary angiography. Pediatr Cardiol. 2011;32:1262–3.
5. Rodríguez Rodrigo FJ, Terol I, Alay D, et al. Agenesia del tronco coronario izquierdo. Descripción de un caso y revisión de la bibliografía. Rev Esp Cardiol. 1998;51:671–3.
6. Sohn SY, Jang GY, Choi BM. Congenital atresia of the left main coronary artery in an infant. J Zhejiang Univ Sci B. 2010;11:539–41.
7. Bedogni F, Castellani A, La Vecchia L, et al. Atresia of the left main coronary artery: Clinical recognition and surgical treatment. Cathet Cardiovasc Diagn. 1992;25:35–41.
8. Ghosh PK, Friedman M, Vidne BA. Isolated congenital atresia of the left main coronary artery and atherosclerosis. Ann Thorac Surg. 1993;55:1564–5.
9. Saremi F, Goodman G, Wilcox A, et al. Coronary artery ostial atresia: Diagnosis of conotruncal anastomotic collateral rings using CT angiography. JACC Cardiovasc Imaging. 2011;4:1320–3.
10. Elian D, Hegesh J, Agranat O, et al. Left main coronary artery atresia: Extremely rare coronary anomaly in an asymptomatic adult and an adolescent soccer player. Cardiol Rev. 2003;11:160–2.

Jara Gayán Ordás[a,*], José Antonio Linares Vicente[a], Elena Angulo Hervias[b], Pablo Revilla Martí[a] y José Ramón Ruiz Arroyo[a]

[a] *Servicio de Cardiología, Hospital Clínico Universitario Lozano Blesa, Zaragoza, España*
[b] *Servicio de Radiodiagnóstico, Hospital Universitario Miguel Servet, Zaragoza, España*

[*] Autor para correspondencia. Hospital Clínico Universitario Lozano Blesa, Avenida San Juan Bosco, número 15. CP 50009 Zaragoza (España). Teléfono: +630419409.
Correo electrónico: j.gayan.ordas@gmail.com (J. Gayán Ordás).

https://doi.org/10.1016/j.acmx.2018.02.007
1405-9940/

© 2018 Instituto Nacional de Cardiología Ignacio Chávez. Publicado por Masson Doyma México S.A. Este es un artículo Open Access bajo la licencia CC BY-NC-ND (http://creativecommons.org/licenses/by-nc-nd/4.0/).

Disección auricular y pseudoaneurisma del anillo mitral tardíos tras sustitución valvular. Caracterización etiológica mediante TC multidetector

Late atrial dissection and mitral annular pseudoaneurysm after valve replacement. Aetiological characteristics using multidetector CT

Presentamos el caso de una mujer de 78 años intervenida con prótesis mitral metálica St. Jude número 25 por insuficiencia mitral degenerativa severa sintomática. Tanto el ecocardiograma transtorácico (ETT) como el ecocardiograma transesofágico (ETE) preoperatorios evidenciaron calcificación severa del anillo mitral (fig. 1 A y B). Este hallazgo se confirmó posteriormente durante el procedimiento, dificultando la cirugía y obligando a una implantación supraanular de la prótesis. El ETT postoperatorio mostró una prótesis mecánica mitral normofuncionante (fig. 1 C y D).

Dos meses después refiriere astenia y un empeoramiento de clase funcional sin sintomatología infecciosa. En la exploración física destaca soplo pansistólico mitral y la analítica evidencia anemia severa con datos de hemólisis, remitiéndose para ingreso. Se realiza ETT, que demuestra gradiente transprotésico diastólico severamente aumentado, con movimiento normal de los discos y sin poder descartarse regurgitación significativa. Por ello, se realiza ETE, donde se evidencian 2 chorros de regurgitación periprotésica en relación con sendas áreas de dehiscencia. Una de ellas está en posición septal posterior, con un

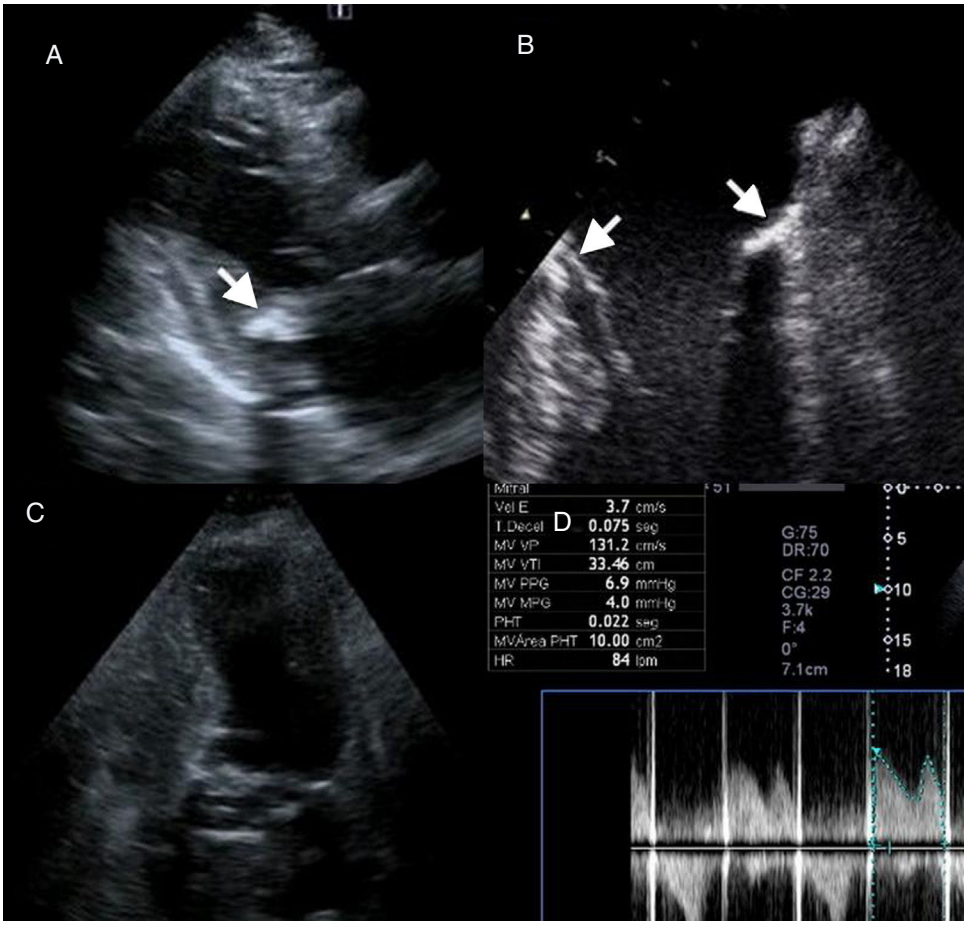

Figura 1 Panel A. ETT preoperatorio. Proyección paraesternal eje largo que demuestra calcificación severa del anillo mitral posterior (flecha). Panel B. ETE preoperatorio. En el plano medioesofágico a 0° se confirma la presencia de calcificación de todo el anillo mitral, tanto lateral como septal (flechas). Panel C. ETT postoperatorio. Prótesis normofuncionante tras la intervención con localización supraanular. Panel D. Doppler continuo transprotésico en postoperatorio.

diámetro de 5 mm, relacionada con una cavidad en el anillo mitral de 15 × 13 mm, con expansión sistólica compatible con pseudoaneurisma (fig. 2 A y C). La otra dehiscencia es anterolateral, de 5 mm, y se asocia a una disección de la pared auricular izquierda (fig. 2 B y D). Ambos chorros de regurgitación condicionan una insuficiencia mitral severa. Se descarta la presencia de vegetaciones mediante una evaluación detallada. Los hemocultivos seriados fueron persistentemente negativos. Para completar el estudio de cara a una reintervención quirúrgica de alta complejidad, se realiza una tomografía computarizada cardiaca (TCC) y reconstrucciones MIP multiplanar y 3D, que ponen de manifiesto una calcificación muy extensa del anillo mitral (fig. 2 E y F, asteriscos) y permiten una descripción detallada coincidente con las complicaciones previamente descritas. A nivel septal medio del anillo se evidencia una solución de continuidad de 5 mm, que comunica con una cavidad de 15 × 10 mm compatible con un pseudoaneurisma (fig. 2 E, G y H). A nivel anterolateral se demuestra otra solución de continuidad de 4 mm en relación con una imagen compatible con disección de la pared auricular (fig. 2 F y G). En sesión médico-quirúrgica se decide la reintervención quirúrgica de la paciente. Durante la cirugía se confirman los hallazgos anteriormente descritos, y ante la dificultad de reimplantar una nueva prótesis se reparan las dehiscencias con puntos sueltos apoyados en pericardio. Tanto el ETE intraoperatorio como el ETT postoperatorio confirman la ausencia de insuficiencia mitral significativa con gradientes normales. A pesar de la buena evolución inicial, la paciente vuelve a presentar signos de hemólisis y clínica de insuficiencia cardiaca, detectándose una nueva dehiscencia periprotésica, con mala evolución y con fracaso multiorgánico, que desencadena su fallecimiento.

La disección auricular y el pseudoaneurisma del anillo mitral son complicaciones excepcionales tras la sustitución quirúrgica de la válvula mitral. La primera aparece mayoritariamente en el intraoperatorio. Se han descrito, como mecanismos probables, la falta de coincidencia entre la prótesis y el anillo mitral, el desbridamiento de una válvula excesivamente calcificada o la excesiva tracción de las suturas en el anillo posterior. La patogénesis de la disección auricular podría tener su origen en una lesión parcial del surco auriculoventricular, que daría lugar a la separación del endocardio del resto de las capas de la aurícula izquierda a lo largo del anillo posterior, provocando una disección con cavidad[1,2].

En cuanto al pseudoaneurisma del anillo mitral, se asocia generalmente a endocarditis infecciosa[3]. Presentamos

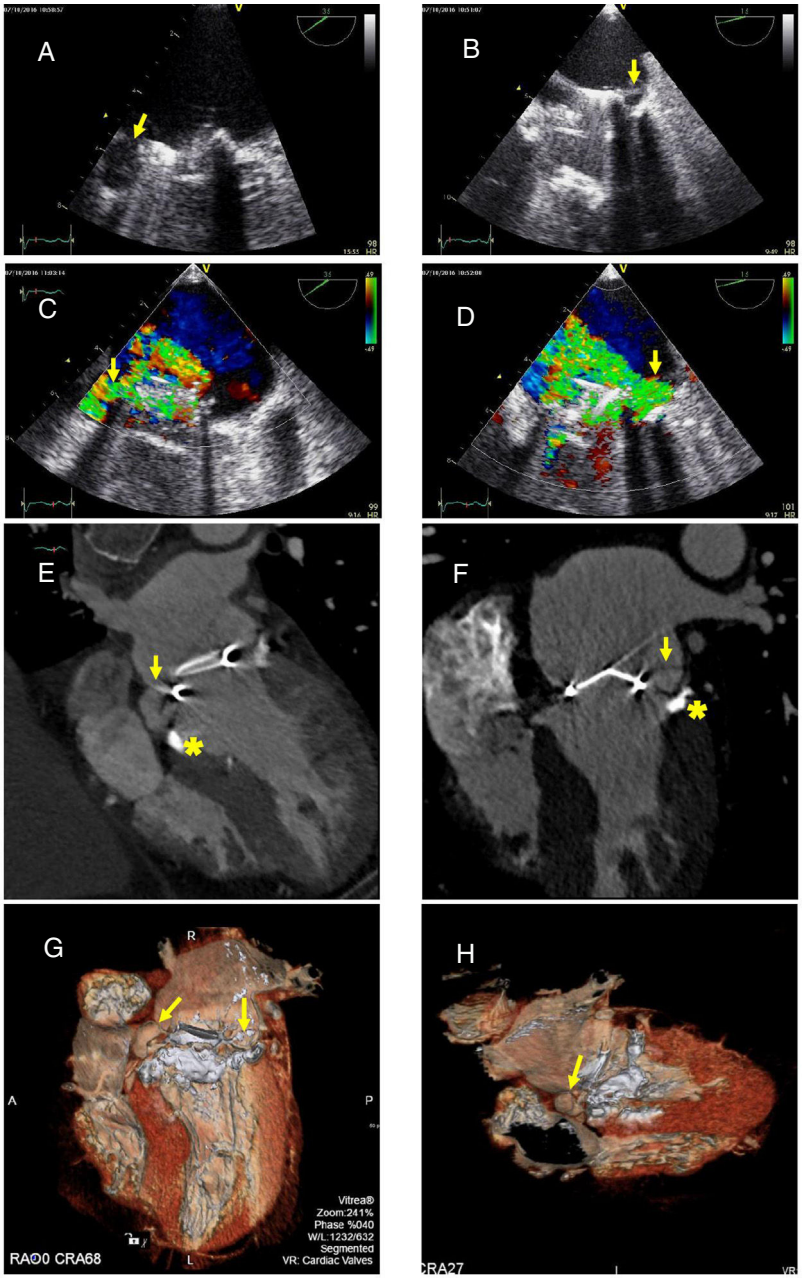

Figura 2 Panel A. El ETE muestra la presencia de dehiscencia periprotésica septal asociada a pseudoaneurisma del anillo mitral (flecha). Panel B. Dehiscencia lateral con una imagen de flap, compatible con disección auricular (flecha). Panel C. Mediante Doppler color se confirma la presencia de un chorro de regurgitación mitral asociado al pseudoaneurisma (flecha). Panel D. Doppler color que confirma un chorro de regurgitación asociado a disección de la pared auricular izquierda a nivel lateral (flecha). Panel E. En TCC se visualiza pseudoaneurisma del anillo mitral a nivel septal medio (flecha) y se encuentra calcificación extensa y circular del anillo mitral (asterisco). Panel F. Con TCC se confirma la presencia de disección de la pared auricular izquierda a nivel lateral (flecha) y la calcificación extensa y circular del anillo mitral (asterisco). Panel G. Imagen TCC 3D del pseudoaneurisma (flecha izquierda) y disección auricular (flecha derecha). Panel H. Imagen TCC 3D del pseudoaneurisma (flecha).

un caso particular en el cual ambas complicaciones concurrieron simultáneamente y con una presentación tardía. Aunque estas complicaciones suelen aparecer intraoperatoriamente, en esta paciente han ocurrido después, manifestándose como insuficiencia cardiaca y hemólisis. Respecto al pseudoaneurisma, que generalmente es secundario a endocarditis infecciosa, en nuestra paciente no encontramos datos clínicos, microbiológicos, ecocardiográficos ni anatomopatológicos de esta.

El ETE es la técnica diagnóstica considerada de elección, aunque limitada por una precisión diagnóstica del 75%[4] debido fundamentalmente a la deficiente visualización de anillos severamente calcificados. Sin embargo, la alta resolución espacial de la TCC permite confirmar el diag-

nóstico de estas entidades en los casos dudosos[5,6]. Como es habitual, el ETE sirvió para poner de manifiesto ambas complicaciones. No obstante, la TCC ha permitido, en nuestro caso, la confirmación diagnóstica, la mejor caracterización anatómica de las 2 complicaciones, la asociación de las mismas a la calcificación del anillo mitral y la planificación quirúrgica, decidiéndose ante los hallazgos reparar la dehiscencia en lugar de una nueva sustitución valvular mitral. Esto demuestra la potencial utilidad de la TCC no solo como prueba diagnóstica complementaria al ETE, sino también para la asistencia en la toma de decisiones terapéuticas complejas.

Bibliografía

1. Martinez-Sellés M, García-Fernandez MA, Moreno M, et al. Echocardiographic features of left atrial dissection. Eur J Echocardiogr. 2000;1:147–50.
2. Tsukui H, Iwasa S, Yamazaki K. Left atrial dissection. Gen Thorac Cardiovasc Surg. 2015;63:434–45.
3. Moreno N, Sánchez-Enrique C, Marcos-Alberca P, et al. Large Pseudoaneurysm of the mitral annulus as an infective endocarditis complication: a 3D echocardiography role in diagnosis and surgical procedure. Echocardiography. 2014;31:261–3.
4. Letonja M, Letonja MS. With computed tomography confirmed anterolateral left ventricular pseudoaneurysm in patient with dilatative alcoholic cardiomyopathy. Radiol Oncol. 2011;45:180–3.
5. Lombardo A, Luciani N, Rizzello V, et al. Images in cardiovascular medicine. Spontaneous left atrial dissection and hematoma mimicking a cardiac tumor: findings from echocardiography, cardiac computed tomography, magnetic resonance imaging, and pathology. Circulation. 2006;114:249–50.
6. Hirose H, Matsunaga I, Strong MD. Left ventricular pseudoaneurysm found by CT scan. Open Cardiovasc Med J. 2008;2:26–7.

Alberto Vera[a], Eduardo Pozo[a], Guillermo Reyes[b], Pablo Díez-Villanueva[a], Luis Jesús Jiménez-Borreguero[a,c,*] y Fernando Alfonso[a]

[a] *Servicio de Cardiología, Hospital Universitario de La Princesa, Instituto de Investigación Sanitaria del Hospital Universitario de La Princesa (IIS-IP), Universidad Autónoma de Madrid, Madrid, España*
[b] *Servicio de Cirugía Cardiaca, Hospital Universitario de La Princesa, Instituto de Investigación Sanitaria del Hospital Universitario de La Princesa (IIS-IP), Universidad Autónoma de Madrid, Madrid, España*
[c] *Centro de Investigación Biomédica en Red de Enfermedades Cardiovasculares (CIBERCV), Madrid, España*

* Autor para correspondencia. Calle Diego de León, 62, 28006 Madrid (España). Fax: +34 915202201.
Correo electrónico: ljborreguero@gmail.com (L.J. Jiménez-Borreguero).

https://doi.org/10.1016/j.acmx.2018.05.006
1405-9940/
© 2018 Instituto Nacional de Cardiología Ignacio Chávez. Publicado por Masson Doyma México S.A. Este es un artículo Open Access bajo la licencia CC BY-NC-ND (http://creativecommons.org/licenses/by-nc-nd/4.0/).

Técnica modificada para la estimulación permanente del haz de His y su evaluación con porcentaje de deformación (strain rate)

Modified technique for permanent bundle of His stimulation and its evaluation with ''strain rate''

Introducción

Desde 1925 Wiggers[1] demostró que la estimulación artificial de los ventrículos en mamíferos produce asincronía de la contracción debido a la lenta propagación del impulso, lo que genera el deterioro hemodinámico. Se han descrito los efectos deletéreos de la estimulación apical del ventrículo derecho, incluyendo el incremento del riesgo de fibrilación auricular y falla cardiaca[2]. Existen estudios, incluso nacionales, que han demostrado las bondades de la estimulación septal sobre la apical del ventrículo derecho[2]. Además existen múltiples reportes sobre estimulación del haz de His, los cuales han demostrado que es factible y se ha asociado a una mejoría en la capacidad para realizar ejercicio, sincronía ventricular y de la fracción de expulsión[3,4].

Deshmukh et al., en el año 2000[5], fue el primer autor en demostrar que con la estimulación permanente del haz de His hubo mejoría de los diámetros del ventrículo izquierdo (VI) y de la clase funcional en un seguimiento a 2 años en pacientes con fibrilación auricular permanente y dilatación del VI, en quienes hizo ablación de la unión aurículo-ventricular (AV), utilizando el registro del electrograma del haz de His por vía femoral. En el 2015, en una serie de 94 casos, publicada por Sharma et al.[3], se describió la técnica actual, reportando hasta un 20% de implantes fallidos al no utilizar un catéter de exploración.

Así, el sitio de estimulación puede ser inductor de cambios deletéreos en la mecánica ventricular, mientras que desde otros —como el septo interventricular— puede minimizar estos efectos nocivos[2]. Estos pueden inclusive afectar a otros tipos de movimiento ventricular como el giro y rotación. Para el VI, este giro y esta rotación son elementos esenciales de su función, y se han propuesto como marcadores diagnósticos sensibles[6]. Con la ecocardiografía podemos evaluar con mucha precisión el porcentaje de deformación específica o global (strain)[6].

Presentación del caso

Se trató de una mujer de 80 años de edad con antecedente de hipertensión arterial sistémica de larga evolución, en tratamiento con candesartán. Acudió a la consulta por haber presentado varios episodios sincopales y lipotimias severas durante sus actividades habituales. La exploración física mostró la presión arterial de 180/90 mmHg. El electrocardiograma documentó bradicardia sinusal 38/min, PR 240 ms,