

En cuanto al tratamiento quirúrgico cardiovascular, la cirugía cardíaca de reemplazo de la válvula tricúspide es la técnica de elección³ y es el único tratamiento disponible cuando el SC genera una afectación tricúspidea relevante, teniendo en cuenta que para llevar a cabo este tipo de cirugía, en el paciente que presenta metástasis, estas y los síntomas vasomotores deben estar controlados.

Bibliografía

1. Alegret JM, Subirana MT, Marcuello E, et al. Afectación valvular tricúspidea y pulmonar en un caso de síndrome carcinoide. *Rev Esp Cardiol.* 1997;50:532-4.
2. Laínez-Sánchez LA, Esquivel-Alfaro L. Síndrome carcinoide cardíaco. *Acta méd costarric.* 2013;55:192-5.
3. Shah PM. Valvulopatía tricúspidea y pulmonar: evaluación y tratamiento. *Rev Esp Cardiol.* 2010;63:1349-65.

Leydimar Anmad Shihadeh^{a,*}, Diego Rodríguez-Fernández^b, Elizabeth Medina Darias^a, María Facenda-Lorenzo^a y Alejandro Iriarte Plasencia^a

^a Servicio de Cardiología, Hospital Universitario Nuestra Señora de Candelaria (Universidad de la Laguna), Santa Cruz de Tenerife, España

^b Servicio de Cardiología, Hospital Universitario Arnau de Vilanova, Lleida, España

* Autor para correspondencia. Carretera del Rosario número 145, Santa Cruz de Tenerife, España. Código postal: 38010. *Correo electrónico:* leydimar_12@hotmail.com (L. Anmad Shihadeh).

<http://dx.doi.org/10.1016/j.acmx.2017.03.004>
1405-9940/

© 2017 Instituto Nacional de Cardiología Ignacio Chávez. Publicado por Masson Doyma México S.A. Este es un artículo Open Access bajo la licencia CC BY-NC-ND (<http://creativecommons.org/licenses/by-nc-nd/4.0/>).

Retiro endovascular de electrodos cardiacos con sistema mecánico rotacional. Complicaciones y potenciales soluciones a propósito de un caso clínico



Transvenous cardiac leads extraction with mechanical dilator sheath. Complications and possible solutions, case report

Caso clínico

Presentamos el caso de un hombre de 70 años al que en 1993 se le colocó marcapasos bicameral por bloqueo AV de 2.º grado Mobitz II, con recambio de generador en 2006, sin otros antecedentes. En 2015 se colocó un tercer electrodo por disfunción del electrodo auricular previo; 8 meses más tarde acudió a urgencias por historia de dolor, aumento de volumen y salida de líquido purulento en la zona del marcapasos; sin signos ni síntomas sistémicos de infección. Exploración física: signos vitales normales, zona del marcapasos con eritema, edema y salida de escaso líquido purulento además de exteriorización parcial del generador, el resto de la exploración física era normal.

La biometría hemática y todos los datos de laboratorios incluyendo proteína C reactiva y velocidad de sedimentación globular eran normales; el marcapasos funcionaba adecuadamente. El ecocardiograma transtorácico sin evidencia de vegetaciones o trombos en los cables ni otros datos que sugirieran endocarditis, morfología y función cardíaca normales. Se tomó serie de hemocultivos.

Ingresó para manejo antibiótico con vancomicina y piperacilina/tazobactam. Se decidió retiro de generador y extracción transvenosa de los cables. En el control fluoroscópico se observaron 2 cables en posición auricular y uno

ventricular (fig. 1A). Se colocó un marcapasos transitorio yugular derecho; se extrajo el generador con desbridación y lavado local; el cable auricular implantado recientemente (2015) se retiró con tracción simple sin complicaciones. Se introdujeron estiletos de tracción Liberator[®] (©Cook Medical, Grandegrift, PA, EE. UU.) a los electrodos restantes y se introdujo el dispositivo de extracción mecánica rotacional unidireccional Evolution[®] (©Cook Medical, Grandegrift, PA, EE. UU.) en la vía auricular; durante el avance del dispositivo se observó que el electrodo ventricular comenzó a enredarse en espiral y de manera progresiva e irreversible en el dispositivo de extracción (fig. 1B). Se colocó un introductor 12F en la vena femoral derecha y se introdujo un dispositivo Needle's Eye Snare[®] (©Cook Medical, Grandegrift, PA, EE. UU.), con el que se atrapó y traccionó el electrodo ventricular enredado hasta sacarlo por la vía femoral (fig. 1C), quedando solo la punta del electrodo alojada en el músculo ventricular; en ese momento el paciente presentó fibrilación ventricular y paro cardíaco, después de desfibrilación y 2 ciclos de RCP se recuperó pulso y ritmo. Con estabilidad hemodinámica fue evaluado ecocardiográficamente sin evidencia de hemopericardio ni disfunción ventricular. Se decidió continuar el retiro del electrodo auricular restante y se aplicó tensión al estilete de tracción, pero el estilete se rompió de forma súbita, quedando el cable auricular libre; con el mismo dispositivo Snare se atrapó y extrajo el cable pero al sacarlo una parte del recubrimiento del electrodo se separó y quedó libre en ventrículo derecho, con el mismo Snare se recuperó con éxito (fig. 1D), quedando finalmente solo la punta del electrodo ventricular (fig. 2).

Permaneció en terapia intensiva con buena evolución y terminó esquema antibiótico; todos los hemocultivos fueron negativos. Después de 10 días se reimplantó marcapasos definitivo bicameral y se retiró el marcapasos transitorio sin complicaciones. Fue dado de alta y en el seguimiento externo mensual y hasta la fecha se mantiene asintomático, sin fiebre y con proteína C reactiva y velocidad de

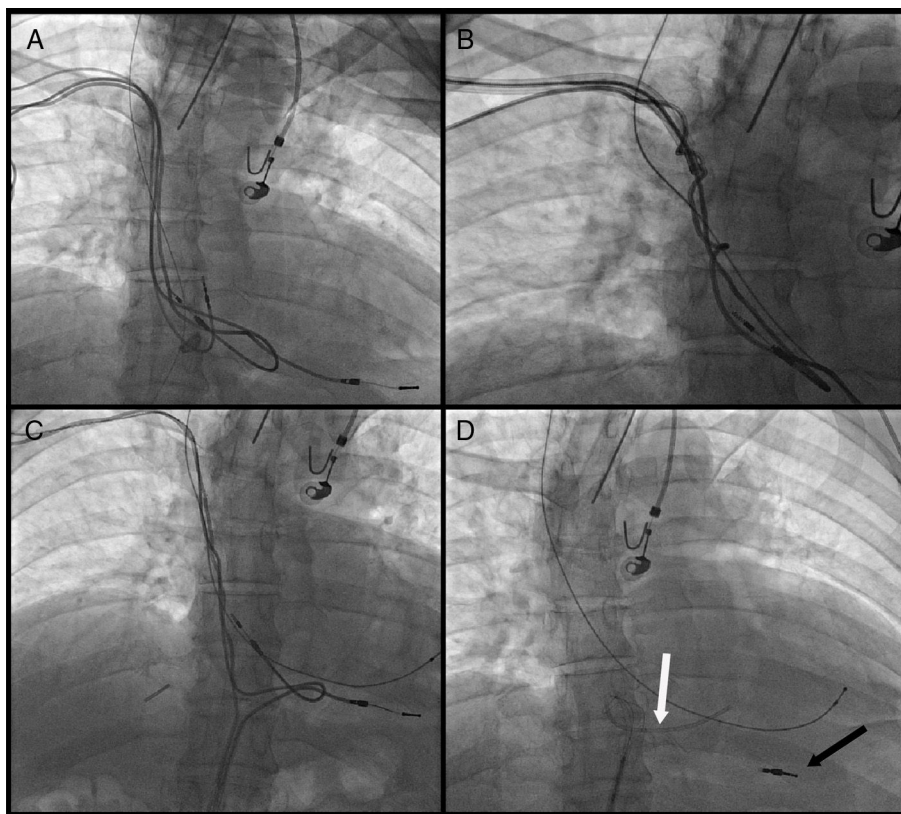


Figura 1 A 1B, 1C y 1D. (A) Fluoroscopia de control; se observan 3 cables, 2 en posición auricular y uno ventricular. (B) Cable ventricular enredado en el dispositivo de extracción. (C) Recuperación del electrodo auricular con el dispositivo *Snare*. (D) Recubrimiento del electrodo libre en ventrículo derecho (flecha blanca) y punta del electrodo ventricular alojada en el ventrículo derecho (flecha negra).

sedimentación globular negativas. El marcapasos, con función adecuada.

Discusión del caso

La exteriorización del generador se considera como infección asociada al marcapasos la cual actualmente constituye la primera causa de retiro del sistema completo de estimulación¹. El retraso en el retiro del sistema conlleva un peor pronóstico aun en ausencia de datos clínicos sistémicos de infección².

Aunque la extracción quirúrgica había sido el tratamiento de elección, el avance en la intervención endovascular ha traído diversos métodos para la extracción de cables, y uno de ellos es el sistema de extracción mecánica rotacional unidireccional, comúnmente utilizado con tasas de éxito del procedimiento que van hasta el 87% y de éxito clínico hasta el 98%, las complicaciones mayores suelen presentarse en un 1.5% de los casos³; más adelante aparecieron sistemas similares pero con una rotación bidireccional lo cual permitió aumentar la tasa de éxito hasta el 96%⁴, además, el uso conjunto de estiletes de tracción de cables puede aumentar el éxito del procedimiento⁵.

Existen diversos factores que aumentan las complicaciones técnicas para el retiro, el principal de ellos es el tiempo de permanencia del cable desde su colocación⁶. Dentro de

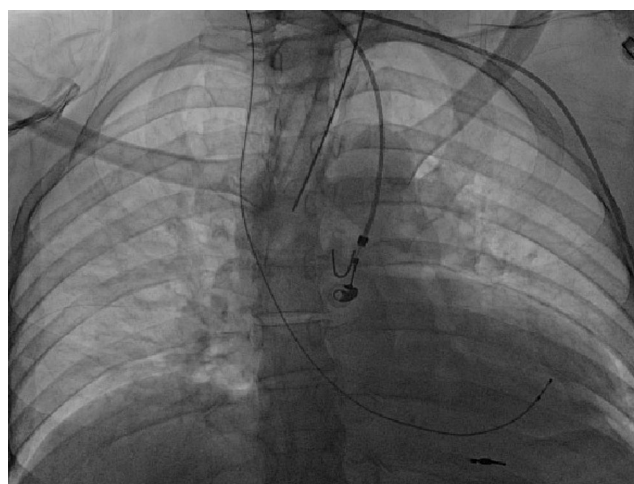


Figura 2 Imagen final después del retiro del sistema, quedando solo la punta del electrodo ventricular alojada en el ventrículo derecho.

las complicaciones reportadas con el uso de este dispositivo en particular se encuentran: muerte, rotura ventricular derecha, cirugía cardiaca de urgencia, taponamiento, lesión vascular, hematoma de la bolsa del marcapasos y derrame pleural, ninguna de ellas va más allá del 2%; el uso de *Snare* para recuperar cables o partes sueltas está reportado hasta

en el 12.5%⁷. Las especificaciones del fabricante mencionan además complicaciones como arritmias, bacteriemia, hemo/neumotórax, endocarditis, ictus y tromboembolia pulmonar, sin embargo se han reportado escasamente en la literatura médica.

Los cables alojados por mucho tiempo generan demasiadas adherencias de tejido entre ambos electrodos; una tracción firme del estilete de tracción pero sobre todo una contracción del electrodo que no se estaba desbridando pudo haber facilitado el avance del dispositivo rotacional y evitar la torsión del cable adyacente, además, el movimiento unidireccional del dispositivo usado en particular dificultó la resolución de esta complicación, por lo que siempre que sea posible se debe preferir el uso de sistemas de rotación bidireccional.

La fibrilación ventricular no es frecuente y está englobada en las complicaciones mayores que como se mencionó suponen solo el 1.5% de los casos; en este caso el *Snare* ayudó a recuperar el cable enredado pero probablemente traccionó demasiado al ventrículo derecho, estímulo que pudo haber sido suficiente para generar esta arritmia; además de la obvia recomendación de una tracción suave durante la recuperación de material, estar preparado con un carro de paro y un desfibrilador es imperativo.

Los estiletes de tracción brindan soporte y facilitan el procedimiento, sin embargo a pesar de que están hechos de acero inoxidable una tracción excesiva del operador puede generar la rotura o liberación de la punta previamente impactada al electrodo; se debe de evitar una fuerza de tracción innecesaria y si esta inusual complicación ocurriera la utilización adicional de dispositivos como el *Snare* es una buena alternativa, permite finalizar la extracción con éxito⁸ y debe formar parte del material rutinario en estos procedimientos. Nunca se debe de abandonar un electrodo con una parte del estilete dentro del mismo por el riesgo de migración y tromboembolia.

De acuerdo a las guías actuales el «éxito completo del procedimiento» está determinado por el retiro de todo el material del espacio endovascular, sin embargo, la permanencia de una pequeña parte del material (como la punta del electrodo) no presenta un riesgo de infección o embolismo sistémico y, junto con la buena evolución hospitalaria del paciente, se puede considerar como un «éxito clínico», que tiene un pronóstico similar al éxito completo del procedimiento en cuanto a mortalidad y eventos posteriores⁹.

Bibliografía

1. Klug D, Walle F, Lacroix D, et al. Local symptoms at the site of pacemaker implantation indicate latent systemic infection. *Heart*. 2004;90:882–6, <http://dx.doi.org/10.1136/hrt.2003.010595>
2. De Bie MK, van Rees JB, Thijssen J, et al. Cardiac device infections are associated with a significant mortality risk. *Heart Rhythm*. 2012;9:494–8, <http://dx.doi.org/10.1016/j.hrthm.2011.10.034>
3. Oto A, Aytemir K, Canpolat U, et al. Evolution in transvenous extraction of pacemaker and implantable cardioverter defibrillator leads using a mechanical dilator sheath. *Pacing Clin Electrophysiol*. 2012;35:834–40, <http://dx.doi.org/10.1111/j.1540-8159.2012.03385.x>
4. Delnoy PP, Witte OA, Adiyaman A, et al. Lead extractions: the Zwolle experience with the Evolution mechanical sheath. *Europace*. October 2016; 18: 762–6. doi:10.1093/europace/euv243.
5. Kennergren C, Schaerf RH, Sellers TD, et al. Cardiac lead extraction with a novel locking stylet. *J Interv Card Electrophysiol*. 2000;4:591–3. Disponible en: <http://www.ncbi.nlm.nih.gov/pubmed/11141204>. [acceso 29 Ene 2016].
6. Gomes S, Cranney G, Bennett M, Giles R. Long-Term Outcomes Following Transvenous Lead Extraction. *Pacing Clin Electrophysiol*. January 2016. doi:10.1111/pace.12812.
7. Kocabaş U, Duygu H, Eren NK, et al. Transvenous extraction of pacemaker and implantable cardioverter defibrillator leads using Evolution® mechanical dilator sheath: a single center confirmatory experience. *Springerplus*. 2016;5:356, <http://dx.doi.org/10.1186/s40064-016-1987-x>
8. Oto A, Aytemir K, Yorgun H, et al. Percutaneous extraction of cardiac pacemaker and implantable cardioverter defibrillator leads with evolution mechanical dilator sheath: A single-centre experience. *Europace*. 2011;13:543–7, <http://dx.doi.org/10.1093/europace/euq400>
9. Wilkoff BL, Love CJ, Byrd CL, et al. Transvenous lead extraction: Heart Rhythm Society expert consensus on facilities, training, indications, and patient management: this document was endorsed by the American Heart Association (AHA). *Heart Rhythm*. 2009;6:1085–104, <http://dx.doi.org/10.1016/j.hrthm.2009.05.020>

Daniel Veron-Esquivel^{a,b,*}, Jaime Rivera-Figueroa^a y Fernando Batiz-Armenta^b

^a Servicio de Cardiología, Departamento de Electrofisiología y Cardiología Intervencionista, Instituto Nacional de Ciencias Médicas y Nutrición Salvador Zubiran, Ciudad de México, México

^b Servicio de Cardiología, Hospital Español de México, Ciudad de México, México

* Autor para correspondencia. Avenida prolongación Vasco de Quiroga 4299 piso 11, colonia Lomas de Santa Fe, Cuajimalpa, Ciudad de México, México. C.P. 05300. Teléfono: 55 1903 5194.

Correo electrónico: daniveron094@hotmail.com (D. Veron-Esquivel).

<http://dx.doi.org/10.1016/j.acmx.2017.03.001>
1405-9940/

© 2017 Instituto Nacional de Cardiología Ignacio Chávez. Publicado por Masson Doyma México S.A. Este es un artículo Open Access bajo la licencia CC BY-NC-ND (<http://creativecommons.org/licenses/by-nc-nd/4.0/>).