

ARTÍCULO DE REVISIÓN

Valor de la tomografía de coherencia óptica en el tratamiento guiado de la falla del stent. Presentación de un caso



Enrico Macías*, Alejandro Tellez, Jorge Ochoa y José E. Ortiz

Departamento de Cardiología Intervencionista, Hospital de Especialidades Dr. Belisario Domínguez, México D.F., México

Recibido el 13 de agosto de 2013; aceptado el 2 de junio de 2014

PALABRAS CLAVE

Trombosis;
Reestenosis
intrastent;
Tomografía de
coherencia óptica;
México

KEYWORDS

Stent thrombosis;
In-stent restenosis;
Optical coherence
tomography;
Mexico

Resumen Desde la llegada de los stents convencionales y farmacoactivos han disminuido considerablemente los eventos de revascularización quirúrgica, sin embargo la trombosis y reestenosis son 2 factores que, aunque han disminuido, permanecen como complicaciones importantes. Existen varios factores que predisponen a la trombosis y a la reestenosis intrastent. La angiografía convencional tiene serias limitaciones para determinar las causas de la falla del stent. La tomografía de coherencia óptica es una técnica sumamente sensible para determinar las causas de trombosis y reestenosis del stent.

© 2013 Instituto Nacional de Cardiología Ignacio Chávez. Publicado por Masson Doyma México S.A. Todos los derechos reservados.

Value of the optical coherence tomography in the treatment guided of the stent failure. Case report

Abstract Since the advent of bare metal and drug-eluting stents, the surgical revascularization have declined considerably, however the thrombosis and in-stent restenosis are important complications of these devices. There are several factors that predispose to thrombosis and in-stent restenosis. Conventional angiography has serious limitations to determine the causes of stent failure. Optical coherence tomography is a very sensitive technique to determine the cause of thrombosis and in-stent restenosis.

© 2013 Instituto Nacional de Cardiología Ignacio Chávez. Published by Masson Doyma México S.A. All rights reserved.

* Autor para correspondencia: Avenida Tláhuac 4866, colonia San Lorenzo Tezonco, México, D.F., México.
Correo electrónico: enricomacias@hotmail.com (E. Macías).

Introducción

Desde la llegada de los stents con fármaco se han reducido considerablemente los índices de reestenosis, sin embargo, se ha incrementado la tasa de trombosis intrastent tardía y muy tardía¹⁻³. Aunque los eventos de trombosis aguda o subaguda del stent se mantienen sin diferencia entre los stents medicados y los convencionales, los eventos de trombosis tardía y muy tardía continúan en debate⁴. Actualmente, la incidencia de trombosis y reestenosis del stent son del 0.5% y del 10%, respectivamente⁵⁻⁷. Los mecanismos por los cuales ocurre la trombosis del stent están bien descritos^{8,9}, sin embargo, las técnicas convencionales como la angiografía en ocasiones no dan suficiente información para determinar la causa exacta, lo que representa una dificultad para la toma de decisiones en el momento de realizar el tratamiento percutáneo. El advenimiento de nuevas técnicas de valoración invasiva de la anatomía intracoronaria como la tomografía de coherencia óptica (TCO) nos da la oportunidad de determinar con gran exactitud la etiología de los síndromes coronarios, pudiendo diferenciar claramente entre trombosis o reestenosis intrastent¹⁰⁻¹². El objetivo de este trabajo es presentar un caso de trombosis temprana de un stent con fármaco, con presentación atípica, en el que se realizaron imágenes intracoronarias de TCO que demostraron la etiología del síndrome coronario agudo, lo que llevó a la correcta toma de decisiones para un adecuado tratamiento.

Presentación del caso

Presentamos el caso de un varón de 51 años con antecedentes de hipertensión e infarto inferior y lateral 2 semanas previas a su presentación en nuestro hospital. Fue intervenido colocándose 2 stents medicados con zotarolimus (2.75×24 mm y 2.75×14 mm a 16 atmósferas) en la arteria circunfleja, con éxito. Se implantó un tercer stent medicado con zotarolimus (3×12 mm a 16 atmósferas) en el ramo marginal obtuso, con éxito. A su alta hospitalaria fue tratado con doble antiagregación plaquetaria a base de ácido acetilsalicílico y clopidogrel, sin suspenderlo. Dos semanas después de dicho procedimiento, presentó dolor precordial de características atípicas. El electrocardiograma solamente presentó onda T negativa en las derivaciones inferiores, y los marcadores de lesión miocárdica fueron negativos, hasta la tercera determinación en la que presentaron elevación (creatininasa total 338, fracción MB 78, troponina I de 12 ng/dL). Se inició tratamiento anticoagulante (heparina no fraccionada), antiagregante (prasugrel y ácido acetilsalicílico) y antiisquémico óptimo. Se realizó angiografía coronaria que objetivó oclusión total del stent distal de la circunfleja (fig. 1A y B). Se realizó aspiración de trombo y TCO para lograr entender el sustrato de la falla del stent, en la que se demostró disección en el borde distal del stent y trombosis importante, sin tejido de neoformación intrastent (figs. 1C y 2). Se optimizó con angioplastia con balón ya que no fue posible avanzar otro stent hacia la disección, a pesar de utilizar sistema de doble guía intracoronaria y extensión de catéter guía, lo que confiere también riesgo de un segundo episodio de trombosis. El resultado final tanto por TCO como por angiografía muestra flujo distal TIMI 3 y adecuada posición del stent, con mínima cantidad de

trombo intrastent, por lo que se decidió dar por terminado el procedimiento, con éxito.

Discusión

Como mencionamos anteriormente, desde la llegada de los stents medicados al intervencionismo percutáneo, se han disminuido considerablemente los eventos de reestenosis intrastent, sin embargo, los eventos de trombosis tardía o muy tardía parecen haber aumentado. Esto, en relación con el retraso en la endotelización del vaso así como por causas mecánicas en el momento de la implantación de estos dispositivos.

Por una parte, tomando en consideración la definición de la Academic Research Consortium¹³ de trombosis del stent, la incidencia de trombosis se encuentra en alrededor del 0.5%⁵⁻⁷. Existen varios factores que pueden predecir la trombosis de los stents con fármaco que incluyen causas clínicas, mecánicas y anatómicas tales como los síndromes coronarios agudos al momento de la implantación del stent, fracción de expulsión baja, diabetes mellitus o insuficiencia renal crónica. Factores que tienen relación con el tipo de dispositivo utilizado (con fármaco), la longitud del stent, el número de stents implantados, o con factores anatómicos y mecánicos como las estenosis en bifurcación, la mala posición o infraexpansión del stent. Por último, tal vez el factor más frecuentemente encontrado es la suspensión del tratamiento antiplaquetario¹⁴⁻¹⁸.

Por otra parte, la reestenosis intrastent, aunque se ha disminuido notablemente desde la llegada de los stent con fármaco, continúa estando presente, y dados los múltiples procedimientos que se realizan con estos dispositivos en la actualidad, es importante tratar de disminuir al máximo los factores que llevan a la reestenosis. Definida como una pérdida mayor o igual al 50% de la luz del vaso¹⁹, o tomando en cuenta, además, el contexto clínico del paciente, como la definición de la Academic Research Consortium, basada en una revascularización repetida guiada por isquemia¹³, la incidencia de la reestenosis intrastent se encuentra en el rango del 10%, aunque algunos estudios actualmente en curso se llevan a cabo con nuevos dispositivos, polímeros y fármacos como los stents recubiertos con zotarolimus, everolimus o biolimus A9, y aportarán datos relevantes sobre la incidencia real de reestenosis en la era de los stents farmacoadactivos²⁰.

La adecuada evaluación de un paciente con trombosis o reestenosis del stent es fundamental para lograr un tratamiento eficaz. Con la angiografía convencional es difícil determinar la causa exacta del síndrome coronario y más aún, la etiología de la reestenosis o de la trombosis del stent. Las técnicas actuales como el ultrasonido intravascular (UIV), o la TCO, han revolucionado la forma de determinar los factores predisponentes, o las causas de estas patologías, y han ayudado enormemente a guiar los procedimientos percutáneos.

Como en el caso que presentamos, la TCO puede ser utilizada tras la implantación del stent para evaluar su adecuada aposición a la pared y para obtener información acerca del daño vascular causado por el implante. La gran sensibilidad de esta técnica hace que sea posible detectar

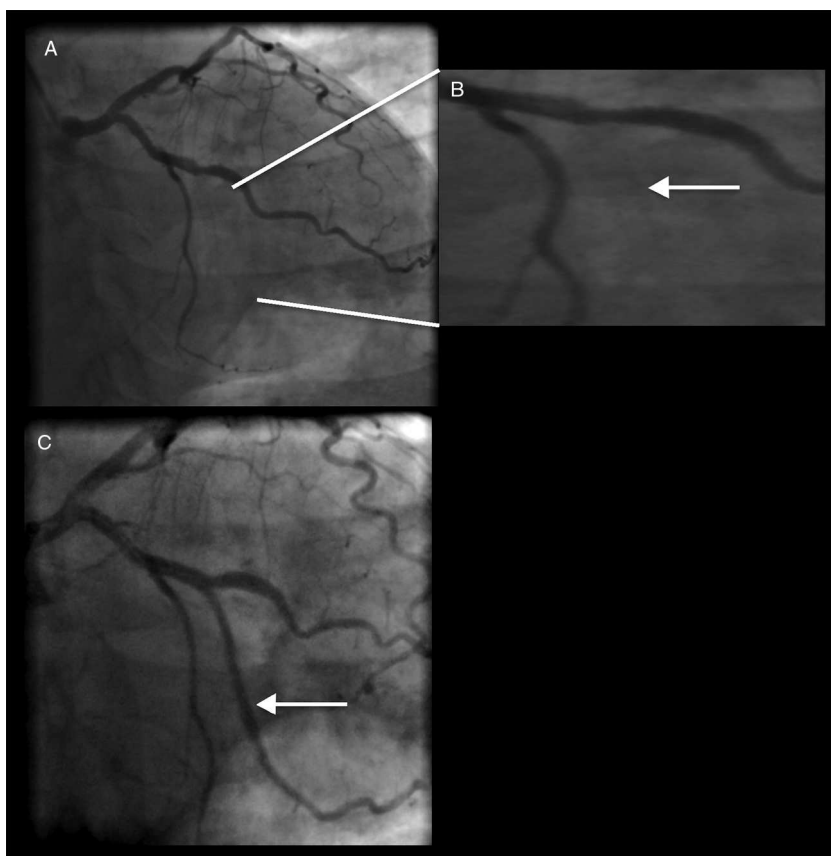


Figura 1 A-B) Angiografía coronaria en donde se muestra la oclusión total del stent en la arteria circunfleja (flecha blanca). C) Angiografía coronaria posterior a la angioplastia primaria en donde se observa (flecha blanca) la restitución del flujo en el ramo marginal.

pequeños grados de mala posición, prolapso de tejido, disección intrastent y disección del borde.

Diversos estudios han demostrado que la TCO es más sensible que el UIV para la detección de estos fenómenos^{21,22}.

La TCO ofrece una resolución mucho mayor para definir la posición precisa de los soportes del stent y puede detectar grados de mala posición no visibles con otras técnicas, permite visualizar tejido de recubrimiento en el stent, como ocurre con los stents con fármaco. La trombosis del stent es una de las complicaciones más graves que pueden ocurrir después de la implantación del mismo. La TCO ofrece una resolución espacial de 10-18 μm lo que es equivalente a 10 veces la resolución que ofrece el UIV. Tiene una capacidad exquisita para definir la posición precisa de los soportes del stent y puede detectar grados de mala posición no visibles con otras técnicas. Por otro lado, la TCO permite visualizar tejido de recubrimiento en el stent incluso cuando este consiste en capas muy finas como ocurre habitualmente con los stents farmacoactivos. La TCO es también útil para detectar infraexpansión del stent, otro de los aspectos que se han implicado en las trombosis del stent, especialmente subagudas. Por tanto, es una técnica que puede proporcionar información relevante sobre las causas que llevaron a la trombosis²³.

El caso que presentamos es interesante, ya que desde el punto de vista clínico el paciente no tuvo sintomatología florida de trombosis temprana del stent. La imagen

angiográfica solamente dio información acerca de la oclusión total del dispositivo, sin embargo, lo que tratamos de mostrar en nuestro caso es que mediante el uso de la imagen intracoronaria de alta resolución como la TCO, es posible determinar con toda precisión la etiología de los síndromes coronarios, ya que posee tal resolución que ofrece información acerca de la adecuada posición del stent, expansión, lesión endotelial y otros factores mecánicos imposibles de detectar mediante otras técnicas de imagen intracoronaria. Es posible que la causa de la trombosis del stent en este paciente haya sido la disección en el borde distal, que no era visible angiográficamente y que mediante otras técnicas como el UIV es muy difícil de detectar. En un estudio recientemente publicado, en el que Chamí et al.²⁴ estudiaron la incidencia y factores predisponentes de disecciones en los bordes del stent detectados mediante TCO, se reportó una incidencia del 37.8%, de las cuales la mayoría (84%) no fueron aparentes por angiografía; sin embargo, es importante mencionar que los eventos cardiovasculares superiores a 12 meses fueron similares en aquellos pacientes con y sin disecciones residuales (7.95% vs. 5.69%, $p=0.581$) lo que ha hecho pensar que aquellas disecciones del borde del stent que son pequeñas, que no retienen contraste y son superficiales, pueden considerarse como benignas y no deben tratarse con otro stent. Las imágenes de TCO tienen tal resolución que permiten al cardiólogo intervencionista tener información suficiente para tomar decisiones terapéuticas.

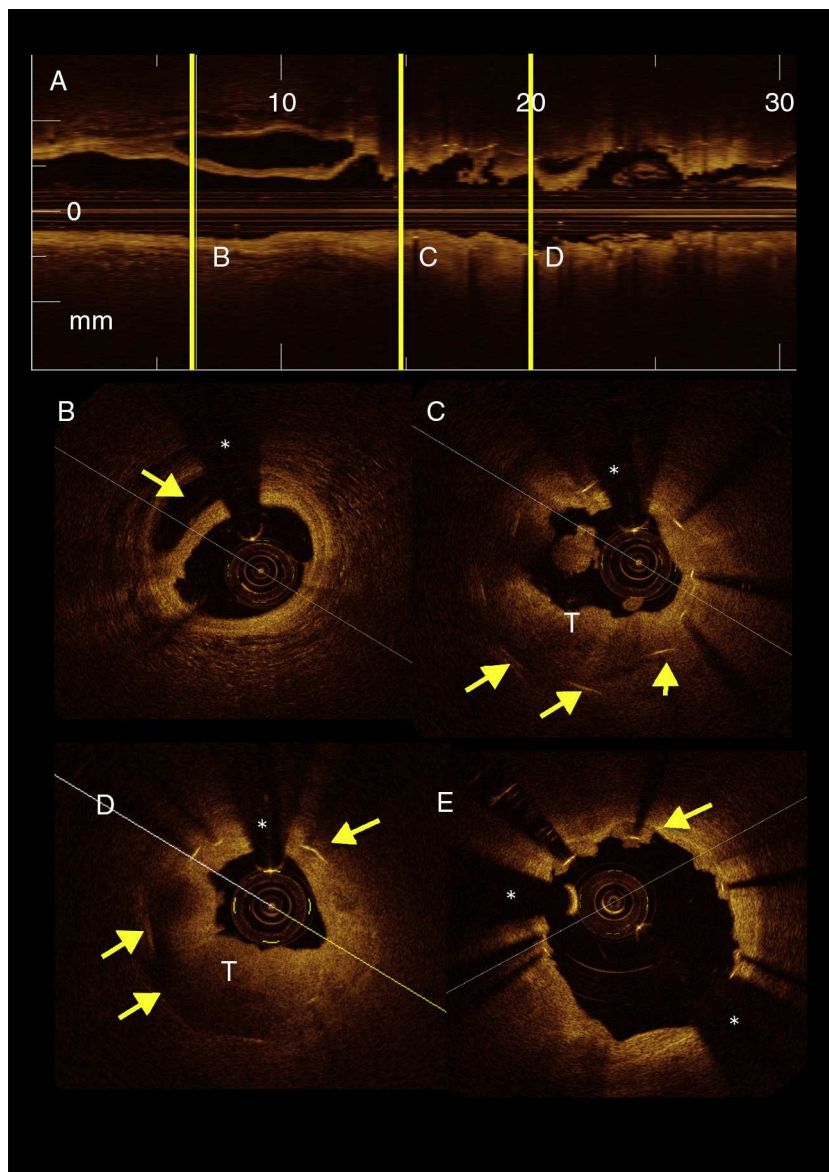


Figura 2 A) Imagen del corte horizontal de tomografía de coherencia óptica (TCO) de la arteria circunfleja. B) Imagen de TCO en donde se observa el borde distal del stent, en un segmento de arteria sana, en la que se observa la disección coronaria (flecha amarilla). C-D) TCO en donde se observan los soportes del stent (flechas amarillas) y la abundante cantidad de trombo intrastent (T). E) TCO en donde se observa el estado final de la arteria circunfleja, posterior a la aspiración de trombo y angioplastia con balón. Se observan los soportes del stent aún con pequeña cantidad de trombo (flechas amarillas). (*) Guía intracoronaria.

Conclusión

Este caso ilustra cómo la falla del stent puede ser resultado de entidades diferentes como trombosis, disección o neoaterosclerosis. La TCO es una herramienta soberbia para diferenciar entre trombo intracoronario o hiperplasia neo-intimal, supliendo las limitaciones que tiene la angiografía convencional en estas situaciones

Financiación

No se recibió patrocinio de ningún tipo para llevar a cabo este artículo.

Conflicto de intereses

Los autores declaran no tener ningún conflicto de intereses.

Bibliografía

1. Morice MC, Serruys PW, Barragan P, et al. Long-term clinical outcomes with sirolimus-eluting coronary stents: five-year results of the RAVEL trial. *J Am Coll Cardiol.* 2007;50:1299–304.
2. Stone GW, Ellis SG, Cox DA, et al. One-year clinical results with the slow-release, polymer-based paclitaxel-eluting TAXUS stent: the TAXUS-IV trial. *Circulation.* 2004;109:1942–7.
3. Lemesle G, Maluenda G, Collins S, et al. Drug-eluting stents: issues of late stent thrombosis. *Cardiol Clin.* 2010;28:97–105.

4. Nordman AJ, Briel M, Bucher HC. Mortality in randomized controlled trials comparing drug-eluting vs bare metal stents in coronary artery disease: a meta-analysis. *Eur Heart J*. 2006;27:2784-814.
5. Ellis SG, Colombo A, Grube E, et al. Incidence timing, and correlates of stent thrombosis with the polymeric paclitaxel drug-eluting stent: a TAXUS II IV, V, and VI meta-analysis of 3,445 patients followed for up to 3 years. *J Am Coll Cardiol*. 2007;49:1043-51.
6. Spaulding C, Daemen J, Boersma E, et al. A pooled analysis of data comparing sirolimus-eluting stents with bare-metal stents. *N Engl J Med*. 2007;356:989-97.
7. Mauri L, Hsieh WH, Massaro JM, et al. Stent thrombosis in randomized clinical trials of drug-eluting stents. *N Engl J Med*. 2007;356:1020-9.
8. Joner M, Finn AV, Farb A, et al. Pathology of drug-eluting stents in humans: delayed healing and late thrombotic risk. *J Am Cardiol*. 2006;48:193-202.
9. Finn AV, Joner M, Nakazawa G, et al. Pathological correlates of late drug-eluting stent thrombosis: strut coverage as a marker of endothelialization. *Circulation*. 2007;115:2435-41.
10. Gonzalo N, Serruys P, Macaya C, et al. Coronary stenosis imaging, structure and physiology. *EuroIntervention textbook series*. EE. UU.: PCR Publishing; 2010.
11. Gonzalo N, Serruys PW, Okamura T, et al. Optical coherence tomography patterns of stent restenosis. *Am Heart J*. 2009;158:284-93.
12. Gonzalo N, Teraney G, Serruys P, et al. Second-generation optical coherence tomography in clinical practice high-speed data acquisition is highly reproducible in patients undergoing percutaneous coronary intervention. *Rev Esp Cardiol*. 2010;63:893-903.
13. Cutlip DE, Windecker S, Mehran R, et al. Clinical and end points in coronary stent trials: a case of standardized definitions. *Circulation*. 2007;115:2344-51.
14. De la Torre-Hernandez JM, Alfonso F, Hernandez F, et al. Drug-eluting stent thrombosis: results from multicenter Spanish registry ESTROFA (Estudio Español sobre TROMbosis de stents Farmacoactivos). *J Am Coll Cardiol*. 2008;51:986-90.
15. Iakovou I, Schmidt T, Bonizzi E, et al. Incidence, predictors and outcome of thrombosis after successful implantation of drug-eluting stents. *JAMA*. 2005;293:2126-30.
16. Cook S, Wenaweser P, Togni M, et al. Incomplete stent apposition and very late stent thrombosis after drug-eluting stent implantation. *Circulation*. 2007;115:2426-34.
17. Jeremias A, Sylvia B, Bridges J, et al. Stent thrombosis after successful sirolimus-eluting stent implantation. *Circulation*. 2004;109:1930-2.
18. Fab A, Burke AP, Kolodgie FD, et al. Pathological mechanisms of fatal late coronary stent thrombosis in humans. *Circulation*. 2003;108:1701-6.
19. Mehran R, Dangas G, Abizaid AS, et al. Angiographic patterns of in-stent restenosis: classification and implications for long-term outcome. *Circulation*. 1999;100:1872-8.
20. Dangas G, Claessen B, Caixeta A, et al. In-stent restenosis in the drug-eluting stent era. *J Am Coll Cardiol*. 2010;56:1897-907.
21. Tobis JM, Mallery J, Mahon D, et al. Intravascular ultrasound imaging of human coronary arteries in vivo: analysis of tissue characterizations with comparison to in vitro histological specimens. *Circulation*. 1991;83:913-26.
22. Yamagishi M, Terashima M, Awano K, et al. Morphology of vulnerable coronary plaques: insights from follow-up of patients examined by intravascular ultrasound before an acute coronary event. *J Am Coll Cardiol*. 2000;35:106-11.
23. Macías E, Medina MA, Gonzalo N, et al. Tomografía de coherencia óptica. Bases y aplicaciones de una nueva técnica de imagen intravascular. *Arch Cardiol Mex*. 2013;83:112-9.
24. Chamíe D, Bezerra HG, Attizzani GF, et al. Incidence, predictors, morphological characteristics, and clinical outcomes of stent edge dissections detected by optical coherence tomography. *JACC Cardiovasc Interv*. 2013;6:800-13. doi:10.1016/j.jcin.2013.03.019.