

INVESTIGACIÓN CLÍNICA

Evolución de los pacientes con complicaciones locales en la bolsa del generador de un dispositivo implantable

Maite Izquierdo^{a,*}, Clara Bonanad^a, Inés Madrazo^b, Ángel Ferrero^a,
Ángel Martínez^a, Salvador Morell^b, Javier Chorro^a y Ricardo Ruiz-Granell^a

^a Unidad de Arritmias, Servicio de Cardiología, Hospital Clínico Universitario de Valencia, Valencia, España

^b Instituto Cardiovascular, Consorcio Hospital General Universitario, Valencia, España

Recibido el 15 de febrero de 2013; aceptado el 24 de octubre de 2013

PALABRAS CLAVE

Marcapasos;
Infección;
Endocarditis;
España

KEYWORDS

Pacemaker;
Infection;
Endocarditis;
Spain

Resumen

Objetivo: Las recomendaciones para la extracción completa de la bolsa de dispositivos implantables por problemas locales han cambiado. Analizamos la evolución entre 2002 y 2010 de los pacientes que requirieron una intervención por una complicación local en nuestro centro.

Métodos: Ochenta y tres pacientes tuvieron un problema local de la bolsa que se clasificó según integridad de la piel: 1. Íntegra y 2. Abierta, y el tipo de intervención realizada: 1. Conservadora, 2. Extracción parcial y 3. Extracción completa. El objetivo primario fue la necesidad de reintervención posterior y la de extracción total durante el seguimiento.

Resultados: El grupo de pacientes con extracción completa presentó una menor tasa de reintervención durante el seguimiento medio de 1,000 días comparado con los otros 2 grupos (6.7 vs. 57.7 y 43.8%, $p < 0.01$). La extracción parcial y la actitud conservadora mostraron una evolución parecida con una tasa de extracción completa final del 25% y del 37.5%. Se observó una incidencia de endocarditis del 8.4%; todos con antecedente de extracción parcial o actitud conservadora.

Conclusiones: Las complicaciones de la bolsa, independientemente de la integridad de la piel, tratadas conservadoramente o con extracción parcial se asocian a alta tasa de reintervenciones, necesidad de extracción completa y evolución a endocarditis.

© 2013 Instituto Nacional de Cardiología Ignacio Chávez. Publicado por Masson Doyma México S.A. Todos los derechos reservados.

Outcome of patients with local complications at the site of an implantable device

Abstract

Objective: The recommendations for complete lead extraction because of local complications at the site of implantable devices have changed in the last 10 years. We analyze the outcome of patients who required an intervention because of a local complication between 2002 and 2010, in our Hospital.

* Autor para correspondencia: Hospital Clínico Universitario de Valencia. Avenida Blasco Ibáñez n.º 17, 46010 Valencia, España. Teléfono y fax: +34963862658.

Correo electrónico: maiteizqui@hotmail.com (M. Izquierdo).

Methods: We retrospectively studied 83 patients with a local complication that was classified according to skin integrity: 1. Integrity, and 2. Open skin. We analyzed the type of intervention: 1. Conservative approach, 2. Incomplete extraction, 3. Complete extraction. The endpoints were the needing a later intervention and a complete removal during follow up.

Results: The group of patients with complete system extraction showed a lower rate of re-intervention during an average follow up of 1000 days, when compared to other two groups (6.7% vs. 57.7 and 43.8%, $P < .01$). Incomplete extraction and conservative approach had a similar outcome, needing a complete extraction 25% and 37.5%, respectively. The skin integrity did not seem to be relevant for outcome in these two groups. An 8.4% incidence of endocarditis was observed; all of them had a previous history of incomplete extraction or conservative approach.

Conclusions: Local complications treated with either a conservative approach or incomplete extraction are associated with a high rate of re-interventions, regardless of skin integrity, frequently needing final complete extraction and are associated to endocarditis.

© 2013 Instituto Nacional de Cardiología Ignacio Chávez. Published by Masson Doyma México S.A. All rights reserved.

Introducción

El aumento del número de implantes de dispositivos cardíacos ha motivado un crecimiento paralelo del número de complicaciones locales de la bolsa del generador. La extracción completa del sistema tuvo inicialmente una alta tasa de complicaciones y los sistemas de extracción requieren una curva de aprendizaje, por lo que su práctica se ha extendido muy lentamente^{1,2}. Sin embargo, a lo largo de los últimos años se han ido acumulando pruebas científicas de la existencia de una infección subyacente en todo el sistema en la mayoría de estas complicaciones locales^{3,4}. Este hecho y la aparición de nuevos métodos de extracción han propiciado el progresivo abandono del manejo conservador^{5,6}. Nuestro propósito es revisar la evolución de los pacientes portadores de un dispositivo implantable de nuestro centro que en los últimos 9 años hayan presentado alguna complicación local de la bolsa del generador que requiriera una intervención quirúrgica.

Métodos

Nuestro estudio consiste en un análisis retrospectivo de todos los casos de pacientes portadores de un dispositivo cardíaco, desfibrilador automático implantable o marcapasos, que fueron diagnosticados de una complicación local de la bolsa del generador que requirió algún tipo de intervención quirúrgica por criterio médico, entre los años 2002 y 2010. Se revisaron las historias de todos los pacientes y se registraron las siguientes variables: A) Tipo de complicación local; se clasificó en 2 grupos según la integridad de la piel. En el grupo de piel íntegra se incluyeron el nódulo inflamatorio en la zona de la cicatriz y decúbitos incipientes sin exteriorización (preextrusiones), considerando decúbito el adelgazamiento de la capa cutánea sobre el generador con adherencia del mismo, con o sin signos inflamatorios locales. En el grupo de piel abierta se incluyeron los decúbitos posteriores a la

cicatrización completa de la herida (extrusiones francas), los pacientes con falta o retraso de cicatrización de la herida tras la intervención y los hematomas postintervención con drenaje espontáneo que impedía la cicatrización. B) Tipo de intervención realizada; se dividió en tratamiento conservador, que consistía en desbridamiento (limpieza y alojamiento en nueva bolsa, bien subcutánea, bien subpectoral), extracción parcial (abandono total o parcial de alguna sonda) y extracción completa del sistema. Los procedimientos que no requirieron cirugía mayor fueron realizados por electrofisiólogos en sala de electrofisiología estéril. C) Necesidad de una reintervención por persistencia o recidiva de la complicación, así como la posterior extracción completa del generador durante el seguimiento. D) Número de intervenciones totales debidas a la complicación.

Análisis estadístico

Los datos fueron analizados mediante el programa estadístico SPSS versión 13.0. La asociación entre variables categóricas se realizó con el test de la χ^2 con la corrección de Yates o el test exacto de Fisher. Las curvas de supervivencia se analizaron con el test de Kaplan-Meier y se compararon con la prueba de log-rank. La significación estadística se estableció en $p < 0.05$.

Resultados

Se registraron 84 pacientes con alguna complicación local que requirió cirugía. Se excluyó de los análisis a un paciente que falleció al poco tiempo de una intervención conservadora debido a una sepsis de origen desconocido, por lo que se siguió a 83 pacientes. El 45% de estos tenían como antecedente una intervención por recambio, actualización del sistema o disfunción del mismo. La [tabla 1](#) muestra el número de pacientes en función del tipo de complicación local así como el tiempo transcurrido desde la última

Tabla 1 Clasificación de las complicaciones locales

Tipo de complicación	Número de pacientes (%)	Tiempo medio desde implante o recambio previo (días)
<i>Piel abierta</i>		
Falta de cicatrización	15 (18.1)	31
Extrusión	29 (34.9)	816
Hematoma con drenaje	7 (8.4)	26
<i>Piel íntegra</i>		
Nódulo inflamatorio	7 (8.3)	392
Preextrusión	25 (29.8)	1370

intervención (primoimplante o reintervención) hasta la primera intervención por la aparición de la complicación.

En 52 pacientes (62.7%) se realizó un abordaje conservador consistente en desbridamiento y recolocación subcutánea, y en 6 de ellos, profundización subpectoral del generador. En 16 (19.3%) y 15 (18.1%) pacientes se realizó extracción parcial y completa respectivamente.

Riesgo de una reintervención

La probabilidad acumulada de necesidad de realizar una segunda intervención a los 1,000 días de seguimiento fue del 57.7% en los tratados conservadoramente, del 43.8% en los pacientes con extracción parcial y del 6.7% en los que se había extraído el sistema completo ($p < 0.01$). La **figura 1A** muestra las curvas de supervivencia libre de una segunda intervención por una nueva complicación en las que se aprecia una clara menor incidencia entre los pacientes en los que se realizó extracción completa.

Extracción completa final durante el seguimiento

Al final del seguimiento, el 25% (13 pacientes) de los tratados conservadoramente y el 37.5% (6 pacientes) de los sometidos a extracción parcial requirieron una extracción completa. Las curvas de Kaplan-Meier no mostraron diferencias significativas en la probabilidad calculada de extracción completa del sistema durante el seguimiento entre los 2 grupos (**fig. 1B**).

Influencia del tipo de lesión en la evolución

En los pacientes en los que se realizó tratamiento conservador o extracción parcial, se analizó la evolución y la necesidad de reintervención en función del tipo de lesión. El 44.4% (6 pacientes) cuya lesión inicial tenía piel abierta y el 43.8% (14 pacientes) con piel inicialmente íntegra necesitaron una segunda intervención durante el seguimiento. Por otra parte, el 30.5% (11 pacientes) con piel abierta y el 25% (8 pacientes) con piel íntegra acabaron con la extracción completa del sistema. Las curvas de Kaplan-Meier no mostraron diferencias significativas en la evolución atendiendo al criterio de presencia de integridad de la piel o no. (**fig. 2**).

Sin embargo, sí se observó una tendencia a evolución más tórpida en el subgrupo de pacientes con un nódulo inflamatorio, especialmente si se comparaba con las preextrusiones (ambas lesiones con piel íntegra). La probabilidad acumulada de reintervención a los 100 días fue del 54% de los primeros frente al 14% en las preextrusiones ($p = 0.01$) (**fig. 3A**). La probabilidad acumulada de necesidad de extracción completa final a los 500 días de seguimiento fue del 71.4% en los nódulos inflamatorios y del 13% de las preextrusiones ($p < 0.01$) (**fig. 3B**). El subgrupo de pacientes con un hematoma que requirió cirugía presentó una evolución significativamente favorable al compararlo con el resto de las complicaciones locales (**fig. 3**). Únicamente un paciente, intervenido del hematoma en un centro no experimentado, requirió la extracción completa debido a la sobreinfección

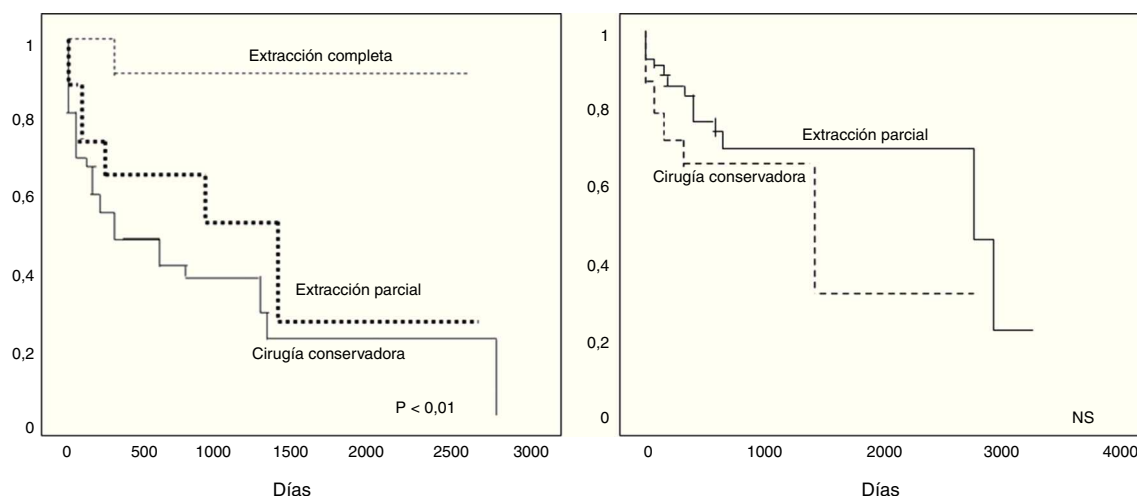


Figura 1 Evolución de los pacientes que tuvieron una intervención por una complicación de la bolsa del generador. El panel A muestra la supervivencia libre de una reintervención y el panel B la supervivencia libre de cirugía para la extracción completa, según el tipo de procedimiento realizado inicialmente.

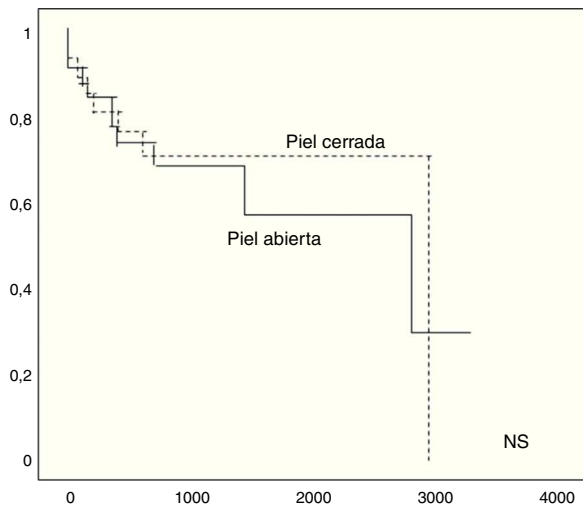


Figura 2 Supervivencia libre de la necesidad de extracción completa según la integridad de la piel en la complicación.

ocasionada por la colocación de un drenaje en la herida y múltiples manipulaciones.

Evolución a endocarditis

Durante la evolución, se diagnosticaron 7 pacientes (8.4%) de endocarditis con vegetaciones en el ecocardiograma, que requirieron extracción completa del sistema. Uno de ellos falleció durante la cirugía de endocarditis. Además, como se comentó anteriormente, hubo un paciente, de edad avanzada, con importante comorbilidad, que falleció al poco tiempo de una cirugía conservadora por una sepsis de origen desconocido. Todos los pacientes tenían como antecedente una extracción parcial del sistema o una intervención conservadora de la complicación. La [tabla 2](#) muestra las características de estos pacientes y el tiempo desde la intervención hasta el diagnóstico de endocarditis.

Tabla 2 Características de los pacientes que evolucionaron a endocarditis

Complicación local	Intervención previa	Tiempo entre intervención-diagnóstico endocarditis (días)
Extrusión	Extracción parcial	1
Falta cicatrización	Extracción parcial	17
Extrusión	Conservadora	30
Extrusión	Conservadora	406
Preextrusión ^a	Conservadora	120
Falta cicatrización	Extracción parcial	120
Extrusión	Extracción parcial	180

^a Paciente fallecido por endocarditis poscirugía.

Discusión

En nuestra serie, aquellos pacientes con una complicación local de la bolsa del generador tratados tanto conservadoramente como con extracción parcial del sistema presentaron una evolución desfavorable, puesto que la mitad necesitaron como mínimo una segunda intervención durante el seguimiento y en el 26% se les acabó extrayendo el sistema completo. Además, 7 pacientes evolucionaron a endocarditis, con un fallecimiento. Por el contrario, la extracción completa como primera intención tuvo una buena evolución y únicamente un paciente presentó una nueva preextrusión en el implante contralateral. Un hecho remarcable es la asociación entre la manipulación previa (por ejemplo, un recambio del generador) y la aparición de complicaciones locales posteriores.

En la literatura existe evidencia, aunque poco consistente, de que el tratamiento conservador, como la

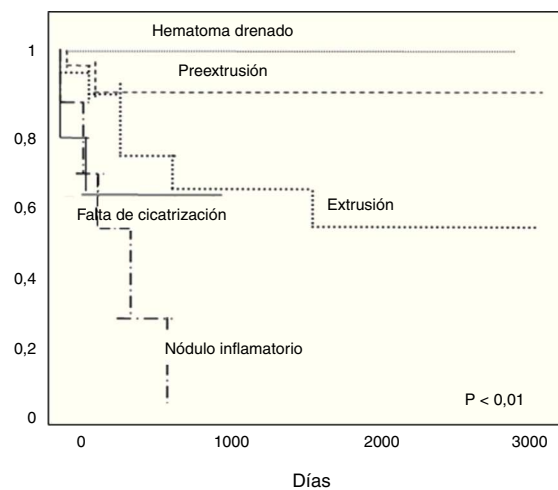
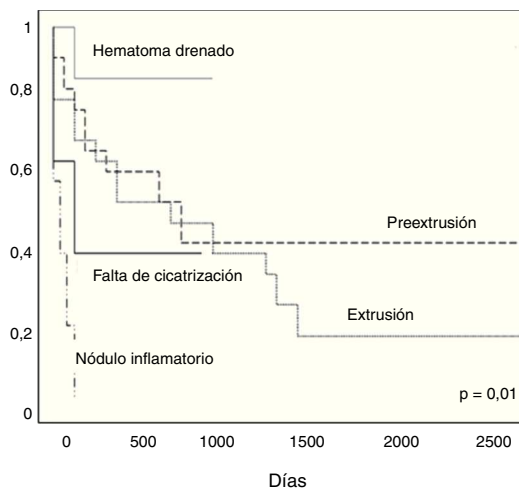


Figura 3 Evolución en pacientes con cirugía conservadora o extracción parcial del sistema según el tipo de lesión. El panel A muestra la supervivencia libre de una reintervención y el panel B la supervivencia libre de cirugía para la extracción completa del sistema.

profundización del generador, tiene buenos resultados siempre que se trate de infecciones locales y no esté implicado el germen *S. aureus*^{7,8}. En nuestra serie, la profundización subpectoral está poco representada ya que a la mayoría de los pacientes se les realizó una nueva bolsa subcutánea. Por otro lado, es frecuente que los problemas de la bolsa se presenten sobre dispositivos antiguos con sondas implantadas durante muchos años, lo que hacía necesaria la cirugía cardíaca y bomba extracorpórea al no disponer de los sistemas actuales de extracción percutánea. La avanzada edad de los pacientes y su comorbilidad son factores que aumentaban el riesgo quirúrgico, lo que en muchos casos favoreció actitudes conservadoras; de hecho en las Recomendaciones del Grupo de expertos de la NASPE de 2000, el decúbito era una indicación únicamente de clase II para extracción completa del dispositivo¹.

En los últimos años, 2 factores han hecho cambiar la actitud hacia una intervención más agresiva desde el primer momento: 1) la aparición de sistemas de extracción percutáneos con los que se alcanza una tasa alta de éxito con menor riesgo del procedimiento para el paciente⁷ y 2) la publicación de estudios que demuestran que las infecciones locales de la bolsa se acompañan en la mayoría de los casos de infección de las sondas. Así, Klug et al. estudiaron una serie de 105 pacientes diagnosticados de infecciones, extrusiones y preextrusiones locales de la bolsa, excluyendo a aquellos con endocarditis en el ecocardiograma; realizaron una extracción completa de los sistemas en todos ellos y cultivaron las sondas; en el 80% los cultivos fueron positivos³. En nuestro estudio, la tasa de endocarditis tras una intervención poco agresiva fue relativamente elevada (7 pacientes del total) con el fallecimiento de uno de ellos inmediatamente después de la cirugía de extracción. Esta complicación apareció tanto en pacientes con tratamiento conservador previo como con extracción parcial del sistema y no dependió de la forma de presentación de la complicación de la bolsa, es decir, aunque en 5 de ellos había discontinuidad de la piel, el hallazgo inicial en uno de ellos fue una preextrusión, con piel íntegra. Hay que añadir, además, la muerte precoz de un paciente de 81 años, con mucha comorbilidad, que tras un tratamiento conservador de una extrusión falleció al poco tiempo por una sepsis de origen no filiado.

A la vista de los hallazgos, el manejo conservador o la extracción solo parcial del dispositivo tras una complicación aparentemente local de la bolsa del generador presentó, en nuestro estudio, un riesgo alto de endocarditis y mortalidad. Además, encontrar una complicación con la piel íntegra, en este caso una preextrusión, no parece indicar un mejor pronóstico o una probabilidad de infección menor. Queda la duda de la existencia de endocarditis sobre las sondas desde el diagnóstico de la complicación local y si se pudo haber realizado un diagnóstico más precoz. Existen diversas series publicadas de pacientes diagnosticados de endocarditis que describen como signo acompañante una infección de la bolsa del generador hasta en el 50% de ellos⁹. Por tanto, bien sea porque la manipulación de una complicación local pueda derivar en endocarditis, bien porque la misma complicación no sea más que un signo de una endocarditis ya subyacente, la extracción

completa desde el inicio parece la opción más razonable.

Siguiendo esta línea, en 2009 se publicó un nuevo consenso de expertos que indica como clase I la extracción completa del sistema en las extrusiones y preextrusiones aunque no haya evidencia clínica de infección de la porción endovascular².

Por último, aunque representados por pocos individuos, encontramos 2 grupos de pacientes con una evolución característica: 1) el nódulo inflamatorio en piel, cuyo tratamiento conservador no se relacionó con endocarditis aunque sí mostró una alta tasa de recidiva en un período de tiempo muy corto. El 85.7% de los pacientes fueron reintervenidos de la misma lesión al menos en una ocasión y requirieron un número alto de reintervenciones conservadoras^{2,4} hasta acabar en la extracción completa en el 71.4% de los pacientes; 2) el hematoma con indicación de intervención, cuyo tratamiento conservador, siempre que se realice en condiciones de asepsia, manteniendo piel cerrada posteriormente y de forma precoz presentaba buena evolución.

La principal limitación de este estudio es su carácter retrospectivo y el manejo no protocolizado de los pacientes; sin embargo, refleja la práctica clínica diaria en la vida real durante el período estudiado y en pacientes consecutivos no seleccionados, por lo que puede ser representativo de lo que ocurre en nuestro entorno.

Conclusiones

Las complicaciones de la bolsa del generador, tanto con la piel íntegra como con la piel abierta, tratadas de forma conservadora o con extracción solo parcial del sistema se asocian a una alta tasa de reintervenciones, a la necesidad de extracción completa final del sistema durante el seguimiento y a evolución a endocarditis, con la mortalidad que conlleva. Todo ello indica que se debería intentar una extracción completa como primera intención.

Conflicto de intereses

Los autores declaran no tener ningún conflicto de intereses.

Bibliografía

1. Love CJ, Wilkoff BL, Byrd CL, et al. Recommendations for extraction of chronically implanted transvenous pacing and defibrillator leads: Indications, facilities, training. *North American Society of pacing and Electrophysiology Lead Extraction Conference Faculty. Pacing Clin Electrophysiol.* 2000;23:544-641.
2. Wilkoff B, Love C, Byrd C, et al. Transvenous lead extraction: Heart Rhythm Society Expert Consensus on Facilities, Training, Indications, and Patient Management. *Heart Rhythm.* 2009;6:1085-104.
3. Klug D, Ballet F, Lacroix D, et al. Local symptoms at the site of pacemaker implantation indicate latent systemic infection. *Heart.* 2004;90:882-6.
4. Baddour LM, Epstein AE, Erickson CC, et al. Update on cardiovascular implantable electronic device infections and their management. *Circulation.* 2010;121:458-77.
5. Centella T, Oliva E, García-Andrade I, et al. Extracción de electrodos de marcapasos y desfibrilador mediante técnicas percutáneas. *Rev Esp Cardiol.* 2007;60:607-15.

6. Sohail MR, Uslan DZ, Khan AH, et al. Management and outcome of permanent pacemaker and implantable cardioverter-defibrillator infections. *J Am Coll Cardiol.* 2007;49:1851–9.
7. Silvestre J, Aguado J, García J. Infecciones en el sistema de marcapasos. Extracción de electrodos. Estimulación permanente por vía femoral. *Rev Esp Cardiol.* 2007;7 Supl:145G–56G.
8. Garcia-Rinaldi R, Revuelta JM, Bonnington L, et al. The exposed cardiac pacemaker. Treatment by subfascial pocket relocation. *J Thorac Cardiovasc Surg.* 1985;89:136–41.
9. Klug D, Lacroix D, Savoye C, et al. Systemic infection related to endocarditis on pacemaker leads. *Circulation.* 1997;95:2098–107.