



COMUNICACIÓN BREVE

Oclusión percutánea de la vena vertical con un *Amplatzer® Vascular Plug*. Informe de un caso

Luis Carvajal-Kalil^{a,*}, Margarita Zapata-Sánchez^b, Mónica Guzmán-Bustamante^b, Miguel Ruz-Montes^b, Juan Donado-Perna^b, Rafael Lince-Varela^b y Luis Díaz-Medina^b

^a Escuela de Ciencias de la Salud, Universidad Pontificia Bolivariana, Medellín, Colombia

^b Servicio de Cardiología Pediátrica, Clínica Cardiovascular Congregación Mariana, Medellín, Colombia

Recibido el 10 de diciembre de 2011; aceptado el 9 de enero de 2013

PALABRAS CLAVE

Vena vertical;
Embolización
endovascular;
Tapón vascular;
Amplatzer® Vascular Plug;
Colombia

KEYWORDS

Vertical vein;
Endovascular
embolization;
Amplatzer® Vascular Plug;
Colombia

Resumen El uso del *Amplatzer® Vascular Plug* (St. Jude Medical-Minnesota, EE. UU.) se ha diversificado y ha sido descrito con éxito en diferentes escenarios clínicos.

Se describe otra aplicación para este dispositivo, presentando el caso de una paciente con antecedente de corrección de conexión anómala total de venas pulmonares a quien se le realizó oclusión de una vena vertical permeable con un *Amplatzer® Vascular Plug*.

© 2011 Instituto Nacional de Cardiología Ignacio Chávez. Publicado por Masson Doyma México S.A. Todos los derechos reservados.

Endovascular occlusion of the vertical vein with an *Amplatzer® Vascular Plug*. Case report

Abstract The use of the *Amplatzer® Vascular Plug* has diversified and has been described successfully in different clinical settings.

We describe another application for this device, presenting the case of a patient with a history of correction of total anomalous connection of pulmonary veins, who underwent occlusion of the unligated vertical vein with the *Amplatzer® Vascular Plug*.

© 2011 Instituto Nacional de Cardiología Ignacio Chávez. Published by Masson Doyma México S.A. All rights reserved.

Introducción

La decisión de ligar la vena vertical durante la corrección quirúrgica de una conexión anómala total de venas pulmonares (CATVP) sigue siendo motivo de controversia^{1,2}. Según los hallazgos ecocardiográficos durante el seguimiento clínico de aquellos pacientes a quienes se les deja permeable

* Autor para correspondencia.

Correo electrónico: lfkaliil@gmail.com (L. Carvajal-Kalil).

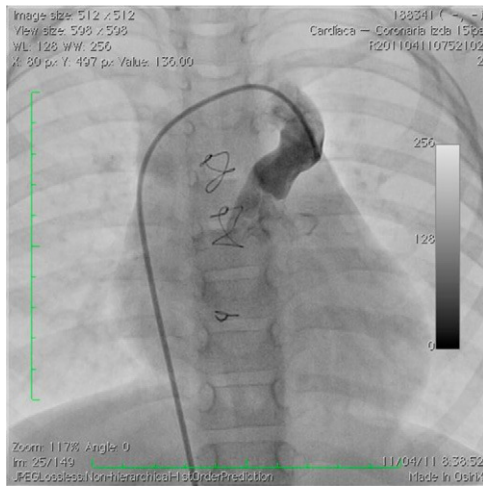


Figura 1 Inyección del medio de contraste en la vena vertical con un catéter multipropósito.

la vena vertical, se tomará la decisión de si es necesario o no excluir dicho vaso. En caso de requerirlo, este procedimiento puede llevarse a cabo por cirugía o por vía percutánea. El procedimiento puede realizarse utilizando una variedad de dispositivos.

En el caso particular de la vena vertical permeable, existen pocos informes de casos de oclusión por vía endovascular y nosotros describimos el uso del *Amplatzer® Vascular Plug (AVP)* para ocluir la vena vertical.

Informe de caso

Niña de 2 años de edad con antecedente de corrección quirúrgica a los 30 días de vida de una CATVP supracarδιάca obstructiva, a quien le dejaron permeable la vena vertical. Durante el seguimiento ambulatorio con controles ecocardiográficos, se evidencia sobrecarga de volumen debido al cortocircuito de izquierda a derecha, con $Q_p:Q_s$ 2.1 y dilatación de cavidades derechas (diámetro diastólico del ventrículo derecho de 27 mm-índice Z3.29), por lo que se decide realizar oclusión de la vena vertical por vía endovascular.

Se realizó cateterismo bajo anestesia general, en donde se evidenció la vena vertical con una medida en su porción superior de 12 mm, en su porción más estrecha de 9 mm y en su porción distal de 10 mm (fig. 1).

Se realizó el procedimiento avanzando una guía Amplatzer extra stiff (Cook Medical, EE. UU.) a través de la vena cava inferior, aurícula derecha, vena cava superior, vena braquicefálica, vena vertical, aurícula izquierda y vena pulmonar superior izquierda. Se hizo oclusión con balón a nivel de la vena vertical y se realizó una inyección selectiva en la rama izquierda de la arteria pulmonar, observando en la levofase un adecuado retorno de las venas pulmonares a la aurícula izquierda (fig. 2A y B). Sobre la guía se avanzó un sistema de liberación de Amplatzer® 8F y a través de este se depositó un AVP de 16 mm en la vena vertical para su oclusión. Durante el procedimiento se administraron 50 U/kg de heparina.

En la angiografía de control se observó oclusión total de la vena vertical, sin obstrucción de la vena braquicefálica

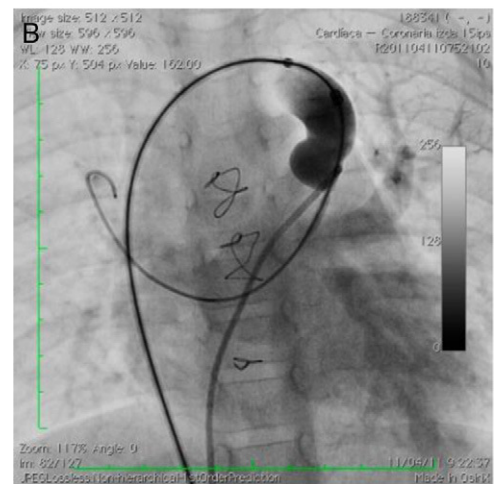
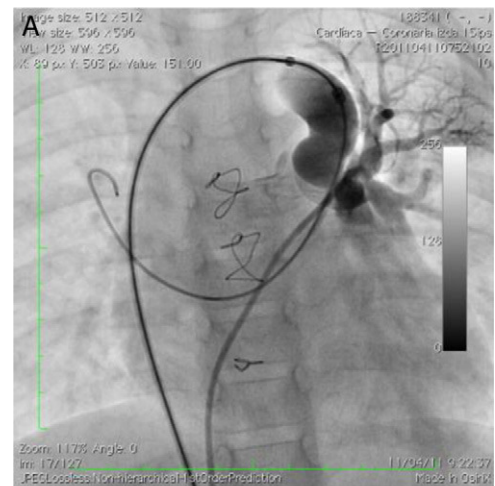


Figura 2 A) Inyección selectiva del medio de contraste en la rama izquierda de la arteria pulmonar. B) Se observa en la levofase el retorno venoso a la aurícula izquierda.

(fig. 3). La paciente no presentó complicaciones y fue dada de alta 24h después de realizar el procedimiento.

Durante el seguimiento ecocardiográfico en los 6 meses siguientes no se evidenció fuga residual, ni dilatación de cavidades derechas (diámetro diastólico del ventrículo derecho 15 mm-índice Z 0,48). La paciente estaba asintomática.

Discusión

Los cirujanos cardiovasculares generalmente prefieren ligar la vena vertical durante la corrección de una CATVP, buscando evitar los potenciales efectos adversos de un cortocircuito residual de izquierda a derecha, pero aun hay controversia con respecto al probable beneficio que puede traer consigo dejar la vena vertical permeable en aquellos pacientes con poca distensibilidad de la aurícula y ventrículo izquierdos^{1,2}, ya que este vaso podría servir como descompresión temporal del sistema venoso pulmonar para evitar comprometer el gasto cardíaco en el postoperatorio inmediato². Es por esto que en algunos centros se decide dejar la vena vertical permeable según las características anatómicas y hemodinámicas encontradas durante la

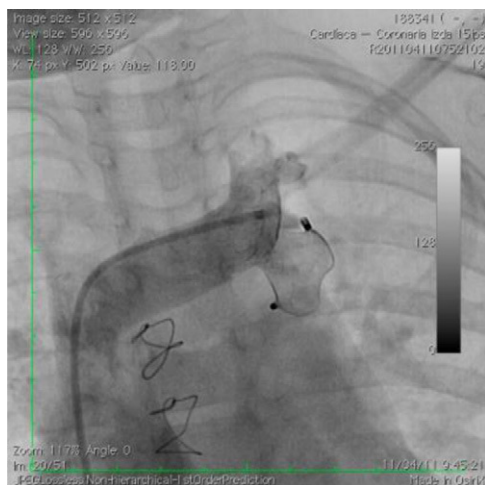

Figura 3 Oclusión total de la vena vertical con el AVP sin observar obstrucción al flujo en la vena braquicefálica.

corrección quirúrgica de los pacientes con CATVP². Algunos autores recomiendan el uso en el postoperatorio de una ligadura ajustable a nivel de la vena vertical en aquellos pacientes con CATVP supracardiaca, que permite regular el flujo a través del vaso, dependiendo de la condición clínica del paciente, hasta que la vasoreactividad pulmonar desaparece². Sin embargo, existen pocos informes con esta técnica.

Durante el seguimiento de aquellos pacientes a quienes se les dejó permeable la vena vertical se ha observado que, si bien puede producirse la oclusión espontánea del vaso, en la mayoría de los casos persiste permeable y se comporta como un cortocircuito de izquierda a derecha que puede generar sobrecarga de volumen y en ocasiones llevar a desarrollar signos y síntomas de fallo cardíaco^{2,3}. Por lo tanto, es necesario en estos casos, excluir la vena vertical y dependiendo del tamaño del vaso se tomará la decisión de realizar el procedimiento mediante cirugía o por vía endovascular.

Hoy en día se cuenta con una variedad de dispositivos y en la mayoría de los centros el cierre percutáneo es la primera opción. Cuando los vasos son pequeños, los coils son la primera opción ya que son fáciles de usar y baratos^{3,4}. Sin embargo, cuando los vasos son de mayor calibre, aunque estos dispositivos son una opción, tienen algunas desventajas como el tiempo del procedimiento, la necesidad de un mayor número de dispositivos, se incrementan los costos y se corre un riesgo más alto de embolización.

Desde el año 2004 a nivel mundial se encuentra disponible y aprobado para su uso el AVP. Se trata de un cilindro autoexpansible fabricado con una malla de nitinol, con tamaños que van de 4 a 16 mm, el cual se implanta con catéteres guía de 5-8 Fr y se libera con un cable dotado de rosca. Las ventajas que se le atribuyen a este dispositivo son la facilidad y seguridad en su uso y la variedad de diámetros, permitiendo su implantación en vasos de diverso calibre. Además el AVP puede ser removido con relativa facilidad si la posición o el tamaño del dispositivo no es el adecuado³. En el 2007 se lanzó al mercado mundial el Amplatzer® Vascular Plug II (AVP II), el cual fue diseñado buscando mejorar las propiedades oclusivas del dispositivo original. Contiene un tejido de nitinol más fino y denso, trenzado en 2 capas en los

dispositivos más pequeños y 3 capas en los dispositivos mayores de 10 mm. Está disponible en diámetros de 4 a 22 mm, con incrementos de 2 mm, con longitudes que van desde 6 a 18 mm y se liberan a través de catéteres guía de 4-7-Fr⁵.

Los fabricantes sugieren usar un dispositivo que sea de 30 a 50% más grande que el vaso a ocluir y nosotros seguimos esta recomendación.

El acceso vascular para la introducción y liberación del AVP puede variar dependiendo del vaso a ocluir. En la mayoría de los informes el acceso ha sido por vía femoral, sin embargo para el caso particular de la embolización de la vena vertical la vía a través de la vena yugular interna es una opción y podría ser más fácil y rápido. En el caso descrito, la decisión del acceso vía femoral se tomó por preferencia del grupo de hemodinámica, ya que por protocolo institucional se utiliza inicialmente esa vía y a través de la misma pudo realizarse el procedimiento con éxito sin requerir de otro acceso vascular.

El uso del AVP ha sido reportado por diversos autores, mostrando altas tasas de éxito en varios escenarios clínicos^{4,6}. Barbaros et al.⁴ informan oclusiones vasculares exitosas con el AVP en vasos ilíacos, testiculares, ramas de la arteria mamaria, malformaciones arteriovenosas pulmonares. En cuanto a embolizaciones vasculares relacionadas con cardiopatías congénitas, Hill et al.⁶ informaron sobre una serie de 52 pacientes en los que se utilizó el AVP, donde incluyen embolización de colaterales aortopulmonares y venovenosas, fístulas arteriovenosas y coronarias, conducto arterioso persistente, entre otras, obteniendo éxito en el 94% de los casos, con el uso de un solo dispositivo AVP. Girona et al.³ reportan una serie de 30 pacientes que fueron sometidos a oclusiones vasculares percutáneas, 20 de ellos con AVP, incluyendo fístulas arteriovenosas pulmonares y colaterales aortopulmonares, logrando una alta proporción de oclusión sin dificultades ni complicaciones significativas.

Hasta el momento hay poca información que muestre el uso del AVP II. Schwartz et al.⁵ informan de una serie de 50 pacientes y en la mitad de los casos se utilizó el AVP II para los procedimientos de oclusión vascular, con buenos resultados, sin diferencias significativas en los mismos cuando compararon con el AVP.

En el caso específico de la oclusión de la vena vertical por vía endovascular también existen pocos reportes con el uso de los dispositivos Amplatzer®. Narula et al.⁷ reportaron la oclusión de la vena vertical con un dispositivo Amplatzer® PDA (St. Jude Medical, EE. UU.) en un niño de 5 años con antecedente de corrección de CATVP supracardiaca con buenos resultados.

Solo se encontró un caso descrito por Hares et al.⁸ reportando la oclusión de la vena vertical con un AVP de 16 mm, en un paciente de 5 años de edad, con antecedente de CATVP supracardiaca obstructiva, que presentaba signos de fallo cardíaco debido al cortocircuito de izquierda a derecha generado por la vena vertical. No describen complicaciones en el procedimiento y obtuvieron una oclusión total del vaso luego de liberar el AVP.

Las desventajas atribuidas a los dispositivos AVP son las siguientes: 1) mayor costo cuando se compara con el uso de dispositivos en vasos pequeños; sin embargo, esta diferencia deja de ser significativa cuando se requiere el uso de múltiples dispositivos; 2) la necesidad de requerir catéteres de

5 Fr como mínimo (no se tiene esta desventaja con el AVP II); y 3) una cierta rigidez del sistema catéter-cable liberador, que en ocasiones dificulta su transporte y liberación^{3,4}.

Conclusión

El uso del AVP parece ser una buena opción en pacientes que requieren oclusión por vía endovascular de una vena vertical permeable. En términos generales, el AVP ha mostrado ser seguro, de fácil uso y con altas probabilidades de éxito.

Financiación

Ninguno.

Conflicto de intereses

Los autores declaran no tener conflictos de intereses.

Bibliografía

1. Kumar R, Dharmapuram A, Rao I, Gopalakrishnan V, Pillai V, Nazer Y, et al. The fate of the unligated vertical vein after surgical correction of total anomalous pulmonary venous connection in early infancy. *J Thorac Cardiovasc Surg.* 2001;122:615-7.
2. Chowdhury U, Subramaniam G, Joshi K, Varshney S, Kumar G, Singh R, et al. Rechanneling of total anomalous pulmonary venous connection with or without vertical vein ligation: results and guidelines for candidate selection. *J Thorac Cardiovasc Surg.* 2007;133:1286-94.
3. Girona J, Martí G, Betrián P, Gran F, Casaldaliga J. Embolización percutánea de fístulas vasculares con el tapón vascular de Amplatzer o coils. *Rev Esp Cardiol.* 2009;62:765-73.
4. Barbaros C, Peynircioğlu B, Canyığıt M, Akpınar E, Geyik S, Türkmen C. Peripheral vascular applications of the *Amplatzer® Vascular Plug*. *Diagn Interv Radiol.* 2008;14:35-9.
5. Schwartz M, Glatz A, Rome J, Gillespie M. The *Amplatzer Vascular Plug* and *Amplatzer Vascular Plug II* for vascular occlusion procedures in 50 patients with congenital cardiovascular disease. *Catheter Cardiovasc Interv.* 2010;76:411-7.
6. Hill S, Hijazi S, Hellenbrand W, Cheatham J. Evaluation of the *AMPLATZER vascular plug* for embolization of peripheral vascular malformations associated with congenital heart disease. *Catheter Cardiovasc Interv.* 2006;67:113-9.
7. Narula N, Wilson N, Kumar S. Transcatheter closure of persistent unligated vertical vein after TAPVC surgery using the Amplatzer PDA device. *Catheter Cardiovasc Interv.* 2007;70:117-9.
8. Hares D, Tometzki A, Martin R. Use of the Amplatzer vascular occluder to occlude large venous vessels in adults and children with congenital heart disease: a case series. *Catheter Cardiovasc Interv.* 2007;69:33-9.