

## REVISIÓN

# Síndrome de Eagle. Presentación de un caso en la consulta de atención primaria



J.J. Aguaviva Bascuñana

*Medicina Familiar y Comunitaria, Centro de Salud Albalate de Cinca, Albalate de Cinca, Huesca, España*

Recibido el 3 de marzo de 2019; aceptado el 2 de abril de 2019

Disponible en Internet el 7 de mayo de 2019

### PALABRAS CLAVE

Síndrome de Eagle;  
Neuralgia occipital;  
CBCT

**Resumen** El síndrome de Eagle es una entidad nosológica infrecuente, descrita en 1937 por W. Eagle, secundaria a la elongación de la apófisis estiloides y/o a la calcificación del ligamento estilohioideo. Aunque en la mayoría de las ocasiones cursa asintomática, la presión que ejerce esta estructura alterada desde el punto de vista anatómico contra zonas vecinas puede desencadenar una gran variedad de síntomas. Genera un error diagnóstico frecuente que motiva múltiples interconsultas a distintos profesionales, por lo que el profesional debe tenerlo en cuenta en los casos de dolor en la región maxilofacial sin una etiología clara.

Presentamos el caso de una paciente de 63 años de edad en que la sintomatología única era una neuralgia occipital invalidante, con visitas a numerosos facultativos. La tomografía computarizada en haz de cono 3D (CBCT) confirmó la sospecha clínica. Como tratamiento se realizó la resección parcial de ambas apófisis estiloides.

© 2019 Sociedad Española de Médicos de Atención Primaria (SEMERGEN). Publicado por Elsevier España, S.L.U. Todos los derechos reservados.

### KEYWORDS

Eagle's syndrome;  
Occipital neuralgia;  
CBCT

### Eagle's syndrome: Presentation of a case in the Primary Care clinic

**Abstract** Eagle's syndrome is rare condition described in 1937 by W. Eagle, and is secondary to the elongation of the styloid process and/or calcification of the stylohyoid ligament. Although it occurs asymptotically in the majority of cases, the pressure exerted by this alternative structure from an anatomical point of view against the neighbouring areas can trigger a great variety of symptoms. It is often wrongly diagnosed, leading to multiple interconsultations with different professionals. This means that the professional must take it into account in those cases of pain in the maxillofacial region without any clear aetiology.

Correo electrónico: [jjaguaviva@gmail.com](mailto:jjaguaviva@gmail.com)

<https://doi.org/10.1016/j.semerg.2019.04.001>

1138-3593/© 2019 Sociedad Española de Médicos de Atención Primaria (SEMERGEN). Publicado por Elsevier España, S.L.U. Todos los derechos reservados.

The case is presented of a 63 year-old patient in whom the only symptom was an invalidating occipital neuralgia, with visits to numerous physicians. A 3-dimension cone beam computed tomography (CBCT) confirmed the clinical suspicion. The treatment consisted of partial resection of both styloid processes.

© 2019 Sociedad Española de Médicos de Atención Primaria (SEMERGEN). Published by Elsevier España, S.L.U. All rights reserved.

## Introducción

El síndrome de Eagle, descrito por primera vez en 1937 por el propio Eagle, obedece a una elongación de las apófisis estiloides con la consecuente compresión de estructuras vecinas. Aunque aproximadamente el 4% de la población posee este elongamiento estiloideo, únicamente entre el 4 y el 10,3% de estos pacientes van a referir sintomatología relacionada con este síndrome<sup>1,2</sup>. Los estudios poblacionales indican que es más frecuente en mujeres de entre 60 a 79 años<sup>3</sup>.

La importancia de conocer esta patología radica en que, por su desconocimiento (baja incidencia), suele conducir a un error diagnóstico frecuente que se traduce en múltiples consultas a neurólogos, odontólogos, unidades del dolor y cirujanos maxilofaciales y/o psiquiatras. Por ello, debe tenerse en consideración en el diagnóstico diferencial de algunas cervicalgias y en los casos de neuralgia del glossofaríngeo<sup>2,4</sup>.

Se han propuesto diferentes teorías fisiopatológicas para explicar la sintomatología álgica, como la compresión de los pares craneales V, VII, IX, X y XII, la irritación de la mucosa faríngea y fibrosis posterior del lecho amigdalino, la tracción de vasos sanguíneos del espacio parafaríngeo, la irritación de la inervación simpática por compresión externa o los cambios degenerativos o inflamatorios del ligamento estilohioideo<sup>1,5</sup>.

El diagnóstico, por tanto, requiere un alto índice de sospecha, basado fundamentalmente en la anamnesis y el examen físico<sup>6</sup>. Pueden orientar hacia este síndrome un dolor cervicofacial atípico, unilateral o bilateral, la ausencia de respuesta al tratamiento analgésico correspondiente, la palpación de la apófisis en la fosa tonsilar y otros datos, como el alivio del dolor tras la infiltración de anestésicos locales y un dolor faríngeo persistente exacerbado por rotaciones de cuello, apertura bucal o la propia deglución<sup>5,6</sup>.

El diagnóstico diferencial incluye otras patologías que se manifiestan por dolor orofacial atípico, como la neuralgia del trigémino, la neuralgia de Arnold refractaria, el dolor facial atípico, el dolor de características miofasciales o una disfunción de la articulación temporomandibular<sup>6-8</sup>.

La confirmación diagnóstica lógicamente pasa por la detección radiológica de la elongación de la apófisis estiloides, que se considera normal en 20-25 mm, si bien se describe una variación entre los 1,53 y los 4,77 mm

aproximadamente; existe cierta unanimidad en considerarla como responsable del síndrome a partir de una longitud superior a los 30 mm<sup>9</sup>.

La radiografía de columna cervical y de cráneo, la ortopantomografía y la tomografía computarizada (TAC) pueden ser útiles en este sentido desde la consulta de atención primaria, si bien es el desarrollo de la tomografía en tres dimensiones (3D) y la introducción del haz de cono (*cone beam computed tomography* [CBCT]) lo que ha hecho posible una mejor descripción de la anatomía de las estructuras adyacentes<sup>10</sup>. La CBCT es capaz de aportar una resolución sub-milimétrica en imágenes de alta calidad diagnóstica, con tiempos de escaneo cortos (10-70 s) y dosis de radiación 15 veces inferiores que las necesarias para los escaneos de TAC convencional<sup>11</sup>. Además, proporciona una imagen tridimensional fiable de la relación espacial entre los dientes y la cara y sus estructuras anatómicas circundantes, permitiendo una evaluación adecuada de los tejidos<sup>12</sup>.

El tratamiento dependerá de la intensidad de los síntomas. En caso de dolor leve o moderado se recomienda tratamiento con analgésicos habituales o manejo en las unidades del dolor. La cirugía se suele reservar para los casos que cursan con dolor intenso o refractario a la farmacología. El tratamiento quirúrgico puede realizarse por un abordaje transoral o cervical<sup>1,4</sup>.

## Material y métodos: caso clínico

Se presenta el caso de una paciente de 63 años, sin antecedentes patológicos de importancia a excepción de discartropatía degenerativa crónica cervical y herniación discal L5-S1, sin afectación foraminal, con una historia de larga evolución de dolor cervico-occipital y en la que los estudios con TAC con reconstrucción 3D demostraron un alargamiento de ambas apófisis estiloides.

En seguimiento desde hace unos 2 años en consultas externas de ORL, neurología y unidad del dolor (hasta tres centros diferentes) por cuadro de cefalea opresiva holocraneal de moderada intensidad, de frecuencia diaria, muy invalidante y con paroxismos de dolor tipo «quemazón/latigazo» en la región occipital, que se etiquetó como cefalea tensional crónica. Se habían prescrito múltiples tratamientos (diclofenaco, etoricoxib, prednisona, lidocaína tópica 5%, pregabalina, gabapentina, carbamazepina, amitriptilina, topiramato), férulas de descarga, fisioterapia y 4 infiltraciones en unidades del dolor para el

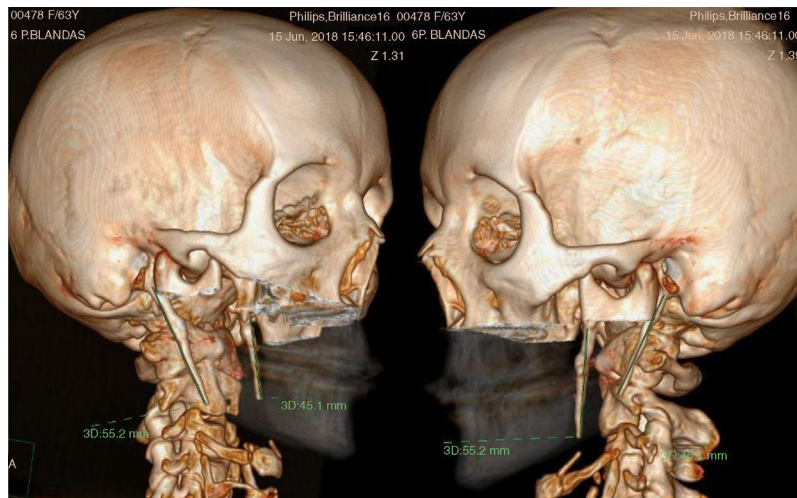


Figura 1 CBCT-3D. Apófisis estiloides elongadas.

cuadro neurálgico occipital (procedimiento sencillo e infrautilizado, sumamente eficaz, que logra evitar o reducir el uso crónico de fármacos por vía oral, no genera efectos adversos graves durante ni tras el procedimiento y, comparado con la farmacoterapia crónica, resulta de bajo costo)<sup>13</sup>. Con todos ellos tuvo una mala respuesta. No había referido episodios de disfonía, ni sensación de ardor o parestesias en hemicara ni dolor retroocular.

La nasofibrolaringoscopia y la telefaringoscopia realizadas no revelaban datos de interés.

En la consulta de atención primaria el examen físico mostraba amígdalas hipertróficas con una úvula elongada sin contacto con la base de la lengua. La paciente presentaba dolor irradiado a la región occipital, que se incrementaba en intensidad con los movimientos de rotación del cuello a ambos lados y con la palpación del punto de Arnold. Se revisó el historial de la paciente y se decidió completar el estudio con una ortopantomografía, radiografía simple de cráneo y de columna cervical y una TAC. La primera no mostró hallazgos de interés, mientras que la radiografía simple de columna cervical mostraba unas apófisis estiloides sospechosamente elongadas, hallazgo que se confirmó con la tomografía.

Remitida a consulta de ORL especializada en estos casos, se solicitó TAC más reconstrucción 3D de cráneo y cuello. Se realizó reconstrucción MPR sagital y coronal, VR, 3D. El único hallazgo de interés para el motivo de consulta fue una apófisis estiloides de 4,5 y 5,5 cm, respectivamente, por lo que en el contexto clínico e historial evolutivo de la paciente se estableció el diagnóstico de síndrome de Eagle bilateral (figs. 1 y 2). Ante el fracaso terapéutico previo de larga duración, la intensidad del cuadro y los hallazgos en las pruebas diagnósticas de imagen, se decidió abordaje quirúrgico a nivel cervical lateral, bilateral y bajo anestesia general, para resección parcial de ambas apófisis.

La evolución a los 3 meses ha sido satisfactoria, con desaparición del dolor y abandono progresivo de la medicación, pudiendo plantearse ya la incorporación laboral.

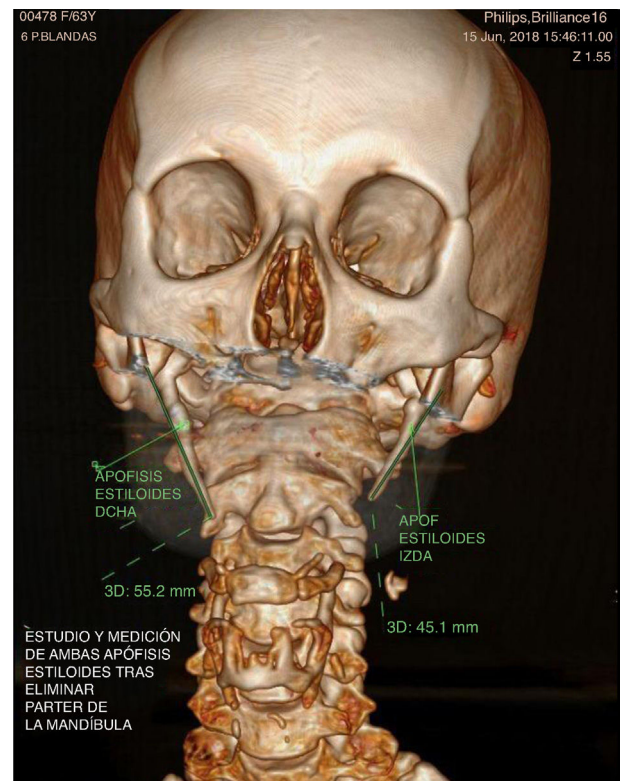


Figura 2 CBCT-3D. Apófisis estiloides elongadas.

## Discusión

El síndrome de Eagle es generalmente asintomático y representa un hallazgo casual en un examen radiográfico de rutina. En pocos pacientes que tienen el ligamento estilohioideo parcial o completamente calcificado, así como una elongación anormal de la apófisis estiloides, se pueden observar síndromes de neuralgia facial atípica.

Eagle describió dos presentaciones clínicas. En primer lugar presentó una forma clásica en la que los síntomas cardinales eran la odinofagia, la disfagia y la sensación de cuerpo extraño faríngeo, cuya aparición se producía casi inmediatamente tras una tonsilectomía. En este caso la sintomatología se presenta debido a la irritación de estructuras vecinas, secundaria a la calcificación del proceso estilohioideo; en segundo lugar describió el síndrome de la arteria carótida, en el cual puede o no existir el antecedente de tonsilectomía, y las molestias obedecen a una compresión de la arteria carótida interna o externa, lo que desencadena un dolor de localización parietal y periorbitaria, generando incluso mareos, amaurosis fugax, cervicalgia y cuadro sincopal con los movimientos rotatorios de la cabeza<sup>5</sup>.

El estudio radiológico realizado desde la consulta de atención primaria abarca la radiografía simple de columna cervical y de cráneo, que ya puede mostrar unas apófisis estiloides elongadas, la ortopantomografía y la TAC, que pueden ser de utilidad en su caso para confirmar el hallazgo<sup>2,4</sup>.

En el caso expuesto, la sintomatología relatada en principio no llevó a pensar en el síndrome, pero al revisar el estudio de imagen y correlacionarlo con la sintomatología y el historial clínico que presentaba la paciente se pudo establecer el diagnóstico. La revisión de la literatura confirmó la coincidencia del cuadro presentado con los expuestos en la misma. En cuanto a la posible etiología, en este caso deberíamos atribuirlo a una variación anatómica, pues no existe historia de trauma ni de cirugía previa.

En el diagnóstico diferencial se deben considerar los síndromes álgicos más comunes que pueden ser confundidos con el dolor odontogénico: tenopatía temporal, síndrome de Ernest (inflamación del ligamento estilomandibular) y la neuralgia trigeminal atípica. También se deben incluir neuralgias glosofaríngeas y trigeminal, artritis temporal, dolor miofascial, dolor secundario a terceros molares impactados, artritis cervical, tumores, síndrome de la arteria carótida interna y trastornos temporomandibulares.

## Conclusiones

Ya que el síndrome de Eagle es una patología infrecuente, conviene recalcar la importancia de contemplar un diagnóstico diferencial que englobe fundamentalmente las patologías que causan dolor cervicofacial.

Por otra parte, tampoco deben obviarse las diferentes variantes clínicas de la patología, ya que estas se pueden manifestar simultáneamente en un mismo paciente.

La exhaustiva anamnesis y el abordaje multidisciplinar son fundamentales para establecer un correcto diagnóstico. A nivel de diagnóstico por la imagen, y desde la consulta de atención primaria, la radiografía de columna

cervical y de cráneo, la radiografía panorámica (ortopantomografía) y la TAC pueden ser útiles en este sentido. La CBCT con reconstrucción 3D muestra con precisión la elongación de la apófisis estiloides y las estructuras adyacentes, constituyendo una herramienta de gran valor para planificar el potencial tratamiento quirúrgico.

## Financiación

El artículo no se ha financiado por fuentes externas.

## Conflicto de intereses

No existe conflicto de intereses.

## Bibliografía

- Rodríguez-Nagore FJ, Rodríguez-Clorio J. Síndrome de apófisis estiloides larga. *An Orl Mex.* 2017;62:81-8.
- Gelabert-González M, García-Allut A. Síndrome de Eagle. Una causa poco frecuente de cervicalgia. *Neurocirugía.* 2008;19:254-6.
- González-García N, García-Azorín D, Porta-Etessam J. Síndrome de Eagle hacia la delimitación clínica. *Neurología.* 2017; <http://dx.doi.org/10.1016/j.nrl.2018.03.007>.
- Mareque Bueno J, Hernández Alfaro F, Biosca de Tejada MJ, Biosca de Tejada MJ, Coll Anglada M. Abordaje intraoral en el síndrome de Eagle. Presentación de un caso clínico. *Rev Esp Cir Oral Maxilofac.* 2011;33:157-61.
- Nazar R, Naser A, Fullá J, Zamorano A, Althausen M. Síndrome de Eagle en otorrinolaringología. *Rev Hosp Clin Univ Chile.* 2008;19:156-61.
- Marisio G, Santamaría A, Alzérreca J. Síndrome de Eagle. Revisión de la literatura. *Rev Otorrinolaringol Cir Cabeza Cuello.* 2016;76:121-6.
- Blackett M, Ferraro D, Stephens J. Trigeminal neuralgia post-styloidectomy in Eagle syndrome: A case report. *J Med Case Rep.* 2012;6:23-33.
- Okeson JP. Dolores de la articulación temporomandibular. En: *Dolor Orofacial según Bell.* 6.ª ed; 2008.
- Balbuena L Jr, Hayes D, Ramírez SG, Johnson R. Eagle's syndrome (elongated styloid process). *South Med J.* 1997;90:331-4.
- Savranlar A, Uzun L, Uğur MB, Ozer T. Three-dimensional CT of Eagle's syndrome. *Diagn Interv Radiol.* 2005;11:206-9.
- Finlayson AF, Epifanio R. La tomografía computerizada de haz cónico. *Ustasalud.* 2008;7:125-31.
- Bravo F, Navarrete A, Niño A, Rodríguez E, Ardila CM, Guzmán CL. Evaluación tridimensional de la vía aérea mediante tomografía computarizada de haz de cono. *Rev. AMC.* 2012;16:273-81.
- Gaye Saavedra GA. Neuralgia occipital. Tratamiento con infiltración anestésica. *Neurol Arg.* 2013;5:34-6.