

CARTAS CLÍNICAS

Encefalopatía tras neumonía por *Legionella pneumophila*



Encephalopathy after *Legionella pneumophila* pneumonia

Legionella pneumophila es un bacilo gramnegativo intracelular y aeróbico, que se transmite por el aerosol producido en ciertos sistemas de conducción de agua, tanques de agua caliente, torres de refrigeración, condensadores evaporativos de grandes sistemas de aire acondicionado y en los remolinos de agua de los balnearios. Su infección básicamente afecta al tracto respiratorio; se denomina legionelosis y puede dar lugar a dos formas clínicas: fiebre de Pontiac (más leve y que se comporta como un cuadro gripal banal) y la enfermedad de los legionarios o neumonía por legionela (más grave y que cursa como una neumonía atípica)¹. La prevalencia de este microorganismo como agente de neumonía en España es del 2-10%, siendo más frecuente en pacientes sin comorbilidad y a nivel comunitario respecto a intrahospitalario^{2,3}. La neumonía adquirida en la comunidad por *L. pneumophila* cursa con poca clínica respiratoria, pero con signos de infección grave, diarreas, artromialgias, hiponatremia, hipofosfatemia, hematuria y síntomas neurológicos². Las manifestaciones neurológicas ocurren prácticamente en el 40-50% de los casos^{4,5}, siendo frecuentes mientras se cursa el proceso neumónico y raras después de haberlo solucionado⁶. La encefalopatía tras una neumonía adquirida de la comunidad por *L. pneumophila* es una rara complicación, que a continuación describimos.

Varón de 57 años de edad, fumador de 15 cigarrillos/día, sin hábito enólico ni otras drogodependencias. Como único antecedente patológico de interés presenta trastorno obsesivo-compulsivo en tratamiento con sertralina 100 mg/24 h. Acude a nuestra consulta por fiebre alta (40 °C), escalofríos y artromialgias de 3 días de evolución, que no mejoran con paracetamol 1 g/6 h. En la exploración física destacan: afectación del estado general, presión arterial de 97/63 mmHg, frecuencia cardíaca de 90 pulsaciones/min, frecuencia respiratoria de 20 respiraciones/min, saturación de O₂ del 94%, temperatura de 39,2 °C, auscultación cardiopulmonar normal, exploración abdominal anodina —salvo leve molestia a la puño-percusión lumbar izquierda— y exploración neurológica sin signos meníngeos ni focalidades. Se deriva a urgencias del hospital de referencia para valoración etiológica del cuadro clínico dada la afectación del estado general, la baja saturación de O₂ y la no mejoría de la fiebre con antitérmicos. En la analítica se aprecia: leucocitos, 15,44 × 10⁹/L (91% neutrófilos y 3%

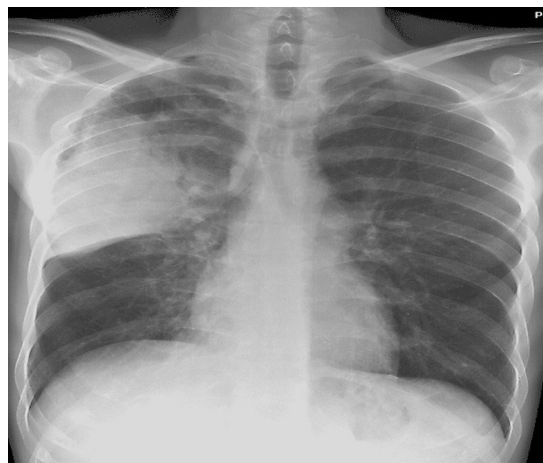


Figura 1 Proyección posteroanterior de radiografía de tórax, donde se aprecia condensación en el lóbulo superior derecho.

linfocitos); velocidad de sedimentación globular, 96 mm/h; proteína C reactiva, 382 mg/L; procalcitonina, 2 ng/mL; tasa de protrombina, 58%; INR, 1,36; tiempo de tromboplastina parcial activada, 34 s; fibrinógeno, 6,35 mg/L; siendo el sedimento urinario normal. La antigenuria de neumococo es negativa, pero la de legionela es positiva. El electrocardiograma y la ecografía reno-vésico-prostática resultan normales. La radiografía de tórax muestra condensación en el lóbulo superior derecho (fig. 1). Se cursan hemo, copro y urinocultivos, cultivo de esputo incluyendo bacilo de Koch y serologías (virus hepatitis A, B y C, VIH, lúes, citomegalovirus, virus Epstein-Barr, fiebre tifoidea, *Campylobacter*, herpesvirus, neumococo, micoplasma y legionela), que son inicialmente negativas 2 semanas después producirse seroconversión para *L. pneumophila* serogrupo 1. Durante su estancia en urgencias inicia *distress* respiratorio e hipotensión arterial severa, ingresando en unidad de cuidados intensivos (UCI) con cobertura antibiótica a base de levofloxacino y claritromicina intravenosos, monitorización hemodinámica y respiratoria, intubación orotraqueal y ventilación mecánica y nutrición parenteral periférica. En UCI se hace una radiografía de tórax con portátil apreciándose afectación pulmonar con derrame pleural derecho total (fig. 2). Tras buena evolución clínica, a los 7 días se procede a la extubación y se ingresa en planta de medicina interna para control y seguimiento del paciente quien, tras 5 días, permanece asintomático y con radiografía de tórax de control normal.

A los 2 meses, inicia cuadro de amnesia progresiva, afectación de la capacidad de cálculo y lenguaje, dificultades

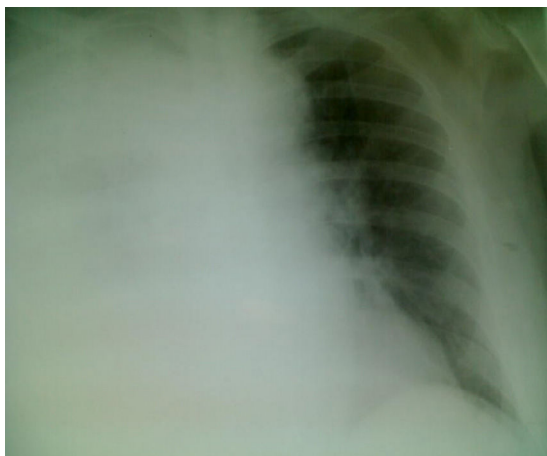

Figura 2 Proyección posteroanterior de radiografía de tórax con portátil, donde se aprecia afectación pulmonar con derrame pleural derecho total.

gramaticales en la escritura y desorientación espacial ocasional. La exploración física, incluyendo la neurológica, y la analítica son normales. Las pruebas de imagen craneales (tomografía axial computarizada y resonancia magnética nuclear) son normales. El electroencefalograma es normal. Se realiza punción lumbar y el líquido cefalorraquídeo resulta normal, incluyendo tinción de Gram, VDRL, reacción en cadena de la polimerasa para herpesvirus, citomegalovirus y virus de Epstein-Barr, y cultivos para *Mycobacterium tuberculosis*, listeria, neumococo, micoplasma y legionela. Dada la negatividad de todas las exploraciones y el antecedente reciente neumónico se diagnostica encefalopatía tras neumonía por *L. pneumophila*, prescribiéndose tratamiento psicológico estimulador. En la actualidad, el paciente sigue con afectación amnésica (que se ha estancado) y leve dificultad para la atención, habiendo mejorado la capacidad de cálculo, habla bien, escribe aceptablemente y han desaparecido los episodios de desorientación espacial.

No es infrecuente la clínica neurológica en los pacientes con infección respiratoria por *L. pneumophila*, sobre todo mientras se está cursando el cuadro respiratorio^{4,5}, aunque sí que son raras estas manifestaciones semanas después de solucionarse el proceso pulmonar⁶.

Se han descrito diversas lesiones neurológicas focales mientras se presenta la enfermedad pulmonar, entre ellas: imágenes hiperintensas en la resonancia magnética nuclear a nivel del rodete del cuerpo calloso⁷ y signos de hipoperfusión en el cerebelo y lóbulo frontal en la tomografía computarizada por emisión de fotón único⁸, que suelen ser reversibles y tener una buena evolución. Por otro lado, episodios de encefalitis o encefalopatía durante estas infecciones respiratorias también se han reportado, cursando con confusión, psicosis, disartria, alteraciones cerebelosas, convulsiones y coma, presentando una evolución favorable con la resolución del proceso neumónico. En ocasiones, la clínica neurológica focal o la encefalopatía difusa precede a los síntomas respiratorios y confiere peor pronóstico a la infección pulmonar⁹.

La encefalopatía tras la resolución neumónica es una complicación poco frecuente y que puede producirse hasta 17 meses después de la infección por *L. pneumophila*. Las exploraciones complementarias suelen ser negativas, hecho

que dificulta el diagnóstico, basado en el antecedente de la infección respiratoria y la temporalidad (lo más frecuente es que se produzca antes del mes de resolución del cuadro pulmonar)⁶. A pesar de que la evolución de la encefalopatía suele ser favorable y se resuelve sin déficits o con pequeñas secuelas neurológicas (como en nuestro paciente), la clínica respiratoria de la neumonía suele ser más grave cuando no se presentan manifestaciones neurológicas antes, durante o después^{9,10}. La etiopatogenia de la encefalopatía posterior a una neumonía por *L. pneumophila* es incierta, pero se ha vinculado a fenómenos autoinmunes e inflamatorios que induce este microorganismo en el cerebro^{6,10}.

El tratamiento se basa en sesiones de psicología estimuladora. Basándose en la etiopatogenia autoinmune e inflamatoria, algunos autores han pautado *bolus* de glucocorticoides y plasmaféresis posterior, teniendo la misma evolución satisfactoria los que han sido tratados farmacológicamente y con psicología estimuladora^{6,9}.

Como conclusiones destacamos que *L. pneumophila* es relativamente infrecuente en la etiología de la neumonía adquirida de la comunidad, con clínica respiratoria leve y con manifestaciones extrapulmonares más graves, entre las que destaca la clínica neurológica (40-50% de los pacientes) durante la neumonía (ya sea focal o encefalopatía difusa). La encefalopatía difusa posneumonía es una complicación rara, que cursa en general con buen pronóstico aunque pueden quedar secuelas neurológicas. Desde aquí, proponemos que el médico de atención primaria lleve a cabo un seguimiento posterior a los pacientes diagnosticados de legionelosis, a base de una anamnesis y exploración neurológica completa, cada mes durante los 3 primeros meses y después semestralmente hasta llegar a los 18 meses postinfección (esta entidad se da desde 2 semanas hasta 17 meses postinfección neumónica).

Confidencialidad de los datos

Los autores declaran que han seguido los protocolos de su centro de trabajo sobre la publicación de datos de pacientes.

Bibliografía

1. Kulkarni KH, Thorat SB, Wagle SC, Khadilkar SV. Focal neurological manifestations in Legionellosis. *J Assoc Physicians India*. 2005;53:731-3.
2. Menéndez R, Torres A, Aspa J, Capelastegui A, Prat C, Rodríguez F. Neumonía adquirida en la comunidad. Nueva normativa de la Sociedad Española de Neumología y Cirugía Torácica (SEPAR). *Arch Bronconeumol*. 2010;46:543-58.
3. Polverino E, Torres A, Menendez R, Cillóniz C, Valles JM, Capelastegui A, et al. Microbial aetiology of healthcare associated pneumonia in Spain: a prospective, multicentre, case-control study. *Thorax*. 2013;68:1007-14.
4. Morgan JC, Cavaliere R, Juel VC. Reversible corpus callosum lesion in legionnaire's disease. *J Neurol Neurosurg Psychiatry*. 2004;75:651-4.
5. Charles M, Johnson E, Macyk-Davey A, Henry M, Nilsson JE, Miedzinski L, et al. Legionella micdadei brain abscess. *J Clin Microbiol*. 2013;51:701-4.
6. De Lau LM, Siepmann DA, Remmers MJ, Terwindt GM, Hintzen RQ. Acute disseminating encephalomyelitis following legionnaires disease. *Arch Neurol*. 2010;67:623-6.

7. Tomizawa Y, Hoshino Y, Sasaki F, Kurita N, Kawajiri S, Noda K, et al. Diagnostic utility of splenic lesions in a case of legionnaires' disease due to *Legionella pneumophila* serogroup 2. *Intern Med.* 2015;54:3079–82.
8. Imai N, Yagi N, Konishi T, Serizawa M, Kobari M. Legionnaires' disease with hypoperfusion in the cerebellum and frontal lobe on single photon emission computed tomography. *Intern Med.* 2008;47:1263–6.
9. Johnson DH, Modica M, Coleman R, Sanders CV, Lopez FA. Clinical case of the month: a 64 year-old woman presenting with fever, confusion, ophthalmoplegia and pneumonia. *J La State Med Soc.* 2016;168:177–9.
10. Halperin JJ. Nervous system abnormalities and legionnaire's disease. *Infect Dis Clin North Am.* 2017;31:55–68.

V. López-Marina^{a,*}, R. Alcolea García^b, G. Pizarro Romero^c, T. Rama Martínez^d y N. Costa Bardají^e

^a *Medicina Familiar y Comunitaria, Equipo de Atención Primaria de Piera, Piera, Barcelona, España*

^b *Medicina Familiar y Comunitaria, Equipo de Atención Primaria del Besós, Barcelona, España*

^c *Medicina Familiar y Comunitaria, Equipo de Atención Primaria de Badalona 6-Llefiá, Badalona, Barcelona, España*

^d *Medicina Familiar y Comunitaria, Equipo de Atención Primaria del Masnou, Masnou, Barcelona, España*

^e *Medicina Familiar y Comunitaria, Equipo de Atención Primaria de Río de Janeiro, Barcelona, España*

* Autor para correspondencia.

Correo electrónico: victor_lopezmarina@yahoo.com (V. López-Marina).

<https://doi.org/10.1016/j.semerg.2018.05.008>
1138-3593/

© 2018 Sociedad Española de Médicos de Atención Primaria (SEMERGEN). Publicado por Elsevier España, S.L.U. Todos los derechos reservados.

Hipersensibilidad a antiinflamatorios no esteroideos, alergia a alimentos y síndrome de activación mastocitaria: relevancia del estudio alergológico completo y breve revisión del tema, a propósito de 2 casos



Hypersensitivity to non-steroidal anti-inflammatory drugs, food allergy and mast cell activation syndrome: Relevance of the full allergy testing panel and a brief review of the subject, including two clinical case reports

Los antiinflamatorios no esteroideos (AINE) son un grupo de fármacos muy comunes, que incluye el ácido acetilsalicílico (ASA) o el ibuprofeno, que además no necesitan ser recetados. El ser alérgico a AINE conlleva que, tras su administración, se experimente una reacción que puede afectar a un solo órgano, como la piel, el aparato respiratorio o el digestivo, o a dos o más de ellos, lo que se conoce como anafilaxia. Estas reacciones pueden aparecer en pocos min o tras varias h después de la administración del fármaco, y pueden ser muy graves.

Dentro del espectro de reacciones de hipersensibilidad a AINE, se puede ser, en grandes líneas, o bien alérgico a un único grupo (por ejemplo arilpropiónicos, pirazolonas etc.) o a todos ellos, lo que se denomina «intolerancia a aspirina y resto de AINE»¹.

Una entidad a tener en cuenta es la implicación de los AINE en las reacciones alérgicas producidas por alimentos. En este escenario hay 2 opciones: se puede tratar de una alergia alimentaria latente que se desenmascara con la administración concomitante de un AINE, que actúa como cofactor; o bien que el paciente tenga dos alergias distintas², al alimento y al AINE respectivamente. Los «cofactores» son aquellos elementos que favorecen la reacción alérgica a un alimento, disminuyendo el umbral de tolerancia habitual; o sea la misma cantidad del

alimento previamente tolerada en ausencia del cofactor, desencadena una reacción alérgica en su presencia. Los cofactores más frecuentes son alcohol, ejercicio físico, AINE, infecciones.

Los alimentos más frecuentemente implicados en reacciones favorecidas por cofactores son el trigo, cuyo alérgeno implicado es la omega-5-gliadina³, y en el sur de Europa los alimentos vegetales, siendo su alérgeno responsable la proteína transportadora de lípidos (en inglés *lipid transfer protein*)⁴.

La ausencia de síntomas con la toma por separado de los alérgenos retrasa el diagnóstico, de aquí la importancia de conocer esta entidad, y derivar al alergólogo para un estudio completo.

Presentamos 2 pacientes con múltiples reacciones alérgicas tras la administración de AINE, sin clínica con alimentos, en los cuales el estudio alergológico mostró resultados sorprendentes.

Paciente 1: varón de 61 años, sin antecedentes de interés, en 1987 presentó urticaria y angioedema que fue tratado con diclofenaco tópico y piroxicam por vía oral. Posteriormente evitó los AINE hasta el 2007, cuando refiere episodio de anafilaxia (broncoespasmo, urticaria y angioedema labial), tratado con ibuprofeno, 600 mg, por vía oral. En 2008 otros 2 episodios de urticaria tras la toma de 1 gramo de paracetamol. Finalmente en 2013 presentó nueva anafilaxia similar a la previa, tras indometacina, 50 mg por vía oral, por el cual es remitido a Alergología.

Caso 2: mujer de 55 años, con asma y poliposis nasosinusal, que refiere 2 episodios de broncoespasmo tras administración de aspirina (ASA) 500 mg en 1986, e ibuprofeno, 600 mg en 2009. En 2013 presentó anafilaxia (urticaria, broncoespasmo, rinitis, mareo) tratado con dexketoprofeno, 25 mg. En 2014 presentó nuevo broncoespasmo tras aplicación de colirio con diclofenaco, por el cual es remitida a Alergología.

Según los protocolos de intolerancia a AINE y anafilaxia, realizamos análisis completos, pruebas cutáneas y provocaciones con AINE⁵.