

M.J. Rodríguez Ourens^{a,*} y A. Morales Martínez^b

^a Medicina de Familiar y Comunitaria, Servicio de Urgencias del Hospital de Cabueñes, Gijón, Servicio de Salud del Principado de Asturias (SESPA), Asturias, España

^b Medicina de Familiar y Comunitaria, Centro de Salud Natahoyo, Gijón, tutora de la Unidad Docente de Medicina Familiar y Comunitaria del Principado de Asturias, Servicio de Salud del Principado de Asturias (SESPA), Asturias, España

* Autor para correspondencia.

Correos electrónicos: mjrounatahoyo@gmail.com, mjrou@hotmail.es (M.J. Rodríguez Ourens).

<http://dx.doi.org/10.1016/j.semerg.2016.06.003>

1138-3593/

© 2016 Sociedad Española de Médicos de Atención Primaria (SEMERGEN). Publicado por Elsevier España, S.L.U. Todos los derechos reservados.

Rotura del extensor corto del primer dedo



Rupture of the extensor pollicis brevis tendon

Mujer de 66 años que presenta hipertensión en tratamiento con verapamilo, sin otros antecedentes médicos ni quirúrgicos de interés. Acude a nuestra consulta por presentar la semana previa dolor intenso en el borde externo del antebrazo izquierdo. No refiere traumatismo directo sobre la zona ni esfuerzo previo. No realiza deporte ni ejercicio físico de forma habitual. Al día siguiente de dicho episodio de dolor refiere que tiene dificultad para la movilización del primer dedo de la mano izquierda.

En la exploración física, los pulsos radiales están conservados y son simétricos. En la mano izquierda se observa que la paciente puede realizar oposición con el primer dedo y lateralización del mismo hacia los 2 lados; pero no es capaz de realizar la extensión de dicho dedo (fig. 1). Se solicitan radiografías de mano izquierda y muñeca izquierda, en 2 proyecciones, en las que no se aprecian alteraciones.

Se realiza ecografía de la muñeca izquierda en el centro de salud (fig. 2). En dicha ecografía, realizada con sonda lineal de 7,5 MHz, se objetivan los siguientes hallazgos: en corte longitudinal a nivel de la tabaquera anatómica (cara dorsal de la muñeca), existe una imagen anecoica a nivel de la vaina tendinosa del extensor corto (figura 2 A). En corte transversal (cara dorsal de la muñeca) se observa que en el primer compartimento falta el tendón del extensor corto del pulgar (figura 2 B), en el segundo compartimento están los 2 tendones. En la muñeca contralateral (derecha, sana) se visualizan los 2 tendones en el primer compartimento (figura 2 C).

Con el diagnóstico de rotura del tendón del extensor corto del pulgar, la paciente es intervenida quirúrgicamente y recupera la extensión del primer dedo por completo.

La ecografía músculo-esquelética en atención primaria supone una herramienta de diagnóstico muy útil e imprescindible en nuestros días. El estudio ecográfico de la muñeca es complejo, pero mediante una sistematización del mismo proporciona mucha información sin necesidad de recurrir a otros estudios de imagen. Para facilitar el estudio de la cara dorsal de la muñeca, como en el caso que se presenta, se empieza por un corte transversal de cada compartimento de los extensores (figura 2 D), moviendo la sonda lineal arriba y abajo para realizar un barrido sobre ellos¹. Para el estudio del primer compartimento, el paciente se sitúa frente al explorador con las 2 manos en vertical sobre la

mesa, con el borde radial hacia arriba¹. Para los otros compartimentos, las manos del paciente se colocan con las palmas apoyadas sobre la mesa y los codos flexionados¹. Los tendones del cuarto y quinto compartimentos se estudian en un mismo corte transversal; la movilización de los dedos puede facilitar la identificación de los distintos tendones¹. El sexto compartimento contiene el tendón extensor cubital del carpo, que está mantenido por su retináculo y se estudia en supinación progresiva frente a resistencia; para ello, la mano del paciente se apoya sobre la palma y el explorador la bloquea con su mano, tras ello se solicita al paciente que realice supinación (rotación del pulgar hacia arriba)¹. Se estudia, por tanto, en corte transversal, el retináculo extensor y la formación de los diferentes compartimentos y los tendones que se localizan en cada uno de ellos². La referencia clave es el tubérculo de Lister, relieve óseo en la zona radial, fácil de identificar ecográficamente, que marca el límite entre el segundo y el tercer compartimento^{1,2}. Son, por tanto, 6 los compartimentos a explorar (4 sobre el lado radial y 2 sobre el lado cubital)^{1,2}. En el primer compartimento se encuentran los tendones del abductor largo del pulgar, más anterior, y del extensor corto del pulgar, más posterior y más delgado^{1,2}. En el segundo compartimento, que se encuentra medial al primero, localizamos el tendón del extensor radial del carpo corto y el tendón del extensor radial del carpo largo, que tienen vaina sinovial común². En el tercer compartimento, separado del segundo por el tubérculo de Lister, se encuentra el tendón del extensor largo del pulgar, que se inserta en la base de la primera falange. Una variante anatómica representa la existencia de un segundo tendón en la misma corredera². El cuarto compartimento contiene a los tendones del extensor común de los dedos, del segundo al cuarto, y en un plano profundo se localiza el tendón del extensor propio del índice, que puede no existir en un 40% de los sujetos². Este compartimento es el más ancho y aplanado de todos, y por ecografía es fácil localizarlo^{1,2}. El quinto compartimento, localizado en el dorso de la articulación radio-cubital contiene al tendón del extensor del quinto dedo, que hace una angulación muy pronunciada hacia el cúbito para completar su camino a la inserción en el quinto metacarpiano². El sexto compartimento se considera una región compleja, contiene el tendón del extensor cubital del carpo, que constituye la referencia anatómica para ubicar en el plano profundo y oblicuamente (entre el proceso estiloides cubital distal y el hueso piramidal) al complejo fibrocartilaginoso triangular². La imagen observada en la ecografía realizada en la paciente pone de manifiesto la ausencia del tendón del

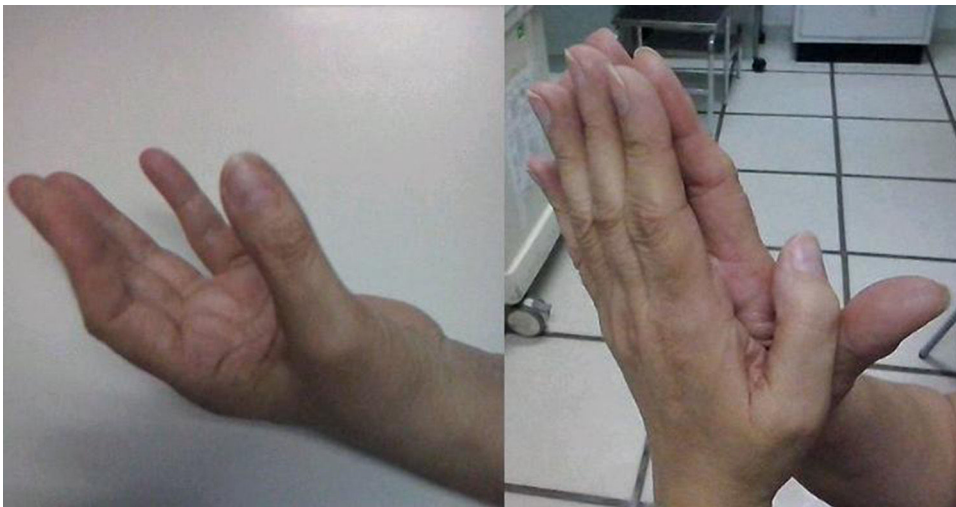

Figura 1 Exploración física de la paciente. En la parte izquierda de la imagen, se observa cómo la paciente es capaz de opositar y lateralizar el primer dedo («cuenta dedos») en la mano izquierda (la afectada). Sin embargo, en la parte derecha de la imagen, comparando con la mano sana (la derecha), se observa cómo la paciente es incapaz de realizar la extensión del primer dedo afectado (izquierdo) mientras mantiene en extensión el primer dedo sano (derecho).

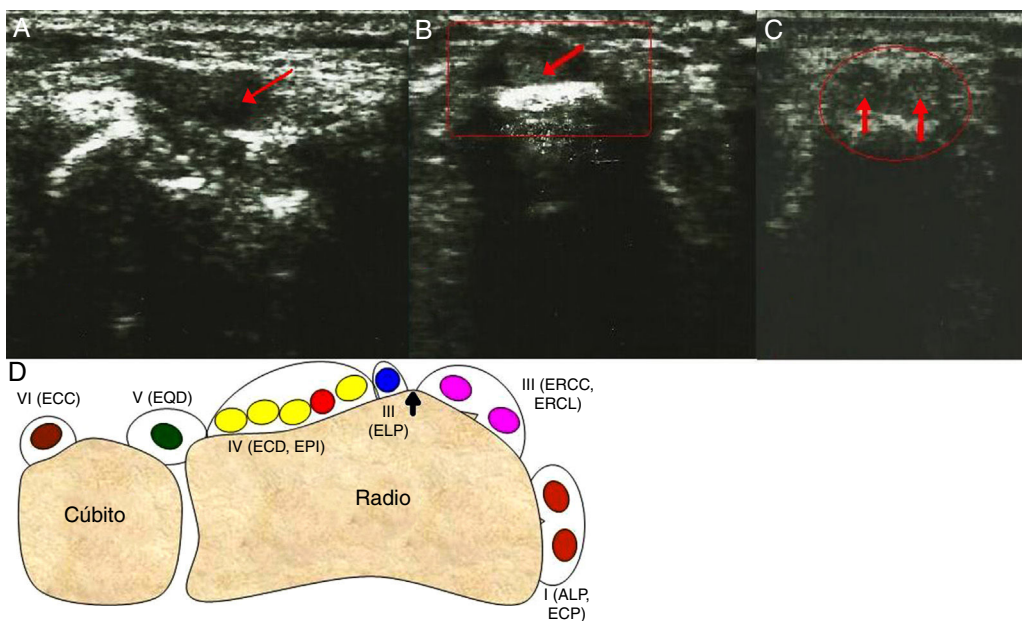


Figura 2 A) Imagen ecográfica del primer compartimento de la cara dorsal de la muñeca de la mano izquierda (la afectada) de la paciente. Se observa corte longitudinal a nivel de la tabaquera anatómica donde se visualiza zona anecoica (señalizada mediante flecha) a nivel de la vaina tendinosa del extensor corto del primer dedo, que indica que falta el mismo. B) Imagen ecográfica del primer compartimento de la cara dorsal de la muñeca de la mano izquierda (la afectada) de la paciente. Se observa corte transversal a nivel de la tabaquera anatómica, donde se localiza el primer compartimento de la cara dorsal de la muñeca. Se visualiza un único tendón que corresponde al abductor largo del primer dedo (rodeado mediante círculo y señalado mediante flecha); el extensor corto del primer dedo (más posterior) no se visualiza. C) Imagen ecográfica del primer compartimento de la cara dorsal de la muñeca de la mano derecha (no afectada) de la paciente. Se observa corte transversal a nivel de la tabaquera anatómica, donde se localiza el primer compartimento de la cara dorsal de la muñeca. Se visualizan 2 tendones que corresponden al tendón del abductor largo del primer dedo y del extensor corto del primer dedo (rodeados mediante círculo y señalizados mediante flechas). D) Esquema de la exploración ecográfica de la cara dorsal de la muñeca. Se indican los 6 compartimentos y sus correspondientes tendones (ALP: abductor largo del primer dedo; ECC: extensor cubital del carpo; ECD: extensor común de los dedos, del segundo al cuarto; ECP: extensor corto del primer dedo; ELP: extensor largo del primer dedo; EPI: extensor propio del índice; EQD: extensor del quinto dedo; ERCC: extensor radial del carpo corto; ERCL: extensor radial del carpo largo). La flecha señala el tubérculo de Lister, relieve óseo a nivel radial que sirve como referencia ecográfica por su fácil identificación, y separa el segundo y el tercer compartimento.

extensor corto del pulgar y por tanto orienta hacia el diagnóstico de rotura del mismo. El tendón del extensor corto del pulgar *extensor pollicis brevis* (EPB) se origina en la cara posterior del radio y la parte adyacente de la membrana interósea, distal al tendón abductor largo del primer dedo *abductor pollicis longus* (APL). Se inserta en la cara posterior de la base de la falange proximal del primer dedo tras pasar por debajo del retináculo extensor³. Su función principal es la extensión de la articulación metacarpofalángica del primer dedo, aunque también contribuye a la abducción de dicho dedo y del carpo, así como estabiliza dicha articulación³. La función del tendón, por tanto, justifica que la paciente sea capaz de realizar la oposición y la lateralización del primer dedo, pero no la extensión del mismo. La rotura del tendón extensor corto del pulgar es rara^{4,5}, aunque se han descrito casos de rotura espontánea en deportistas⁴, asociadas a lesiones de tejidos blandos de la articulación metacarpofalángica del primer dedo que conllevarían la rotura traumática del tendón del extensor corto del pulgar⁴, y secundarios a fracturas de la apófisis estiloides del radio⁵, como consecuencia del daño que provoca dicha fractura sobre el tendón.

La formación adecuada en ecografía músculo-esquelética, que permite la valoración en tiempo real, y la comparación con el lado contralateral, muy importante para la confirmación o no de enfermedad, como el caso que se presenta, es fundamental hoy día para los médicos especialistas en medicina familiar y comunitaria. Con la práctica y el estudio adecuados se puede llegar a un buen manejo de la ecografía músculo-esquelética en atención primaria.

Responsabilidades éticas

Protección de personas y animales. Los autores declaran que para esta investigación no se han realizado experimentos en seres humanos ni en animales.

Confidencialidad de los datos. Los autores declaran que han seguido los protocolos de su centro de trabajo sobre la publicación de datos de pacientes.

Derecho a la privacidad y consentimiento informado. Los autores declaran que en este artículo no aparecen datos de pacientes.

Financiación

El presente manuscrito no ha recibido financiación alguna.

Bibliografía

1. Sans N, Lapègue F. *Ecografía musculoesquelética*. Barcelona: Elsevier-Masson; 2011. p. 102–13.
2. Hernández Díaz C. Mano y muñeca. En: Ventura Ríos L, editor. *Manual de ecografía musculoesquelética*. Barcelona: Editorial Médica Panamericana; 2010. p. 56–65.
3. Jabir S, Lyall H, Iwuagwu FC. The extensor *pollicis brevis*: A review of its anatomy and variations. *Eplasty*. 2013;13:267–77.
4. Fujimoto T, Tanase Y, Oribe T, Watanabe Y. Spontaneous rupture of the extensor *pollicis brevis* tendon in a baseball pitcher: A case report. *Ups J Med Sci*. 2009;114:189–92.
5. Sciberras N, Scott T. A fracture of the radial styloid associated with proximal avulsion of abductor *pollicis longus* and extensor *pollicis brevis*. *BMJ Case Rep*. 2012;2012, <http://dx.doi.org/10.1136/bcr.12.2011.5295>

M. Sánchez-García^{a,*}, M.B. García-Andrés^b, I.G. Tomoiu^a y J.A. Delgado-Casado^a

^a Centro de Salud Ciudad Real II, Ciudad Real, España

^b Centro de Salud Piedrabuena, Piedrabuena, Ciudad Real, España

* Autor para correspondencia.

Correo electrónico: fenetra.444@hotmail.com (M. Sánchez-García).

<http://dx.doi.org/10.1016/j.semerg.2016.06.002>
1138-3593/

© 2016 Sociedad Española de Médicos de Atención Primaria (SEMERGEN). Publicado por Elsevier España, S.L.U. Todos los derechos reservados.

Empalamiento torácico. A propósito de un caso



Chest impalement: Presentation of a case

En nuestro medio, los traumatismos torácicos constituyen un problema frecuente (de la mortalidad total del trauma, un 75% se debe a trauma torácico en general), no así el traumatismo torácico penetrante; de entre ellos¹, las heridas por empalamiento (herida penetrante causada por un objeto inciso-punzante, de forma que este queda incorporado en el cuerpo del sujeto, atravesándolo), son una causa poco habitual de atención médica, si bien presentan lesiones muy dramáticas y espectaculares². Las causas principales son los accidentes laborales o de tráfico y se asocian a una alta mortalidad, por las lesiones asociadas que conllevan, fundamentalmente de los grandes vasos.

Presentamos un caso de empalamiento³ torácico en un varón de 50 años (sin antecedentes personales de interés conocidos) que sufrió un accidente de tráfico, su vehículo fue despedido contra un puente, la parte superior de la pasarela del mismo (un tubo de 8 cm de diámetro) atravesó el parabrisas y se enclavó en el hemitórax derecho, justo por debajo de la clavícula.

Caso clínico

A la llegada del equipo de urgencias del centro de salud se encontraban las Fuerzas de Seguridad del Estado, que hacían de la zona un lugar seguro.

El paciente estaba sentado en el coche, presentando un cuerpo extraño enclavado que atravesaba el hemitórax derecho en el eje anteroposterior. Se encontraba consciente