

5. Gálvez R, Descalzo MA, Miró G, Jiménez MI, Martín O, Dos Santos-Brandao F, et al. Seasonal trends and spatial relations between environmental/meteorological factors and leishmaniasis sand fly vector abundances in Central Spain. *Acta Trop*. 2010;115:95–102.
 6. Arce A, Estirado A, Ordobas M, Sevilla S, García N, Moratilla L, et al. Re-emergence of leishmaniasis in Spain: community outbreak in Madrid, Spain, 2009-2012. *Euro Surveill*. 2013;18:20546.
 7. Herrador Z, Gherasim A, Jiménez BC, Granados M, San Martín JV, Aparicio P. Epidemiological changes in leishmaniasis in Spain according to hospitalization-based records, 1997-2011: Raising awareness towards leishmaniasis in non-HIV patients. *PLoS Negl Trop Dis*. 2015;9:e0003594.
 8. Cota GF, de Sousa MR, de Freitas Nogueira BM, Gomes LI, Oliveira E, Assis TS, et al. Comparison of parasitological, serological, and molecular tests for visceral leishmaniasis in HIV-infected patients: A cross-sectional delayed-type study. *Am J Trop Med Hyg*. 2013;89:570–7.
 9. Monge-Maillo B, Lopez-Velez R. Therapeutic options for visceral leishmaniasis. *Drugs*. 2013;73:1863–88.
 10. Postigo JA Leishmaniasis in the World Health Organization Eastern Mediterranean Region.
- P. Gargantilla Madera^a y E. Pintor Holguín^{b,*}
- ^a *Servicio de Medicina Interna, Hospital de El Escorial, El Escorial, Madrid, España*
^b *Departamento de Especialidades Médicas, Facultad de Ciencias Biomédicas, Universidad Europea de Madrid, Villaviciosa de Odón, Madrid, España*
- * Autor para correspondencia.
 Correo electrónico: emilio.pintor@universidadeuropea.es (E. Pintor Holguín).

<http://dx.doi.org/10.1016/j.semerg.2016.04.001>

1138-3593

© 2016 Sociedad Española de Médicos de Atención Primaria (SEMERGEN). Publicado por Elsevier España, S.L.U. Todos los derechos reservados.

Infarto agudo de miocardio en un paciente sin factores de riesgo cardiovascular. Una mirada hacia atrás



Acute myocardial infarction in a patient with no cardiovascular risk factors. A look backwards

Presentamos el caso de un varón de 49 años sin factores personales de riesgo cardiovascular conocidos. Entre sus antecedentes familiares destacaba padre fallecido por infarto de miocardio a los 60 años.

Como antecedentes personales presentaba en los últimos 7 años lesiones subcutáneas nodulares recidivantes, inicialmente limitadas a regiones pretibiales, aunque más adelante se extendieron a los muslos, la cara posterior de las piernas y, ocasionalmente, a los brazos. El paciente fue valorado por los servicios de Dermatología, Reumatología y Atención Primaria, diagnosticándose inicialmente eritema nudoso (EN) y, posteriormente, vasculitis nodular (VN), tras la realización de biopsia (*paniculitis mixta septolobulillar con importante componente de necrosis e infiltrado inflamatorio neutrofílico y vasculitis*). Se descartaron enfermedades del colágeno, tuberculosis activa (aunque no infección tuberculosa, por Mantoux de 15 mm) y sarcoidosis. Dichas lesiones cursaban en brotes cada vez más frecuentes, sin llegar a desaparecer en el último año.

El paciente acudió a su centro de salud por angina de esfuerzo progresiva de 3 días de evolución, presentando datos electrocardiográficos de isquemia septal y lateral, trasladándose a Urgencias del hospital de referencia. La exploración física resultó normal. El ecocardiograma no evidenció alteraciones valvulares ni de la contractilidad cardíaca y la fracción de eyección estaba conservada. En la analítica destacaba un filtrado glomerular de 64 ml/min, sin proteinuria ni alteraciones del sedimento urinario, una

velocidad de sedimentación globular de 50 mm, una proteína C reactiva de 10,6 mg/dl y la seriación de troponinas tenía un valor máximo de 2,7 ng/ml.

El cateterismo cardíaco reveló una lesión severa de la arteria circunfleja distal, realizándose una revascularización coronaria percutánea, con colocación de stent farmacoactivo.

Su ingreso en Cardiología siguió una evolución favorable. Previamente al alta hospitalaria, el paciente quiso conocer la causa que había impedido realizar el cateterismo por la arteria radial, y por qué resultaba difícil la toma tensional en ambos brazos. Dicha observación motivó una exploración más exhaustiva, objetivándose diferencias tensionales importantes entre extremidades, con cifras normales en los brazos y elevadas en las piernas.

Se realizó ecografía doppler de arterias subclavias y troncos supraaórticos y angiotomografía computarizada de tórax y abdomen, evidenciando oclusión de ambas arterias subclavias, distalmente al origen de las arterias vertebrales, y estenosis del 80% de la arteria renal izquierda, a 8 mm de su origen (*fig. 1*).

Todo ello permitió sospechar una vasculitis e iniciar tratamiento esteroideo.

Se diagnosticó al paciente de arteritis de Takayasu (AT) por cumplir criterios de esta enfermedad (*tabla 1*). La tipificación HLABW52 fue negativa. Se descartaron alteraciones oftalmológicas, y el estudio inmunológico (anticuerpos antinucleares, antimúsculo liso, antimitocondriales, anticitoplasma de neutrófilos) fue normal, excluyéndose el síndrome de Cogan, otras enfermedades del colágeno y vasculitis necrosante.

Al presentar tensiones elevadas en los miembros inferiores (hasta 200 mmHg de tensión sistólica) se inició tratamiento antihipertensivo con antagonistas del calcio.

Inicialmente se valoró realizar angioplastia de la arteria renal afectada, pero se desestimó porque el doppler renal no mostraba estenosis hemodinámicamente significativa, no existía mayor deterioro de la función renal ni proteinuria,

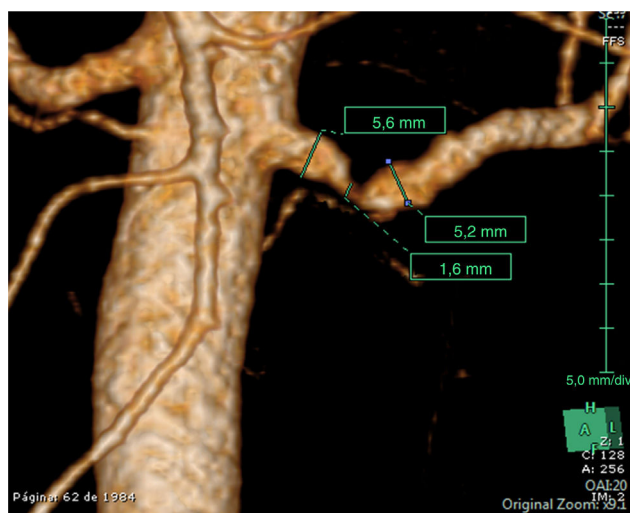


Figura 1 Angiografía tomográfica computarizada de la aorta abdominal del paciente. Se observa una estenosis de la arteria renal izquierda próxima a su origen superior al 80%.

Fuente: Servicio de Radiología del hospital de referencia.

Tabla 1 Criterios diagnósticos de la arteritis de Takayasu

Comienzo antes de los 40 años
Claudicación de una o más extremidades, especialmente las superiores
Disminución de pulsos en una o ambas arterias braquiales
Diferencia de presión sistólica mayor a 10 mmHg entre ambos brazos
Auscultación de soplos sobre arterias subclavias y/o aorta abdominal
Evidencias radiológicas de estenosis u oclusión de la aorta y sus ramas principales no debidas a arteriosclerosis, displasia fibromuscular u otras causas

Para el diagnóstico se requieren 3 de los 6 criterios.

Adaptada de Arend et al¹.

la tensión arterial estaba controlada con el tratamiento y no había actividad de la enfermedad en la tomografía por emisión de positrones tras semanas de tratamiento esteroideo. Además, se consideró que la colocación de un stent podría promover fenómenos inflamatorios que produjesen reestenosis del mismo y ensombrecieran el pronóstico.

Al tratamiento esteroideo inicial se añadió metotrexato en pauta semanal, con objeto de reducir en lo posible la dosis de corticoides sistémicos, y también isoniacida, como profilaxis de enfermedad tuberculosa.

Varios meses después, el paciente se encontraba estable bajo tratamiento inmunosupresor, antihipertensivo y antianginoso. La tensión arterial se normalizó en los miembros inferiores y se redujo la medicación antihipertensiva.

La AT es una enfermedad poco frecuente que afecta principalmente a mujeres jóvenes asiáticas². Los pacientes pueden presentar largos periodos asintomáticos y las manifestaciones clínicas son muy variadas, dificultando su reconocimiento³. En Europa y Estados Unidos la incidencia estimada es de 1-3 casos/millón/año⁴, muy inferior a la de los países asiáticos (150 casos/millón/año en Japón).

Se trata de una vasculitis crónica de etiología desconocida que cursa en brotes, afectando a arterias de mediano y gran calibre, fundamentalmente la aorta y sus ramas principales. Produce estenosis por engrosamiento de las paredes arteriales, especialmente la capa media, por procesos inflamatorios recidivantes. La destrucción posterior de las láminas elástica y muscular puede ocasionar aneurismas.

La mayoría de los pacientes presentan inicialmente fiebre, sudores nocturnos, artralgias y pérdida de peso, y más adelante manifestaciones vasculares, típicamente dolor y claudicación en extremidades superiores, pulsos débiles, ausentes o asimétricos, diferencias tensionales entre extremidades y soplos en las arterias afectadas. Más de la mitad de los enfermos presentan hipertensión arterial de etiología vascularrenal, difícil de detectar por la asimetría de pulsos existente y la necesidad de medir la tensión en las 4 extremidades^{3,4}. Algunos pacientes comienzan con angina o infarto de miocardio, por compromiso arterial coronario, mientras que la afectación carotídea puede ocasionar accidentes cerebrovasculares. Es frecuente desarrollar circulación colateral en las áreas isquémicas por el curso crónico de la enfermedad.

Durante los brotes suele existir elevación de la velocidad de sedimentación globular, la proteína C reactiva y leucocitosis, de forma inespecífica. La sospecha clínica justifica realizar pruebas de imagen como angiotomografía computarizada, aortografía o angiorresonancia magnética para explorar la aorta en toda su extensión y sus ramas. El diagnóstico histológico no suele realizarse por el riesgo de una prueba invasiva en áreas de compromiso vital.

Los criterios diagnósticos de AT fueron definidos por el American College of Rheumatology en 1990 y el paciente cumplía 4 de los 6 criterios, algunos de los cuales no fueron referidos espontáneamente (como la claudicación de miembros superiores que presentaba desde hacía años al realizar ciertos movimientos, como elevar los brazos para lavarse el cabello). Existía asimetría de tensión arterial sistólica entre ambos brazos > 10 mmHg, disminución de pulsos en ambas arterias braquiales y evidencia radiológica de estenosis y oclusión de varias ramas de la aorta.

El diagnóstico diferencial de esta vasculitis engloba diferentes entidades, resumidas en la tabla 2. Este caso presentó dudas diagnósticas iniciales con la arteritis de células gigantes, pero la afectación de ramas de la aorta abdominal, la ausencia de afectación supracarotídea y la presencia de criterios de AT ayudaron al diagnóstico.

El tratamiento de la AT incluye fármacos inmunosupresores durante periodos prolongados y opciones quirúrgicas como angioplastia o bypass de las arterias afectadas⁵. El uso temprano de glucocorticoides en los brotes suprime los síntomas sistémicos y puede revertir la obstrucción (si no hay fibrosis establecida). La dosis diaria oscila entre 45 y 60 mg, siendo preciso monitorizar la respuesta al tratamiento mediante parámetros clínicos, analíticos, pruebas de imagen y tomografía por emisión de positrones para controlar la actividad de la enfermedad y reducir paulatinamente la dosis de esteroides cuando sea posible. Los inmunosupresores utilizados son: metotrexato (el más empleado), leflunomida, micofenolato de mofetilo, tocilizumab, azatioprina y agentes anti-TNF.

Tabla 2 Diagnóstico diferencial de la arteritis de Takayasu

	Arteritis de Takayasu	Enfermedad arteriosclerótica	Coartación de aorta	Arteritis de la temporal	Displasia fibromuscular	Síndrome de Cogan	Poliarteritis nudosa	Aortitis sifilítica
Edad	< 40 años	Edad avanzada o factores de riesgo cardiovascular	Personas jóvenes o adultos	> 55 años	15-40 años	Adultos jóvenes. Tercera década de la vida.	Adultos maduros. Sexta década de la vida	Adultos
Sexo	♀ > ♂	♂ > ♀	♂ > ♀	♀ = ♂	♀ > ♂	♀ = ♂	♂ > ♀	Cualquiera
Raza	Asiática	> caucásicos	Cualquiera	Países occidentales	Caucasiana	> caucásicos	Cualquiera	Cualquiera
Síntomas de presentación	Fiebre, sudores nocturnos, artralgia y pérdida de peso Un 10% de los pacientes se encuentran asintomáticos	Asintomático Isquemia cardíaca, cerebral, mesentérica o periférica	Asintomático HTA secundaria Asimetría de pulsos distales	Cefalea, mialgias, debilidad cinturas, febrícula, astenia, síndrome constitucional	Isquemia arterial del territorio afectado HTA secundaria por estenosis arteria renal (60-75%)	< 5% síntomas sistémicos Frecuente, queratitis intersticial (también iridociclitis, conjuntivitis y escleritis) Vértigo y pérdida auditiva Vasculitis, aortitis (15%)	80% síntomas sistémicos, piel, HTA, insuficiencia renal, mialgias, neuropatía, cardiopatía isquémica, dolor abdominal, etc.	Insuficiencia aórtica Aneurisma de aorta ascendente
Afectación arterial	Aorta y grandes arterias Trombosis y aneurismas Existe una fase de prevasculitis, otra de inflamación arterial y una arteritis irreversible establecida	Generalizada	Afectación solo de la aorta, distal a la salida de la arteria subclavia izquierda	Arterias medianas y grandes con predominio de las ramas extracraneales de la carótida	Arterias medianas y pequeñas sin inflamación ni arteriosclerosis Aneurismas por rotura de lámina elástica	Arterias de pequeño, mediano y gran calibre Aorta y sus ramas, válvulas, aneurismas Vasculitis coronaria Arterias renales	Arterias musculares de mediano y pequeño calibre	Aorta ascendente o cayado, ostium coronario
Hallazgos de laboratorio	↑VSG, PCR Leucocitosis	No relevantes	Ninguno	↑VSG, PCR Anemia normocítica, normocrómica	Ninguno	↑ reactantes de fase aguda, leucocitosis con neutrofilia	Ninguno específico	Pruebas treponémicas +

Tabla 2 (continuación)

	Arteritis de Takayasu	Enfermedad arteriosclerótica	Coartación de aorta	Arteritis de la temporal	Displasia fibromuscular	Síndrome de Cogan	Poliarteritis nudosa	Aortitis sifilítica
Histología	Inflamación granulomatosa de la pared arterial Proliferación de la íntima Fibrosis media y adventicia	Estrías grasas, placas fibrosas, calcificaciones	Sin interés	Arteritis necrosante con infiltrado de células mononucleares o inflamación granulomatosa con células gigantes multinucleadas	Posible afectación de íntima (10%), media (90%) o adventicia (raro) Depósitos de colágeno de forma circunferencial	Infiltrado linfoplasmocitario en queratitis intersticial Vasculitis coclear y vestibular Cambios inflamatorios agudos o crónicos en vasculitis sistémica y necrosis fibrinoide	Trombosis y aneurismas Infiltrado mixto polimorfonuclear y mononuclear Necrosis fibrinoide No granulomas	Arteritis con inflamación granulomatosa, necrosis focal y fibrosis elástica
Tratamiento	Corticoides e inmunosupresores (metotrexato)	Control factores riesgo vascular Angioplastia	Quirúrgico	Corticoides	Revascularización	Tópico en afección ocular leve. Corticoides e inmunosupresores si enfermedad sistémica	Corticoides e inmunosupresores (ciclofosfamida)	Penicilina y cirugía
Pronóstico	Un 83% de supervivencia a los 15 años. Importante el tratamiento precoz de los brotes	Depende del grado de afectación	Bueno si cirugía	Buen pronóstico en general. Curso generalmente autolimitado		Variable. Brotes. Peor si vasculitis sistémica. Sordera 50%	Depende de la afectación de órganos. Mal pronóstico sin tratamiento	Variable
Afectación extravascular	Raynaud Eritema nudoso (6-19%) Nódulos ulcerados en piernas (< 2,5%) Eritema indurado, similar al lupus malar, pioderma gangrenoso Livedo reticularis	No	Mayor incidencia de aneurismas intracraneales	Neuropatía óptica isquémica con pérdida de visión Claudicación mandibular Cefalea Mialgias y rigidez de cinturas	No afectación extravascular Ausencia de síntomas sistémicos	Afectación ocular y del oído interno Hepatoesplenomegalia Artritis, nódulos pulmonares, urticaria, mialgias	Nódulos subcutáneos similares al eritema nudoso Púrpura palpable Polineuropatía o mononeuritis múltiple Mialgias, dolor abdominal, cardiopatía isquémica, todo por afectación vascular	Posibles alteraciones neurológicas, cutáneas (gomas), miocarditis

Tabla 2 (continuación)

	Arteritis de Takayasu	Enfermedad arteriosclerótica	Coartación de aorta	Arteritis de la temporal	Displasia fibromuscular	Síndrome de Cogan	Poliarteritis nudosa	Aortitis sifilítica
Diagnóstico	Criterios de la ARA Criterios de ISIKANA	Índice tobillo/brazo, ecografía de carótidas, cateterismo	Ecocardiograma Resonancia magnética Cateterismo	Criterios de la ARA	Diagnóstico histopatológico y/o angiográfico	Necesaria afectación ocular y audiovestibular. Criterios de Haynes 1980 (no validados). Síndrome de Cogan típico y atípico	Síntomas, biopsia de lesiones con inflamación necrosante de arterias medianas o pequeñas Criterios ARA	Sospecha clínica, de imagen y serología
Clasificación por criterios radiológicos	Criterios de Numano: Tipo I: arco Ao Tipo II: Ao ascendente y/o arco Ao y/o Ao descendente Tipo III: Ao descendente y Ao abdominal Tipo IV: Ao abdominal y arterias renales	No	No	No	No	No	No	No

Fuente: elaboración propia.

Tabla 3 Características diferenciales entre eritema nudoso y vasculitis nodular

	Eritema nudoso	Vasculitis nodular (eritema indurado)
Localización	Cara anterior e inferior de las piernas (sobre todo región pretibial) Menos frecuente en muslos y antebrazos (aunque la ausencia de nódulos en las piernas es raro)	Cara posterior e inferior de las piernas Posible en muslos y antebrazos
Evolución	Resolución espontánea en pocas semanas Pueden existir recurrencias	La recurrencia es muy frecuente (evolución crónica)
Histología	Paniculitis de predominio septal No vasculitis No ulceración Infiltrado linfocitario o inflamatorio mixto y engrosamiento septal Granulomas de Miescher	Paniculitis de predominio lobular Vasculitis Ulceración frecuente Inicialmente, infiltrado neutrofílico. Después, histiocitos, linfocitos, células epitelioides y células gigantes multinucleadas
Condiciones asociadas	Faringitis estreptocócica (lo más frecuente) Tuberculosis Otras infecciones Enfermedad inflamatoria intestinal Enfermedad de Behçet Sarcoidosis Fármacos Idiopático	Tuberculosis (lo más frecuente; para muchos autores la vasculitis nodular es la versión no tuberculosa del eritema indurado de Bazin) Otras infecciones Fármacos Idiopático

Fuente: elaboración propia.

El índice de supervivencia global a los 15 años llega al 83%, siendo las causas de mortalidad más importantes el ictus, el infarto de miocardio o la insuficiencia cardíaca.

El paciente que se presenta comenzó con infarto agudo de miocardio, y gracias a la minuciosa exploración de pulsos, la medición de las tensiones arteriales en las 4 extremidades y las pruebas de imagen realizadas se pudo sospechar una vasculitis e instaurar tratamiento esteroideo, frenando la progresión de la enfermedad.

Tras revisar la literatura, creemos que es muy posible que los brotes repetidos de lesiones subcutáneas que presentaba el paciente estuvieran relacionados con la arteritis.

El EN y la VN tienen en común su histología de paniculitis. En el primer caso la afectación es fundamentalmente septal, siendo excepcionales la ulceración y la vasculitis, y en el segundo, la paniculitis es de predominio lobulillar y la vasculitis suele estar presente⁶. Otras diferencias importantes son la tendencia a recurrencias (más frecuentes en la VN), la afectación de la cara posterior de las piernas (infrecuente en el EN), y la asociación con el bacilo de Koch en muchos casos de VN^{6,7}(tabla 3).

En la AT, determinadas alteraciones cutáneas podrían asociarse con la enfermedad, aunque los casos descritos en la literatura son escasos. El EN representa el 5-19% de las mismas⁸⁻¹⁰. Otras lesiones son el eritema indurado, el pioderma gangrenoso y el fenómeno de Raynaud. En una revisión de 60 casos de AT⁹, el 5% de los pacientes presentaban eritema nudoso-like, con brotes que precedieron hasta 13 años al diagnóstico. La histología de las lesiones mostró paniculitis y vasculitis granulomatosa necrosante con infiltrado inflamatorio linfocitario, similar al caso que aquí se presenta.

Existen otros casos descritos de EN recurrente que precede o se asocia a una AT¹¹, proponiendo los autores una base

patogénica común y planteando que en los casos recurrentes de nódulos subcutáneos aparentemente idiopáticos, la AT debería ser descartada.

Responsabilidades éticas

Protección de personas y animales. Los autores declaran que para esta investigación no se han realizado experimentos en seres humanos ni en animales.

Confidencialidad de los datos. Los autores declaran que han seguido los protocolos de su centro de trabajo sobre la publicación de datos de pacientes.

Derecho a la privacidad y consentimiento informado. Los autores han obtenido el consentimiento informado de los pacientes y/o sujetos referidos en el artículo. Este documento obra en poder del autor de correspondencia.

Bibliografía

1. Arend WP, Michel BA, Bloch DA, Hunder GG, Calabrese LH, Edworthy SM, et al. The American College of Rheumatology 1990 criteria for the classification of Takayasu arteritis. *Arthritis Rheum.* 1990;33:1129-34.
2. Hunder GG. Clinical features and diagnosis of Takayasu arteritis. UpToDate. 2014 [consultado 22 Oct 2015]. Disponible en: <http://www.uptodate.com/contents/clinical-features-and-diagnosis-of-takayasu-arteritis>
3. Ohigashi H, Haraguchi G, Konishi M, Tezuka D, Kamiishi T, Ishihara T, et al. Improved prognosis of Takayasu arteritis over the past decade-Comprehensive analysis of 106 patients. *Circ J.* 2012;76:1004-11.
4. Johnston SL, Lock RJ, Gompels MM. Takayasu arteritis: A review. *J Clin Pathol.* 2002;55:481-6.

5. Hunder GG. Treatment of Takayasu arteritis. UpToDate. 2014 [consultado 22 Oct 2015]. Disponible en: <http://www.uptodate.com/contents/treatment-of-takayasu-arteritis>
6. Lee L. Panniculitis: Recognition and diagnosis. UpToDate. 2015 [consultado 22 Oct 2015]. Disponible en: <http://www.uptodate.com/contents/panniculitis-recognition-and-diagnosis>
7. Mascaró JM, Baselga E. Erythema induratum of bazin. *Dermatol Clin*. 2008;26:439-45.
8. García Melchor E, Grados Casanovas D, Ruiz Manzano J, Olivé Marqués A. Arteritis de Takayasu, ¿infrecuente o poco diagnosticada? *Med Clin (Barc)*. 2011;137:236-7.
9. Rocha LK, Romitti R, Shinjo S, Neto ML, Carvalho J, Criado PR. Cutaneous manifestations and comorbidities in 60 cases of Takayasu arteritis. *J Rheumatol*. 2013;40:734-8, <http://dx.doi.org/10.3899/jrheum.121276>.
10. Francès C, Boisnic S, Blétry O, Dallot A, Thomas D, Kieffer E, et al. Cutaneous manifestations of Takayasu arteritis. A retrospective study of 80 cases. *Dermatologica*. 1990;181:266-72.
11. Gupta M, Singh K, Lehl SS, Bhalla M. Recurrent erythema nodosum: A red flag sign of hidden systemic vasculitis. *BMJ Case Rep*. 2013, <http://dx.doi.org/10.1136/bcr-2013-009507>

L. de Elera Tapia^{a,*}, P. Vich Pérez^a, A.I. Moreno Gómez^a, A. Espejo González^a, N. Rodríguez Mendiola^b y C. Larena Grijalba^c

^a *Medicina de Familia, Centro de Salud Los Alpes, Madrid, España*

^b *Servicio de Nefrología, Hospital Universitario Ramón y Cajal, Madrid, España*

^c *Servicio de Reumatología, Hospital Universitario Ramón y Cajal, Madrid, España*

* Autor para correspondencia.

Correo electrónico: laura25td@gmail.com

(L. de Elera Tapia).

<http://dx.doi.org/10.1016/j.semerg.2016.03.012>

1138-3593

© 2016 Sociedad Española de Médicos de Atención Primaria (SEMERGEN). Publicado por Elsevier España, S.L.U. Todos los derechos reservados.