



Medicina de Familia
SEMERGEN

www.elsevier.es/semergen



CARTA CLÍNICA

Alteraciones electrocardiográficas: ritmo auricular bajo



Electrocardiographic abnormalities: Low atrial rhythm

Se presenta el caso de una niña de 13 años, que acude al centro de salud para revisión del programa del niño sano. Se encuentra asintomática. La exploración física muestra un desdoblamiento del segundo tono, sin soplos. En el resto de la exploración realizada no se encuentran hallazgos patológicos. Se solicita electrocardiograma (ECG) en el que se observan ondas P positivas en derivaciones II, III y aVF que cambian a negativas a lo largo del registro (figs. 1 y 2). Ante este hallazgo, se realiza el siguiente diagnóstico diferencial:

- Dextrocardia: se descarta por onda P positiva en I y en derivaciones precordiales izquierdas.
- Colocación errónea de los electrodos en los brazos: se descarta por encontrar ondas P positivas en I.
- Cambio fisiológico: se descarta por ondas P positivas en precordiales derechas.
- Ritmo auricular bajo (ectópico): analizando el ECG, se observa PR en el límite bajo de la normalidad (PR corto) y se observa cómo varía la morfología de las ondas P, por lo que se establece el diagnóstico de ritmo auricular bajo como diagnóstico definitivo.

El ritmo auricular bajo, o ritmo del seno coronario¹, es un ritmo ectópico originado a nivel auricular y próximo al nodo auriculoventricular¹, que posteriormente se conduce normalmente por el haz de His¹. Dada esta característica, el trazado electrocardiográfico se caracteriza por ondas P negativas en cara inferior (DII, DIII y aVF), PR corto (menor de 120 ms)¹⁻³ y complejos ventriculares (QRS) normales.

Es un hallazgo poco frecuente, que puede observarse en el 8% de los ECG en reposo de deportistas^{1,2}. Las formas de presentación son las siguientes: persistente, autolimitado, paroxístico, en el contexto de bradicardias (durante la bradicardia sinusal, como ritmo de escape superior), como ritmo de escape o alternado con el ritmo sinusal mostrando ondas P de diferente morfología^{1,2}, como el caso que se presenta. Además, este trazado electrocardiográfico puede presentarse tanto en pacientes con algunas cardiopatías congénitas

o con alteraciones del nodo sinusal, como en niños y jóvenes sin enfermedad cardíaca³. Finalmente, puede observarse en pacientes como una variante de la normalidad, en casos de aumento de tono vagal (jóvenes, deportistas^{1,2,4}) y, en este caso, se considera un trazado electrocardiográfico no patológico³.

Su importancia radica en establecer un correcto diagnóstico diferencial y valorar que se trate de una variante de la normalidad. Para ello, es necesario realizar una correcta anamnesis, que deberá incluir información detallada sobre la aparición de sintomatología durante el ejercicio (síncope, mareo, palpitaciones, disnea)^{1,4} y descartar la presencia de cardiopatía, disfunción sinusal, medicación bradicardizante y preexcitación ventricular¹.

En aquellos centros de salud donde no se dispone de un área de pediatría específica, es el médico de familia el que ha de realizar los controles del niño sano y el que debe solicitar e interpretar las pruebas que considere oportunas en estos pacientes. El ECG en edad pediátrica posee una serie de características especiales y el trazado electrocardiográfico normal puede presentar variaciones desde el nacimiento hasta la adolescencia, consecuencia de las modificaciones anatómicas y fisiológicas a las que el corazón del niño está sometido³. La correcta interpretación del ECG mediante una lectura sistemática permite, en Atención Primaria, realizar una primera valoración de los pacientes pediátricos y establecer un diagnóstico diferencial adecuado entre trazados patológicos y no patológicos.

Responsabilidades éticas

Protección de personas y animales. Los autores declaran que para esta investigación no se han realizado experimentos en seres humanos ni en animales.

Confidencialidad de los datos. Los autores declaran que han seguido los protocolos de su centro de trabajo sobre la publicación de datos de pacientes.

Derecho a la privacidad y consentimiento informado. Los autores declaran que en este artículo no aparecen datos de pacientes.

<http://dx.doi.org/10.1016/j.semerg.2015.09.004>

1138-3593/© 2015 Sociedad Española de Médicos de Atención Primaria (SEMERGEN). Publicado por Elsevier España, S.L.U. Todos los derechos reservados.

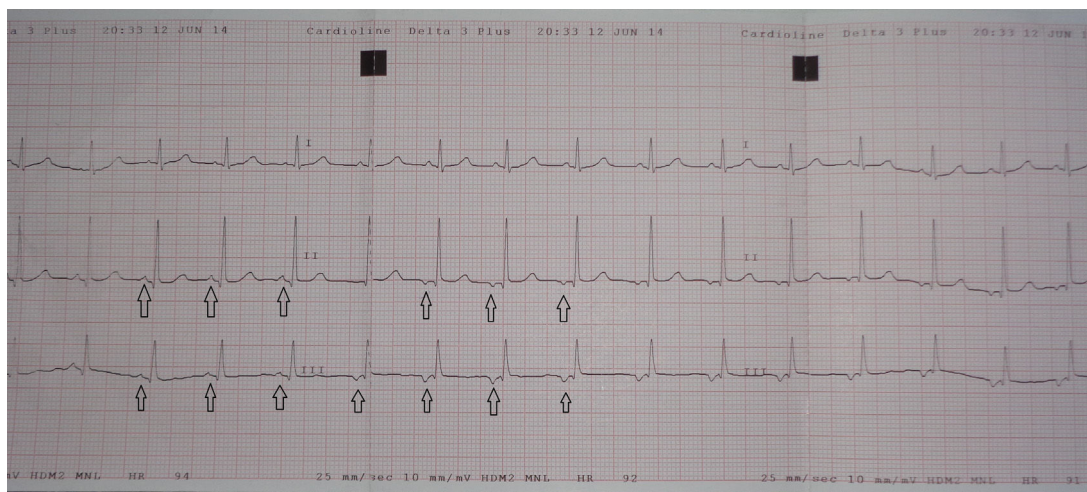


Figura 1 Registro electrocardiográfico en las derivaciones I, II y III. Se observan, en II y III, ondas P positivas que cambian a negativas (flechas) a lo largo del trazado. Se puede observar cómo varía la morfología de las ondas P. Estos hallazgos son compatibles con ritmo auricular bajo.

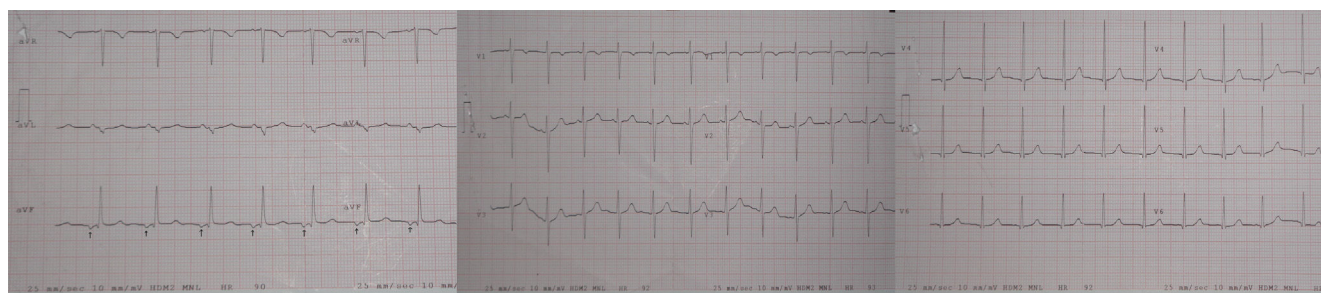


Figura 2 Registro electrocardiográfico en las derivaciones aVR, aVL, aVF, V1, V2, V3, V4, V5 y V6. Se observan ondas P negativas en aVF (flechas). El hallazgo de ondas P negativas en cara inferior (II, III y aVF) es típico del ritmo auricular bajo. No se encontraron otros hallazgos en el resto de derivaciones en el electrocardiograma de la paciente.

Conflicto de intereses

Los autores declaran no tener ningún conflicto de intereses.

Bibliografía

- De Pablo Márquez B, Salvador Sánchez J, Oliveras Vilà T, García López C, Grange Sobe IP. Ritmo auricular bajo. *Apunts Med Esport.* 2014;49:3-4.
- Drezner JA, Fischbach P, Froelicher V, Marek J, Pelliccia A, Prutkin JM, et al. Normal electrocardiographic findings: Recognising physiological adaptations in athletes. *Br J Sports Med.* 2013;47:125-36.
- Sanches M, Coelho A, Oliveira E, Lopes A. Electrocardiograma en edad pediátrica. *Semergen.* 2014;40:334-40.
- Calabuig Nogués J. Corazón y deporte. *Medicine.* 2009;10:2927-33.

M. Sánchez-García*, I. Arias-López, I.G. Tomoiu y J.A. Delgado-Casado

Centro de Salud Ciudad Real II, Ciudad Real, España

* Autor para correspondencia.

Correo electrónico: fenetra_444@hotmail.com (M. Sánchez-García).