

## Fractura de pelvis, atención extrahospitalaria



### Pelvic fracture, outpatient care

Presentamos el caso de una paciente de 64 años que llega al centro de salud por su propio pie después de una caída en motocicleta a unos 40 km/h. Refiere contusión sobre la extremidad inferior y el hombro izquierdos, niega traumatismo craneal o pérdida de conocimiento.

Pese a que la paciente acude al centro por su propio pie, dado que ha presentado un traumatismo de alta energía (tabla 1) se procede a la evaluación ABCD:

- A: Control de vía Aérea e inmovilización de la columna cervical. Dado que la vía aérea se encontraba permeable, se realizó inmovilización con collar cervical rígido.

- B: Respiración (Breath). Auscultación pulmonar simétrica, saturación de oxígeno de 98%.

C: Circulación. Sin signos de shock ni hemorragia externa, erosiones en la cara externa de muslo y brazo izquierdos.

D: Estado neurológico (Disability). Exploración neurológica sin focalidades, pupilas isocóricas y normorreactivas, escala de Glasgow 15/15.

En la exploración del aparato locomotor se evidenció dolor a la movilización de hombro izquierdo, con balance articular completo y dolor a la movilización de la extremidad inferior izquierda. Al evaluar la estabilidad del anillo pélvico se evidenció inestabilidad a la presión manual.

Ante la sospecha de fractura de pelvis se procedió a la estabilización de la misma con sábana y se realizó radiografía urgente (fig. 1), donde se diagnosticó fractura de rama isquiopubiana izquierda con luxación de sínfisis púbica. Se procedió a la estabilización de la pelvis con sábana y se derivó a centro hospitalario, donde se realizó TAC toracoabdominal, que mostró fractura de sacro izquierdo además de la fractura de rama ya mencionada. Se realizó cirugía de urgencia para fijación externa e ingreso en la Unidad de Cuidados Intensivos.

Las lesiones del anillo pélvico están habitualmente asociadas a traumatismos de alta energía (sobre todo accidentes de tráfico) y conllevan un alto riesgo para la vida del paciente.

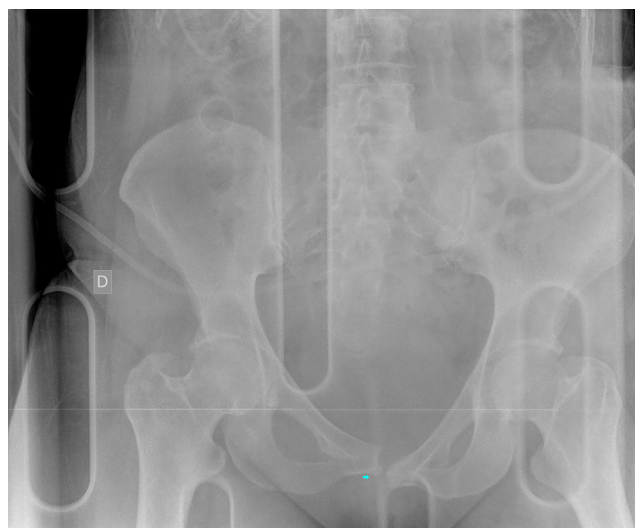

Figura 1 Radiografía de pelvis: fractura de rama isquiopúbica izquierda con luxación de sínfisis púbica.

Las fracturas pélvicas con inestabilidad hemodinámica presentan una mortalidad elevada, entre el 10 y el 42%, según las series. La mortalidad se debe a un sangrado pélvico incontrolado en un 40% de los casos. El origen del sangrado puede ser arterial, venoso o del propio hueso fracturado. El sangrado venoso es el más frecuente, y el arterial se da en un 10-20% de los casos. De todos modos, en pacientes con inestabilidad hemodinámica la frecuencia del sangrado arterial aumenta hasta el 73%<sup>1-3</sup>.

Es por ello que este tipo de fracturas deben ser consideradas una urgencia médica.

Para sospechar este tipo de fracturas debemos basarnos en el mecanismo lesional y la anamnesis. Ante un traumatismo de alta energía siempre debe considerarse una posible lesión a este nivel. En la anamnesis es importante interrogar sobre el dolor en las regiones pelviana y lumbar baja (lesiones en la región sacroiliaca). En caso de que el paciente esté inconsciente y sospechemos una fractura de anillo pélvico debemos proceder a la inmovilización sistemática de la misma hasta poder realizar exploraciones complementarias.

La evaluación de la estabilidad del anillo pélvico se puede realizar mediante 2 maniobras:

- Comprimir las crestas iliacas colocando las manos del examinador sobre las espinas iliacas anterior y superior, presionando en el sentido de la mesa de examen y ocasionando una apertura del anillo pélvico. Esta maniobra mostrará una inestabilidad rotacional en caso de existir.
- Comprimir las crestas iliacas simultáneamente con las manos de lateral a medial, creando una fuerza que intenta cerrar el anillo pélvico; esta maniobra también dejará percibir la inestabilidad.

Estas maniobras deben practicarse de manera suave y única, ya que su repetición puede generar más daño y sangrado en el paciente. En el caso de que el paciente presente inestabilidad hemodinámica no se deben realizar para evitar agravar una posible lesión vascular<sup>4</sup>.

Tabla 1 Mecanismo de alta energía

Eyección de un paciente fuera del vehículo

Muerte de la víctima en el mismo compartimento del pasajero

Tiempo de liberación mayor a 20 min

Choques automovilísticos a una velocidad > 60 km/h

Daños estructurales importantes en la zona de pasajeros

Caídas de más de 6 m de altura (2 veces su altura en los niños)

Accidentes por vuelcos

Atropellamientos a una velocidad > 8 km/h

Caída de una motocicleta, bicicleta u otros dispositivos móviles a una velocidad > 30 km/h

Embarazo

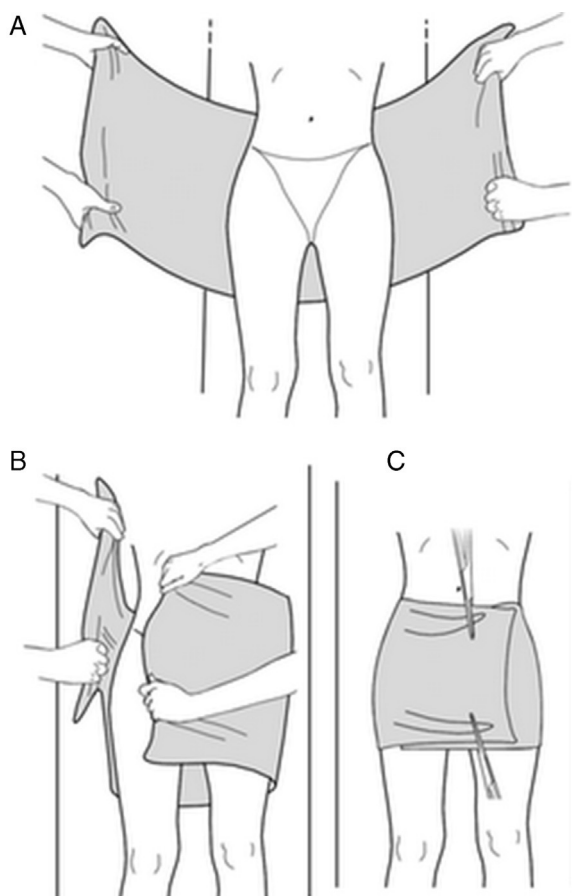


Figura 2 Estabilización pélvica con sábana.

En estos casos debe realizarse también una inspección de los órganos genitales y la región perineal, ya que hemorragias en vagina, recto o uretra pueden asociarse a lesiones de órganos pélvicos (lesión vesical, uretral, hematoma retroperitoneal)<sup>2</sup>.

Ante la sospecha diagnóstica se debe realizar radiografía de pelvis anteroposterior, que diagnostica el 90% de las fracturas<sup>5</sup>. En caso de duda diagnóstica la prueba indicada sería la tomografía axial computarizada. En caso de inestabilidad hemodinámica, y si se dispone de ella, la arteriografía con embolización selectiva puede ser una buena herramienta terapéutica<sup>3</sup>.

En el medio extrahospitalario los pasos a seguir ante el diagnóstico de fractura del anillo pélvico son los siguientes<sup>2</sup>:

- Canalización de 2 vías periféricas.
- Evaluación periódica de la estabilidad hemodinámica.
- Estabilización de la pelvis mediante sábana o dispositivos de inmovilización externa neumática si se dispone de ellos (fig. 2).
- Valorar y tratar otras lesiones que se puedan relacionar con traumatismos de alta energía.
- La movilización del paciente debe ser mínima y debe realizarse siempre en bloque.
- Activación del Servicio de Emergencias Médicas para traslado urgente.

En caso de inestabilidad hemodinámica se debe proceder a la infusión intensiva de fluidos y la valoración, si se dispone de ellos, de fármacos vasoactivos.

En conclusión, las fracturas del anillo pélvico son potencialmente mortales y deben ser consideradas una urgencia médica. Ante la sospecha de una lesión a este nivel es de gran importancia realizar una buena anamnesis y conocer el mecanismo lesional (recordemos que en el caso que presentamos la paciente llegó al centro de salud por su propio pie).

Ya que en la mayoría de los casos la atención inicial se da en el medio extrahospitalario, es importante conocer y sistematizar los pasos a seguir, con el objetivo de minimizar el daño y aumentar la supervivencia.

## Responsabilidades éticas

**Protección de personas y animales.** Los autores declaran que para esta investigación no se han realizado experimentos en seres humanos ni en animales.

**Confidencialidad de los datos.** Los autores declaran que en este artículo no aparecen datos de pacientes.

**Derecho a la privacidad y consentimiento informado.** Los autores declaran que en este artículo no aparecen datos de pacientes.

## Bibliografía

1. Lee C, Porter K. The prehospital management of pelvic fractures. *Emerg Med J.* 2007;24:130-3.
2. Poole GV, Ward EF, Muakkassa FF, Hsu HS, Griswold JA, Rhodes RS. Pelvic fracture from major blunt trauma. Outcome is determined by associated injuries. *Ann Surg.* 1991;213:532-8, discussion 538-9.
3. Advanced trauma life support. Course for Physicians, 7.<sup>a</sup> ed. Chicago: American College of Surgeons Committee on Trauma; 2002.
4. Gonzalez RP, Fried PQ, Bukhalo M. The utility of clinical examination in screening for pelvic fractures in blunt trauma. *J Am Coll Surg.* 2002;194:121-95740125.
5. Civil ID, Ross SE, Botehlo G, Schwab CW. Routine pelvic radiography in severe blunt trauma: Is it necessary? *Ann Emerg Med.* 1988;17:488-90.

B. de Pablo-Márquez<sup>a,\*</sup>, A. Bailez-Arias<sup>b</sup>,  
C. Yela-Verdú<sup>b</sup> y B. Santano-Rivas<sup>a</sup>

<sup>a</sup> Medicina Familiar y Comunitaria, Centro d'Atenció Primària Vall d'Oreix, Hospital Universitari Mútua Terrassa, Terrassa, Barcelona, España

<sup>b</sup> Cirugía Ortopédica y Traumatología, Hospital Universitari Mútua Terrassa, Terrassa, Barcelona, España

\* Autor para correspondencia.

Correo electrónico: [bernattedpablo@gmail.com](mailto:bernattedpablo@gmail.com)  
(B. de Pablo-Márquez).

<http://dx.doi.org/10.1016/j.semerg.2013.12.007>