



SITUACIONES CLÍNICAS

Hematospermia: a propósito de un caso

R. Garrastazu-Lopez^{a,*} y J.M. Lomba-Falcon^b

^a Medicina de Familia, Servicio de Urgencias de en el Centro de Salud de Gama, Bárcena de Cicero, España

^b Equipo de Atención Primaria, Consultorio de Cicero y Treto, Bárcena de Cicero, España

Recibido el 7 de abril de 2011; aceptado el 15 de septiembre de 2011

Disponible en Internet el 20 de diciembre de 2011

PALABRAS CLAVE

Hematospermia;
Hemospermia;
Enfermedades de los
genitales masculinos;
Hemorragia;
Semen

KEYWORDS

Haematospermia;
Haemospermia;
Male Genital
Diseases;
Semen;
Haemorrhage

Resumen La hematospermia o hemospermia es un síntoma muy inquietante en la población masculina, pero que puede ser manejado en muchos casos por los profesionales de atención primaria.

Porque no es una demanda habitual en consulta, requiere de conocimiento epidemiológico y un juicio clínico adecuado para poder enfocar correctamente cada caso y transmitir seguridad a nuestros pacientes. La anamnesis es la parte más importante de nuestra intervención, porque respondiendo a 3 cuestiones como la edad, la duración del sangrado y la aparición de síntomas o factores de riesgo asociados, podremos orientar el caso. Es en el diagnóstico donde más se ha avanzado en los últimos años, llegando a conocer la causa de la hematospermia en la mayoría de los casos.

© 2011 Elsevier España, S.L. y SEMERGEN. Todos los derechos reservados.

Haemospermia: presentation of a case

Abstract Haematospermia or haemospermia is a worrying symptom in the male population, but can be managed in many cases by primary care providers.

As it is not often seen in clinics, it requires epidemiological knowledge and an appropriate clinical judgement to focus correctly on each case and to ensure the safety of our patients. The clinical history is the most important part of our intervention, and answering three questions, such as age, duration of bleeding and symptoms or risk factors may help in the diagnosis. More progress has been made in its diagnosis in recent years, due to determining the cause of the haematospermia in most cases.

© 2011 Elsevier España, S.L. and SEMERGEN. All rights reserved.

Caso clínico

Paciente de 43 años que acude al servicio de urgencias de atención primaria porque en su última eyaculación hace unos minutos observa la presencia de sangre, junto al resto

* Autor para correspondencia.
Correo electrónico: med023287@saludalia.com
(R. Garrastazu-Lopez).

de contenido seminal. Refiere que ocurrió a consecuencia de una masturbación no traumática e indolora, y que es la primera vez que le ocurre.

El paciente acude muy preocupado por esta circunstancia. Cuenta entre sus antecedentes de interés, que es fumador habitual y le practicaron una vasectomía hace un año. Niega síntomas prostáticos, cuadro general acompañante, ni conducta sexual de riesgo.

En la exploración general no se aprecia ningún dato, ni signo de interés; en la palpación testicular, un ligero engrosamiento epididimario derecho, moderadamente doloroso.

Se le realiza una prueba de tira de orina, siendo todos los parámetros normales.

Es derivado a su médico de cabecera para solicitud de exploraciones complementarias, con una pauta de norfloxacina 400 mg/12 h durante los siguientes 14 días, previa recogida de cultivos de orina y semen, ante la única sospecha de epididimitis. Se le pide que esté pendiente de la evolución del proceso.

En la visita a su médico de cabecera a los 6 días, refiere seguir sangrando. Se le pide analítica general, con antígeno prostático específico (PSA). Además se remite al urólogo para pruebas ecográficas (edad como criterio).

En las pruebas de laboratorio (analítica-microbiología) no aparece nada reseñable. En la ecografía prostática transrectal y escrotal solo cabe destacar una pequeña imagen quística de localización superficial en teste derecho (no atribuible como causa de sangrado) y moderado hidrocele ipsilateral (compatible con la epididimitis). Aproximadamente a los 20 días del inicio, cesa la hematospermia. El urólogo, en función de la evolución y de las pruebas recabadas le da el alta, con diagnóstico de hematospermia autolimitada sin filiar (cultivos negativos), de posible origen inflamatorio epididimario resuelto tras cobertura antibiótica.

Discusión

Se define hematospermia o hemospermia como la presencia de sangre en el semen.

Su presencia provoca angustia, miedo y consultas urgentes¹⁻⁴. Algunos trabajos señalan que representa el 1% de todos los signos androurológicos, siendo en el 75% de las ocasiones de carácter autolimitado (menor de un mes) y aislado (no vuelve a repetirse)^{4,5}. Aun así, la incidencia exacta no es bien conocida, porque en muchas ocasiones las eyaculaciones pasan desapercibidas durante el coito^{2,3}.

A diferencia de décadas pasadas, hoy en día gracias a las nuevas técnicas de imagen, se llega a descubrir el origen del sangrado hasta en un 85%^{1,4} de las ocasiones. Aun así, en la literatura médica son pocos los estudios relevantes sobre etiología⁶.

La edad es un factor fundamental a la hora de valorar el origen y pronóstico de la hematospermia¹⁻⁸. Para ello se establecen 2 grupos, los menores y los mayores de 40 años, observándose más incidencia en el primero. En varones por debajo de 40 años, se suele tratar de un signo indoloro, autolimitado y de carácter benigno. El origen es fundamentalmente infeccioso-inflamatorio (prostatitis, vesiculitis, epididimitis) y las neoplasias son excepcionales⁶⁻⁸.

Por encima de los 40 años, son las lesiones de carácter iatrogénico, también autolimitadas y benignas las más frecuentes, a consecuencia del desarrollo diagnóstico y terapéutico del cáncer de próstata, especialmente la biopsia prostática transrectal que puede llegar a producir hematospermia en el 45% de los sometidos a esta técnica^{3,4}. El cáncer como causa principal llega a aparecer de media en este grupo en un 3,5% de las ocasiones, según las revisiones consultadas (14% en un estudio publicado como cifra más alta)⁹, sobre todo el de próstata, aunque no sea la hematospermia, la forma de presentación más habitual^{2,5}. En esta franja de edad también es frecuente el hallazgo de lesiones prostáticas inespecíficas (hiperplasia, calcificación, quistes), y prostatitis como causa de sangrado seminal¹⁻⁸. En ocasiones se ha asociado a enfermedades sistémicas como hipertensión no controlada, coagulopatías, enfermedad hepática, amiloidosis y linfoma¹⁻⁸. En la *tabla 1* se enumeran las causas descritas en la literatura médica de hematospermia en función del grupo de edad.

En una primera valoración del paciente, habría que descartar causas de pseudohepatospermia: hematuria, sangrado procedente de la pareja o melanospermia (coloración oscura-negruzca del semen, a consecuencia de metástasis prostáticas de un melanoma)¹⁻³. Una vez confirmada la hematospermia, además de la edad, se valora la duración, la aparición de síntomas y factores de riesgo asociados¹⁻⁸. Los episodios autolimitados o únicos tienen relación más frecuentemente con causas benignas que los persistentes (> 1 mes)^{1,3,4}. Síntomas como dolor eyaculatorio, disuria y distermia suelen traducir causas de origen inflamatorio-infeccioso u obstructivo¹⁻³. Otros, como incontinencia, nicturia o retención, orientan más a etiología estructural^{1,8}. Y si alguno comparte factores de riesgo, como la pérdida de peso, hematuria, sudoración nocturna, adenopatías o dolor óseo, nos haría sospechar una neoplasia¹⁻⁵. Es fundamental incluir en la entrevista aspectos como la conducta sexual o la instrumentación local reciente¹⁻⁵.

La exploración física debería iniciarse con la toma de la presión arterial y la temperatura. En el abdomen valoraremos la presencia de hepatomegalia, masas, adenopatías inguinales o lesiones petequiales. En zona genital, debería explorarse el pene, escroto, epidídimo y testículo, buscando tumoraciones, alteraciones estructurales, dolor o signos traumáticos. Y en caso de sospecha de problema prostático la mayoría de autores recomiendan un tacto rectal para evaluación prostática (tamaño, tumoraciones y dolor)^{1-3,7,8}.

Las pruebas de laboratorio (*tabla 2*), pueden ser pedidas desde atención primaria en la valoración inicial¹⁻¹⁰.

Las pruebas de imagen son solicitadas por el urólogo^{2,4}:

- Ecografía transrectal, escrotal:
 - Nos sirve para valorar estructuras como la próstata, vesícula seminal, cordón espermático y testículos. Identifica hasta un 92% de las enfermedades relacionadas con la hematospermia, como litiasis, quistes, varices, cambios inflamatorios, etc.; además permite su uso como guía, tanto para intervenciones diagnósticas (biopsia), como terapéuticas (aspiración)³⁻⁵.
- Resonancia magnética:

Tabla 1 Etiología de la hematospermia por grupos de edad

Causas de hematospermia en menores de 40 años		Causas de hematospermia en mayores de 40 años	
Inflamatorias- Infecciosas ^a	Prostatitis ^a Vesiculitis ^a Orquiepididimitis ^a Uretritis, ITS, TBC VPH, hidatidosis, esquistosomiasis	Iatrogénicas ^a	Biopsia prostática ^a Resección transuretral Braquiterapia Esclerosis hemorroidal Instrumentaciones uretrales
Traumáticas- comportamiento ^a	Numerosas eyaculaciones Relaciones agresivas Coitus interruptus Abstinencia sexual	Inflamatorias- infecciosas ^a	Prostatitis ^a Uretritis, ITS Orquiepididimitis Vesiculitis
Lesiones benignas de vesículas seminales y/o prostáticas ^a	Quistes Divertículos Litiasis	Lesiones benignas Vesículas seminales y/o prostáticas ^a	Hiperplasia benigna de próstata Litiasis Divertículo
Lesiones benignas uretrales	Pólipos adenomatosos Varices uretrales-prostáticas Hemangioma Condiloma Estenosis	Tumores	Próstata Vejiga Vesícula seminal Uretra
Tumores (vesículas seminales y testículos)	Leiomioma Carcinoma	Lesiones benignas uretrales	Granulomas Adenomas Pólipos Varices Hemangiomas Estenosis
		Sistémicas	Hipertensión arterial severa Amiloidosis Coagulopatía Hepatopatía Linfoma

Tabla de clasificación etiológica por grupo de edad. En las columnas de la izquierda se presentan causas generales y en la derecha más específicas. De arriba abajo de más a menos frecuente. Tabla modificada del trabajo de Hernández MJ et al. (2009) en la guía clínica sobre hematospermia⁴.

^aCausas más frecuentes de hematospermia, según literatura médica¹⁻¹⁰.

ITS: infección de transmisión sexual; TBC: tuberculosis; VPH: virus del papiloma humano.

Se utiliza para casos en los que la ecografía no ha sido capaz de identificar el origen de la hematospermia. Existen datos de hasta un 100% de sensibilidad³⁻⁵.

- Tomografía computarizada:
Indicada para valorar estructuras pélvicas y/o abdominales, en las que se sospeche origen estructural o neoplásico³⁻⁵.
- Otras:
Uretrocistoscopia, en sospecha de lesiones uretrales o vesicales^{4,5}.

Se remitiría al servicio de urología, con los siguientes criterios^{1,4}:

- Mayor de 40 años.
- Hematospermia recurrente o persistente.
- Hematospermia asociada a síntomas inexplicables o factores de riesgo.
- Hallazgos sugestivos de patología estructural o neoplásica.

- PSA elevado (> 4 ng/ml).
- Hematuria o piuria concomitante.

En la **figura 1** presentamos un algoritmo de decisión en caso de hematospermia enfocado a la atención primaria, elaborado por nosotros, basado en las recomendaciones de las publicaciones consultadas.

La mayoría de los casos son autolimitados y de buen pronóstico, por lo tanto, nuestra labor inicial sería tranquilizar e informar sobre todo a pacientes jóvenes, sin factores de riesgo y ante un único episodio de hematospermia^{1,8,10}. En los casos de sospecha de infección localizada, se puede comenzar un tratamiento antibiótico empírico previa recogida de cultivos, que se reevaluará cuando lleguen los resultados (en algunos trabajos, recomiendan, sin evidencia científica, continuar la pauta prescrita incluso con cultivos negativos)^{3,4,10}:

- Prostatitis, vesiculitis (*Escherichia coli*, *Klebsiella*, *Proteus*, *Pseudomonas*), 28 días^{1,4,11}; fluoroquinolonas

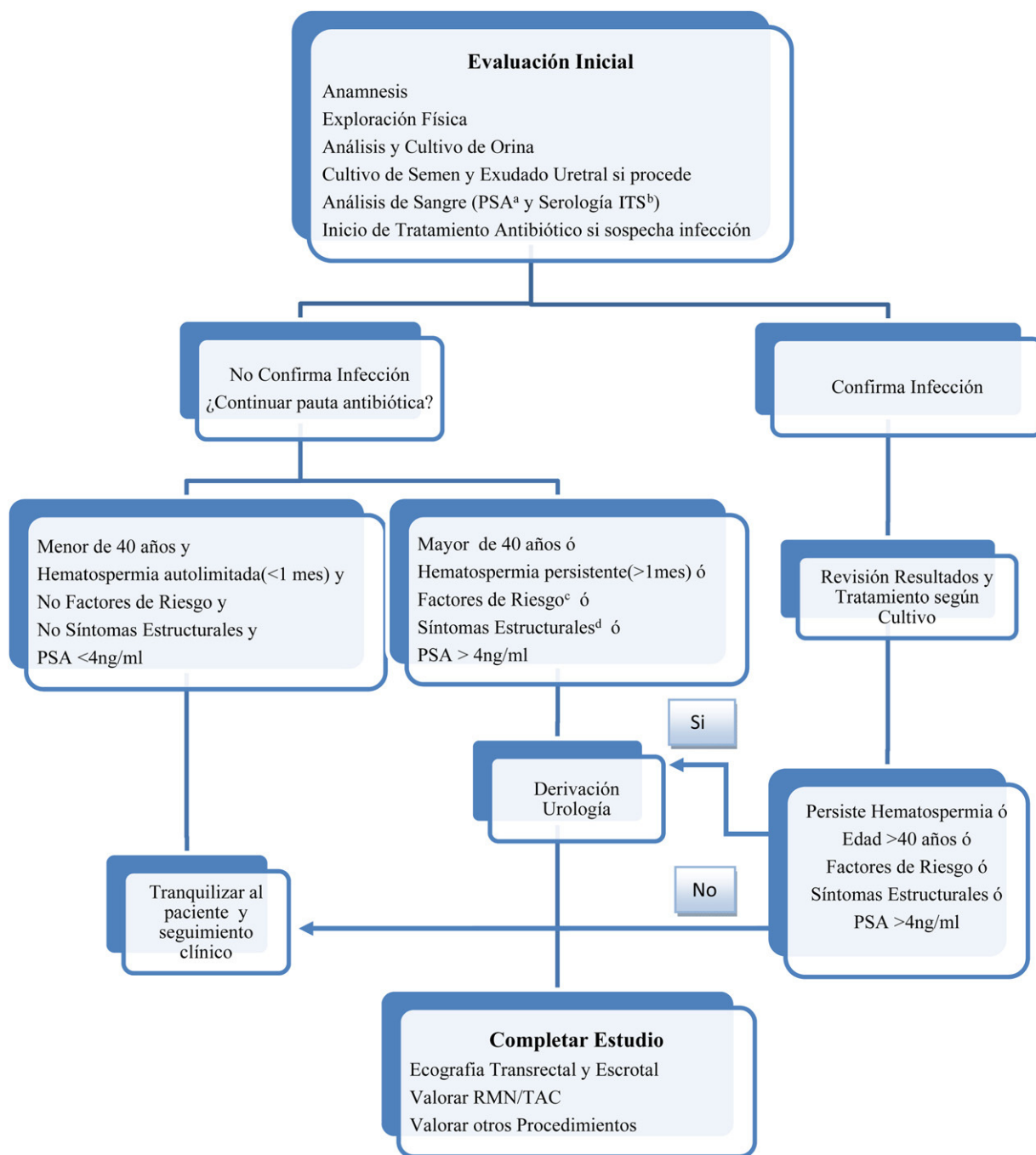


Figura 1 Hematospermia: algoritmo de actuación desde atención primaria.

Algoritmo de elaboración propia, basado en la revisión actualizada sobre la hematospermia¹⁻¹⁰.

^a PSA (Antígeno Prostático Específico)

^b ITS (Enfermedad de Transmisión Sexual)

^c Factores de Riesgo: pérdida de peso, hematuria, sudoración nocturna, adenopatías ó dolor óseo.

^d Síntomas Estructurales: dolor, incontinencia, nicturia, ó retención.

(ciprofloxacino 500 mg/12 h, ofloxacino 200 mg/12 h).
trimetoprima-sulfometoxazol 160/800 cada 12 h.

• Epididimitis, 14 días^{1,4,12}:

o Sin sospecha de infección de transmisión sexual (ITS)
(*E. coli*, *Enterococcus*): fluoroquinolonas(Ciprofloxacino 500 mg/12 h.-Norfloxacino 400 mg/12 h.)

o Sospecha de ITS (*Chlamydia trachomatis*, *Ureaplasma urealyticum*, *Gonococcus*): ceftriaxona 250 mg i.m. dosis única+doxiciclina 100mg/12h (alternativa a doxiciclina: azitromicina 1 g en monodosis).

• Infecciones de las vías urinarias bajas (*E. coli*, *Klebsiella*, enterobacterias, *Pseudomonas*, *Proteus*), 14 días^{1,4,12}:

Tabla 2 Principales pruebas de laboratorio, en caso de hematospermia^{1,5,10}

Examen	Causa subyacente
Análisis y cultivo de orina	Infección tracto urogenital
Citología orina	Neoplasia de vías urinarias
Cultivo exudado uretral	Infección de transmisión sexual
Análisis y cultivo de semen	Descartar pseudohematuria e infección vías espermáticas
Análisis de sangre y serologías	Origen sistémico e infeccioso

Tabla de elaboración propia.

Amoxicilina-clavulánico 500/125 cada 8 h o cefuroxima 250 mg/12 h o ciprofloxacino 500/12 h.

- Otras infecciones, habrá que esperar resultado del cultivo para tomar una decisión terapéutica^{1,4}.

Antiinflamatorios no esteroideos (AINE) en caso de dolor, y sospecha de origen inflamatorio⁴. La hematospermia debida a técnicas instrumentales, salvo problemas de coagulación, suele ser autolimitada a unas pocas semanas o aproximadamente 10 eyaculaciones^{1,2}. La enfermedad estructural que provoca la hematospermia es derivada al urólogo para valoración y tratamiento definitivo, donde se podrán aplicar técnicas de desobstrucción endoscópica, resección, fulguración, aspiración guiada, dilatación y/o marsupialización^{1,3,10}. El hallazgo de cáncer o de otras enfermedades sistémicas será tratado de forma individualizada por el especialista correspondiente con el apoyo desde la consulta ambulatoria^{1,2,4}.

Bibliografía

1. Setefanovic KB, Gregg PC, Soung M. Evaluation and management of hematospermia. *Am Fam Physician*. 2009;80:1421–8.
2. Ahmad I, Krishna NS. Hemospermia. *J Urol*. 2007;177:1613–2181.
3. Munkelwitz R, Krasnokutsky S, Lie J, Shah SM, Bayshtok J, Ali Khan S. Current perspectives on hematospermia: a review. *J Androl*. 1997;18:6–14.
4. Hernández MJ, Grethzel P, Herreo JV, Masoliver A, Lizán L. Hematospermia (sitio en internet). *Fisterra.com Guías Clínicas* 2009; 9. Disponible en <http://www.fisterra.com>.
5. Magoha GAO, Magoha OB. Aetiology, diagnosis and management of haemospermia: a review. *East Afr Med J*. 2007;84:589–94.
6. Zhao H, Luo J, Wang D, Lu J, Zhong W, Wei J, et al. The Value of transrectal ultrasound in the diagnosis of Hematospermia in a Large Cohort of patients. *J Androl*. 2011, doi:10.2164/jandrol.111.013318.
7. Papp GK, Kopa Z, Szabó F, Erdei E. Aetiology of haemospermia. *Andrologia*. 2003;35:317–20.
8. Leocádio DE, Stein BS. Hematospermia: etiological and management considerations. *Int Urol Nephrol*. 2009;41:77–83.
9. Han M, Brannigan RE, Antenor JAV, Roehl KA, Catalona WJ. Association of hemospermia with prostate cancer. *J Urol*. 2004;172:2189–92.
10. Kumar P, Kapoor S, Nargund V. Haematospermia-a systematic review. *Ann R Coll Surg Engl*. 2006;88:339–42.
11. Sharp VJ, Takacs EB, Powell CR. Prostatitis: diagnosis and treatment. *Am Fam Physician*. 2010;82:397–406.
12. Grabe M, Bishop MC, Bjerklund-Johansen TE, Botto H, Çek M, Lobel B, et al. uidelines on the management of urinary and male genital tract infections. Arnhem, The Netherlands: European Association of Urology (EAU); 2008 Mar. p. 88–90. Disponible en: www.uroweb.org.