

## SITUACIONES CLÍNICAS

# Hemivértebra dorsal congénita. A propósito de un caso

E. López-Sanz<sup>a,\*</sup> y C. Olivares-Fernández<sup>b</sup>

<sup>a</sup> Consultorio local Villanueva de la Torre, Guadalajara, España

<sup>b</sup> Consultorio local Alovera, Guadalajara, España

Recibido el 23 de diciembre de 2009; aceptado el 16 de junio de 2010

### PALABRAS CLAVE

Hemivértebra;  
Escoliosis congénita;  
Anomalías  
vertebrales;  
Columna vertebral

### KEYWORDS

Hemivertebra;  
Congenital scoliosis;  
Spinal disease;  
Spinal cord

**Resumen** La hemivértebra es la causa más común de las anomalías congénitas de la columna vertebral y se define como el trastorno caracterizado por el fallo congénito de una vértebra para desarrollarse completamente, causado posiblemente por el fracaso completo del núcleo condral de un cuerpo vertebral. Su potencial para generar una escoliosis congénita depende del tipo de hemivértebra, su localización, el número de vértebras afectadas y la edad.

Para el diagnóstico es precisa la realización de radiografías, teniendo que descartar posibles procesos asociados con ecografías y RNM. El diagnóstico de hemivértebra va desde el hallazgo casual en una radiografía destinada a otros fines, como en el caso descrito, hasta el diagnóstico por una escoliosis grave. Debe sospecharse ante dolores costales, vertebrales o tortícolis congénitos. El tratamiento se basa en la observación de la evolución en casos leves y el tratamiento quirúrgico en los casos severos.

© 2009 Elsevier España, S.L. y SEMERGEN. Todos los derechos reservados.

### Congenital dorsal hemivertebra. A case presentation

**Abstract** The hemivertebra is the most common cause of congenital anomalies of the spine, and is defined as a disorder characterised by the congenital failure of a vertebra to develop completely, possibly caused by the complete failure of a nucleus of a vertebral body chondral. Its potential to generate a congenital scoliosis depends on the type of hemivertebra, location, number of involved vertebra and age.

For diagnosis it is necessary to perform X-rays, having to rule out other possible processes with ultrasound and nuclear magnetic resonance (NMR). The diagnosis of hemivertebra ranges from an incidental finding on a radiograph for other purposes, as in the case described, to diagnosis a severe scoliosis. It should be suspected when there is rib pain, vertebral pain or congenital torticollis. Treatment is based on observing the progress in mild cases and surgical treatment in severe cases.

© 2009 Elsevier España, S.L. and SEMERGEN. All rights reserved.

\* Autor para correspondencia.

Correo electrónico: [elopez@sescam.jccm.es](mailto:elopez@sescam.jccm.es) (E. López-Sanz).

## Introducción

La hemivértebra es la causa más común de las anomalías congénitas de la columna vertebral y se define como el trastorno caracterizado por el fallo congénito de una vértebra para desarrollarse completamente. Su clínica depende del tipo de hemivértebra, localización, número y edad del paciente. El tratamiento va desde la observación en los casos leves al tratamiento quirúrgico en los casos severos.

## Caso clínico

Varón de 9 años de edad que acude a consulta por dolor costal izquierdo de reciente aparición, sin características mecánicas, que aumenta a la palpación y con los movimientos respiratorios. No presenta fiebre ni clínica infecciosa asociada, niega traumatismo directo en la zona o sobreesfuerzo. Refiere aumento de tos asociado al ejercicio y de predominio nocturno. Ha presentado en los meses previos síntomas similares aunque el dolor costal no ha aparecido en anteriores ocasiones. No presenta alergias conocidas y en la historia clínica consta, como único antecedente personal de interés, la existencia de sibilancias recurrentes durante los 2 primeros años de vida que no han precisado tratamiento ni seguimiento posterior. Como antecedentes familiares cabe destacar el angioedema hereditario que padece uno de sus progenitores. Practica natación con regularidad, actividad tras la cual ha manifestado la clínica referida de forma ocasional.

En la exploración física aparece afebril, con una auscultación cardiopulmonar dentro de la normalidad, dolor a la palpación en zona costal izquierda, en las costillas más distales, así como en relieve de cartílago común costal. No se aprecian anomalías estructurales evidentes en la caja torácica. Resto de la exploración sin hallazgos de interés.

Dada la recurrencia de los síntomas y la aparición reciente de dolor torácico se decide realizar una radiografía de parrilla costal para descartar la presencia de anomalías estructurales. La radiografía muestra la aparición de una hemivértebra dorsal con asimetría en la disposición costal, que no provoca desequilibrio en el eje vertebral por lo que no produce angulación a dicho nivel ni en otros superiores o inferiores de forma compensadora (fig. 1). Ante este hallazgo se decide la derivación al servicio de traumatología para completar el estudio y decidir el tratamiento que en algunas ocasiones debe ser quirúrgico. Se realizaron ecocardiograma y ecografía renal descartando con ellas anomalías asociadas. Dada la poca angulación del eje vertebral, así como la ausencia de complicaciones asociadas, se decide realizar seguimiento periódico para controlar la evolución de la lesión.

## Discusión

Las hemivértebras son una de las causas principales de la escoliosis congénita<sup>1</sup>. Se producen por una serie de anomalías intraútero, se cree que por la aplasia o hipoplasia de uno o 2 centros condrales de los cuerpos vertebrales, en las semanas 4 a 6 de gestación, por lo que podría realizarse un diagnóstico prenatal mediante ecografía. Estas

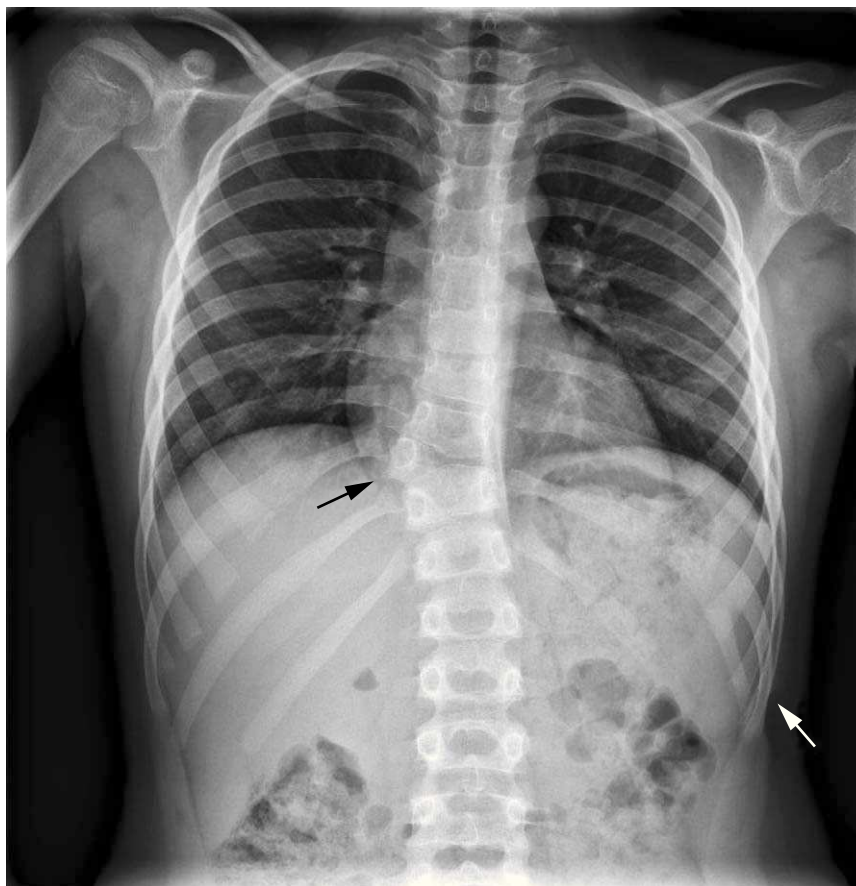
anomalías específicas de los cuerpos vertebrales incluyen, además de las hemivértebras (vértebras en forma de cuña o de media vértebra), las barras no segmentadas y las anomalías mixtas. Puede aparecer como un trastorno aislado, pero también se asocia con defectos del tubo neural y con las asociaciones VACTER o VACTERL (anomalías cerebrales, atresia anal, alteraciones cardíacas, fístula traqueoesofágica y/o atresia esofágica, agenesia y displasia renales y defectos en las extremidades), neurofibromatosis o artrogriposis<sup>1</sup>.

El potencial de severidad de las hemivértebras para provocar una escoliosis depende de 4 factores: el tipo de hemivértebra, el número de vértebras anormales, su localización, el potencial de crecimiento alrededor de estas vértebras anormales, y la edad del paciente<sup>2</sup>. En el caso de anomalías muy leves de una sola vértebra, la deformidad puede no ser muy evidente y ser detectada incidentalmente en una radiografía o en estudios realizados con otros fines. En los pacientes con múltiples anomalías, el tronco puede verse severamente afectado, por lo que el diagnóstico se basa en la exploración física y posterior confirmación radiológica. En los casos más graves, de progresión de la enfermedad, puede ocasionarse enfermedad pulmonar severa y/o déficit neurológicos.

Por otro lado, la escoliosis congénita se asocia con frecuencia a anomalías en otros sistemas de órganos<sup>3</sup>. Por ejemplo, el 10% de los casos tiene alteraciones cardíacas, el 25% anomalías genitourinarias y en hasta el 40% de los casos anomalías intraespinales (lipomas del canal medular, tejido cicatricial, espículas óseas o cartilaginosas dentro del canal [diastematomielia] y otros) que requerirán un tratamiento independiente. Debido a ello, deben realizarse meticulosos exámenes diagnósticos, tales como ecocardiograma, ecografía renal y una RNM de toda la columna.

La progresión de la curvatura vertebral anómala es inevitable cuando la hemivértebra está totalmente segmentada y no incarcerationada<sup>4</sup>. La hemivértebra con barra contralateral está asociada con peor pronóstico, seguida por 2 vértebras unilaterales, la hemivértebra única y las vértebras en cuña<sup>5</sup>. A causa de este pronóstico desfavorable, usualmente se requiere cirugía, para evitar la progresión y las complicaciones futuras e intervenciones de mayor dificultad y extensión. El tratamiento no quirúrgico consiste en la observación clínica cada 4-6 meses evaluando la progresión de la curvatura, en cuyo caso estaría indicada la cirugía.

Existen numerosos procedimientos quirúrgicos empleados en el tratamiento de hemivértebra que incluyen la artrodesis posterior o anteroposterior in situ, fusión con o sin instrumentación, epifisiodesis anterior y posterior combinadas del lado de la convexidad y escisión de la hemivértebra sin fusión<sup>3</sup>. La técnica quirúrgica empleada en la cirugía precoz incluye la escisión de la hemivértebra, que consiste en retirar la vértebra anormal para permitir a la columna enderezarse casi totalmente y a los demás segmentos de la columna crecer normalmente. En las anomalías más complejas pueden requerirse fusiones de múltiples niveles, tanto en la parte anterior como en la posterior de la columna. El objetivo es prevenir que las deformidades más severas afecten al crecimiento o a la función pulmonar, y ofrecer una alineación adecuada a la columna y, en el niño pequeño, potenciar al máximo el crecimiento. Aquellos pacientes con



**Figura 1** Imagen radiológica en proyección anteroposterior de parrilla costal bilateral. Se aprecia hemivértebra dorsal a nivel D10 con costilla adyacente ipsolateral derecha, con ausencia de cuerpo vertebral izquierdo así como de la costilla a ese nivel en el lado izquierdo (flecha negra). Existen 12 vértebras dorsales, la D10 incompleta, y 12 costillas en cada hemitórax, apareciendo en hemitórax izquierdo fusionadas las costillas 10 y 11 de ese lado (flecha blanca). Puede apreciarse también que no existe una curvatura dorsal importante, ya que la presencia de dicha hemivértebra se ve compensada en los niveles superiores e inferiores vertebrales para conseguir un buen alineamiento de los cuerpos vertebrales en su totalidad.

curvaturas y deformidades severas, con una gran evolución de la enfermedad, pueden requerir osteotomías, extirpación de vértebra, así como reconstrucción de la columna con instrumentación. El objetivo en estos pacientes es restablecer el balance y la alineación de la columna previniendo el dolor de espalda, los déficit neurológicos y la disfunción pulmonar.

Un problema asociado que se observa en algunos pacientes es el de las anomalías costales (ausencia o fusión de alguna costilla), lo que restringe el crecimiento de la cavidad torácica y limita el desarrollo pulmonar.

La mayoría de los autores establece que no existe la cirugía ideal para este tipo de proceso patológico y en caso de adoptar esta conducta es importante realizar una correcta selección del paciente y elección del método quirúrgico<sup>3</sup>.

## Bibliografía

1. Sullivan LM, Wiest PW. Neuroecografía fetal. En: Orrison WW, editor. *Neurorradiología*, I. Madrid: Harcourt; 2001. p. 337–8.
2. Villanueva García E, Pérez Belmonte C, Escriba Roca I, Pérez Millán LA, Bas Conesa JL. Escoliosis congénita causadas por hemivértebras. *Revista Española de Cirugía Osteoarticular*. 1996;31:293–8.
3. Barrera RM, Lascombes P. Tratamiento quirúrgico de la hemivértebra en la escoliosis congénita. A propósito de 7 casos operados. *Revista del Hospital Privado de la Comunidad*. 2003;6:1.
4. Freeman BJ, Oullet JA, Webb JK. Excision of hemivertebrae in the management of congenital scoliosis. *J Bone Joint Surg*. 2002;64A:1128–47.
5. Nasca RJ, Stelling III FH, Steel HH. Progression of congenital scoliosis due to hemivertebrae and hemivertebrae with bars. *J Bone Joint Surg*. 1975;57A:456–66.