



SITUACIONES CLÍNICAS

Un caso atípico de hemoptisis

E.M. Piñero López^{a,*}, M. Suárez Gómez^b, M.A. Tejeda Borrallo^a y A. Suárez Gómez^c

^a Medicina de Familia, Centro de Salud de San Roque, Badajoz, España

^b Psiquiatría, Hospital Reina Sofía de Córdoba, Córdoba, España

^c Enfermería, Hospital Reina Sofía de Córdoba, Córdoba, España

Recibido el 23 de abril de 2010; aceptado el 30 de agosto de 2010

Disponible en Internet el 24 de febrero de 2011

PALABRAS CLAVE

Hemoptisis;
Tumor carcinoide;
Síndrome maligno
carcinoide;
Neoplasmas
pulmonares

KEYWORDS

Hemoptysis;
Carcinoid tumor;
Malignant carcinoid
syndrome;
Lung neoplasms

Resumen La hemoptisis es la expulsión de sangre procedente de las vías respiratorias subglóticas. Es importante: la confirmación y el diagnóstico diferencial con el sangrado del aparato digestivo, la valoración de la gravedad, realizar una anamnesis y exploración física detallada, y las pruebas complementarias necesarias para llegar a un diagnóstico. La bronquitis crónica, las bronquiectasias y las neoplasias son responsables del 70% de los casos de esta, y a pesar de una exhaustiva evaluación, hasta en un 30% de los pacientes no es posible llegar a un diagnóstico etiológico.

El caso que exponemos es producido por un tumor carcinoide típico, tumor de baja incidencia dentro de los tumores pulmonares. En el momento del diagnóstico se observan metástasis hepáticas que causan un síndrome carcinoide.

Los tumores carcinoideos son de lento crecimiento, de origen neuroendocrino. Estos tumores representan un reto diagnóstico porque a menudo son inocuos en el momento de la presentación. El tratamiento de elección es la cirugía y en casos de diseminación de la enfermedad carcinoide es necesario un enfoque multidisciplinar.

© 2010 Elsevier España, S.L. y SEMERGEN. Todos los derechos reservados.

An unusual case of hemoptysis

Abstract Hemoptysis is the expulsion of blood from subglottic airway. It is important to confirm it and make a differential diagnosis of gastrointestinal bleeding, assessment of severity, perform a detailed history and physical examination and the additional tests needed to reach a diagnosis. Chronic bronchitis, bronchiectasis and neoplasms are responsible for 70% of these cases, and despite a thorough evaluation, it is not possible to reach an etiological diagnosis in up to 30% of patients.

In the case we present it was caused by a typical carcinoid tumor, a tumor of lower incidence among lung tumors. At the time of diagnosis there were liver metastases, causing a carcinoid syndrome.

* Autor para correspondencia.

Correo electrónico: evapilopez@hotmail.es (E.M. Piñero López).

Carcinoid tumors are slow-growing and of neuroendocrine origin. These tumors represent a diagnostic challenge as they are often innocuous on presentation. The preferred treatment is surgery, and in cases of carcinoid disease spread, it requires a multidisciplinary approach.

© 2010 Elsevier España, S.L. and SEMERGEN. All rights reserved.

Introducción

La hemoptisis es la expulsión de sangre por la boca, habitualmente acompañada de tos, procedente del aparato respiratorio distalmente a la región subglótica. Según el volumen de sangre emitido se establecen 3 categorías: leve o expectoración hemoptoica: la cantidad de sangre es menor de 20 ml; moderada: cantidad de sangre superior a 20 ml pero sin afectación hemodinámica, y grave: si existe afectación hemodinámica¹⁻⁴.

Las principales causas de hemoptisis son: infecciosas (50-60%), neoplásicas (20-30%), alteraciones vasculares (5-10%), iatrogénicas (< 5%), idiopática (5-20%) y otras (5%)^{1,3}.

Es necesario hacer diagnóstico diferencial con hematemesis; tras confirmar la presencia de hemoptisis, debemos buscar su localización y para ello debemos recoger los antecedentes personales, realizar una buena exploración física, una radiografía de tórax, analítica general con coagulación y electrocardiograma (ECG)¹⁻⁴.

Caso clínico

Varón de 66 años con antecedentes personales de ex fumador de 5 cigarrillos/día desde hace 18 años, hipertensión arterial, hiperlipidemia y litiasis renal, que acude a consulta refiriendo tos y expectoración hemoptoica de un mes de evolución, sin otros síntomas. Exploración física normal.

Como pruebas iniciales se solicita analítica: hemograma, coagulación y bioquímica con resultados normales, Mantoux positivo de 12 mm, ECG normal, radiografía de tórax normal con un leve aumento de hilio izquierdo (fig. 1).

Tras estos resultados se pide baciloscopia y cultivo de esputo donde no se aíslan microorganismos.

Para descartar la presencia de nódulos o masas se realiza una TAC torácica que informa como: nódulo de partes blandas de 18 mm de diámetro adyacente a la pared posterior del bronquio intermedio, que podría corresponder a una adenomegalia versus neoformación, que presenta por su pared posterior un trazo denso sólido de 3,4 x 1,4 cm que se extiende a nivel del segmento basal posterior del lóbulo inferior derecho (LID); existen también 2 adenopatías de 6 y 7 mm a nivel de ventana aortopulmonar, y una de 1,3 cm a nivel paratraqueal derecha con hilio graso. En las secciones de hemiabdomen superior se aprecian múltiples nódulos sólidos a nivel de parénquima hepático de entre 1 y 3 cm indicativos de metástasis (fig. 2).

Con estos resultados se practicó fibrobroncoscopia en la que no se pudo realizar punción por lo que se indicó biopsia con aguja gruesa guiada en nódulo hepático por ecografía con resultado de: tumoración formada por nidos sólidos y cribiformes con células monomorfas, con citoplasmas eosí-

nófilos granulares y núcleos redondeados con cromatina dispersa y nucléolos pequeños que expresan positividad para cromogranina, sinaptofisina y enolasa neuronal específica. Se identifican algunas mitosis, pero el índice de proliferación celular (Ki67) es bajo (menor del 5%). Por lo tanto, compatible con tumor carcinoide típico.

Tras el diagnóstico el paciente comienza con sofocos y enrojecimiento facial de varias horas de evolución. Se solicitó en orina de 24 h 5-hidroxiindolacético (5-HIAA); con resultado 104,78 mg/24 h (los valores normales no sobrepasan los 10 mg/24 h) se diagnostica un síndrome carcinoide.

Discusión

La hemoptisis puede ser la primera manifestación de un amplio espectro de enfermedades potencialmente graves cuya principal preocupación con relación a su manejo está en conocer su etiología, localizar el sangrado e iniciar un tratamiento⁵.

Desde el principio se descartó la bronquitis aguda que puede cursar con un esputo hemoptoico y de escasa cantidad, suele ser un proceso autolimitado que se resuelve con antiinflamatorios y broncodilatadores; igual pasa con la neumonía que cursa con un cuadro febril autolimitado, que no presentaba este paciente¹.

Las bronquiectasias pueden aparecer igual que las anteriores entidades a cualquier edad. Estos pacientes suelen tener historia de cuadros repetidos de tos y esputos abundantes teñidos con estrías de sangre o con sangre mezclada con pus¹; es importante preguntar por las enfermedades que predisponen a ellas, como son: sobreinfecciones broncopulmonares, obstrucción bronquial, lesiones por inhalación o aspiración, enfermedades hereditarias o congénitas, que no aparecían en los antecedentes de nuestro paciente^{6,7}.

Las manifestaciones de la tuberculosis (TBC) como todas bien sabemos son inespecíficas y muy variadas, la expectoración suele ser de sangre pura sin esputo¹, pero quedó razonablemente descartada al ser el cultivo de esputo negativo para el bacilo⁷.

Con la bronquitis crónica los síntomas son: tos y aumento crónico de la producción de esputo en ocasiones teñido con estrías de sangre¹. Como factores de riesgo tenemos el tabaco, exposición laboral, hiperreactividad bronquial y polución atmosférica^{6,7}, que no presentaba el paciente.

Las neoplasias pulmonares primarias son una causa frecuente de hemoptisis y están asociadas al consumo de tabaco, el paciente es un ex fumador por lo que no parecía razonable este diagnóstico⁷.

Los tumores carcinoides constituyen un grupo de neoplasias procedentes de las células neuroendocrinas potencialmente malignas, por la amplia dispersión de éstas

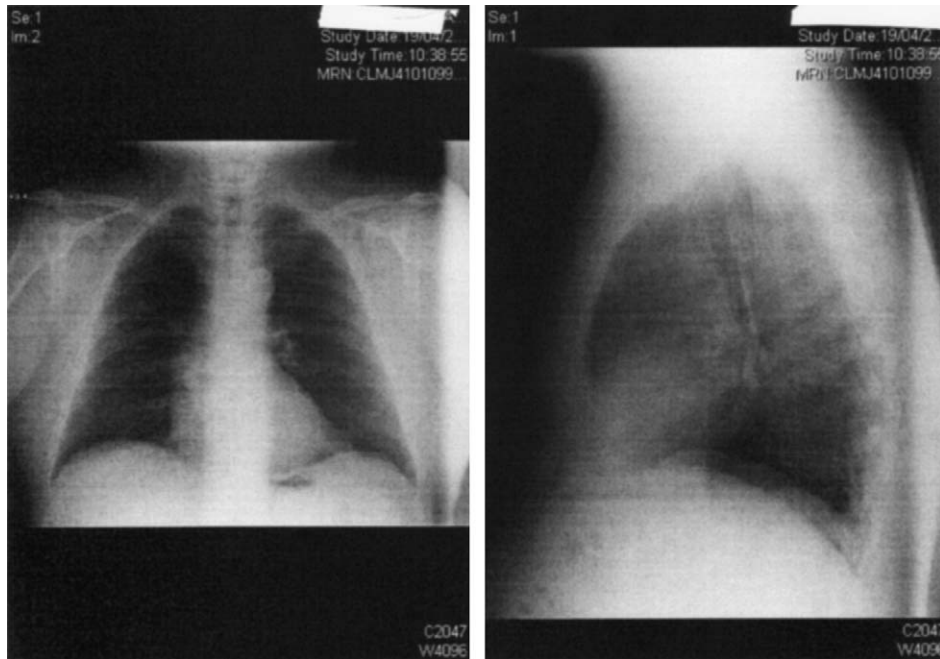


Figura 1 Radiografía de tórax. Se aprecia una silueta cardiaca conservada con un hilio izquierdo levemente aumentado.

y su localización variada, el 90% asientan preferentemente en el tubo digestivo⁷.

El tumor carcinóide bronquial supone el 1-5% de todos los tumores primarios broncopulmonares del adulto^{3,8-10}, al contrario que el 90% de los tumores pulmonares, no se vincula con el tabaquismo^{6,7}. Ocurren con igual frecuencia en varones que en mujeres y la edad media de aparición está

entre los 49 y 55 años. Se asocian con síndromes paraneoplásicos como síndrome carcinoide, síndrome de Cushing y acromegalia^{8,9,11}.

Hay 4 categorías según la clasificación de la OMS de 1999 (tabla 1), que establece una definición histológica y basada en datos morfológicos e inmunohistoquímicos, con implicaciones pronósticas y terapéuticas: carcinoide

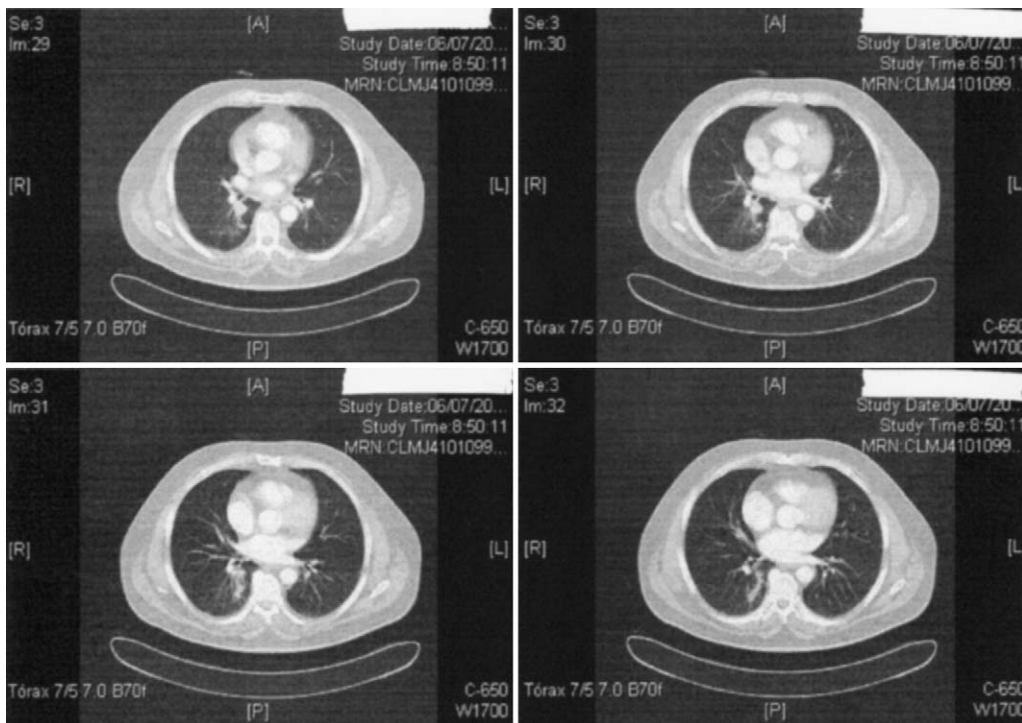


Figura 2 TAC torácica. Nódulo sólido adyacente a la pared posterior del bronquio intermedio que podría corresponder a una adenomegalia.

Tabla 1 Terminología de los tumores neuroendocrinos.**Hiperplasia de células neuroendocrinas y tumores***Hiperplasia de células neuroendocrinas*

- Asociada a fibrosis
- Adyacente a tumor carcinoide
- Hiperplasia de células NE difusa idiopática

*Tumores***Neoplasias con morfología neuroendocrina**

- *Carcinoide típico*
- *Carcinoide atípico*
- *Carcinoma neuroendocrino de célula grande*
- *Carcinoma neuroendocrino de célula pequeña*
- *Carcinoma no célula pequeña con diferenciación neuroendocrina*

Otros tumores con aspectos neuroendocrinos

- *Blastoma pulmonar*
- *Tumor neuroectodérmico primitivo*
- *Tumor de célula redonda desmoplásico*
- *Carcinomas con fenotipo rabdoide*
- *Paranglioma*

Fuente: OMS⁵.

típico (TCT) (con marcadores de proliferación celular Ki67 menores de 10%), carcinoide atípico (TCA) (Ki67 mayor del 10%), carcinoma neuroendocrino de célula grande y carcinoma de célula pequeña. Los más frecuentes, los típicos^{6,10,11}.

En estos tumores no se aplica la clasificación TNM de los carcinomas de células pequeñas¹².

Los tumores pueden ser centrales, más frecuentes, o periféricos^{8,9,11,13}. Los centrales tienen un tamaño medio de 3 cm y presentan componente endobronquial en forma de masa polipoide que protruye en la luz. Este crecimiento es más común en los carcinoides típicos que en los atípicos. Los periféricos suelen ser más pequeños de 2,5 cm y más asintomáticos¹¹.

Los carcinoides bronquiales, aproximadamente el 31%, son asintomáticos¹ al ser una neoplasia de pequeño tamaño con crecimiento lento y curso clínico silente e insidioso, por lo que el diagnóstico se demora en ocasiones varios años o se descubre como una lesión incidental en una radiografía. Los sintomáticos se presentan como: tos, sibilancias, hemoptisis, cuadros obstructivos como atelectasias y neumonía secundaria y en ocasiones pueden presentar sintomatología relacionada con el síndrome carcinoide^{6-8,10}.

El diagnóstico se obtiene mediante radiografía y TAC torácica, pero se confirma mediante biopsia en el 70-80% de los casos. Sin embargo ésta conlleva un riesgo de hemorragias importantes, por lo que algunos autores la desaconsejan^{6,10}.

A pesar de su baja incidencia se trata de una neoplasia importante por su potencial resecabilidad y curación^{8,11}. La cirugía es el tratamiento de elección y es un método curativo, precisando resección completa. Un problema importante de estos tumores son las recidivas, más frecuentes en los atípicos⁷⁻¹⁰. Un 10-28% de los TCT presenta metástasis en el momento del diagnóstico. La supervivencia

a los 10 años se acerca al 90%, incluso en casos con metástasis. Entre un 25-100% de los TCA puede haber metástasis en el momento del diagnóstico. En el caso de los TCA la supervivencia a los 10 años se reduce a un 25-69%¹¹. Las metástasis suelen afectar: hígado, huesos, glándulas suprarrenales y cerebro¹⁴.

El síndrome carcinoide es una situación clínica resultante de la acción de diversas sustancias elaboradas en exceso por el tumor carcinoide, entre las cuales destacan serotonina, calcitreínas, histamina y prostanglandinas. La frecuencia del síndrome carcinoide oscila entre el 3 y el 18%^{6,7,9} y su desarrollo parece depender de la presencia de metástasis hepáticas o pulmonares. Los carcinoides de pulmón con acceso directo a la circulación generalizada pueden ocasionar el síndrome carcinoide sin metástasis hepáticas^{6,7}.

Los síntomas más frecuentes son: crisis de rubor facial, hiperperistaltismo que produce diarrea, broncoconstricción, valvulopatías derechas preferente relacionadas con la serotonina que ocasionan fibrosis, engrosamiento y deformidad valvular. Estas crisis de 2 a 5 min de duración pueden desencadenarse por estrés, bebidas alcohólicas, ejercicio y algunos alimentos como el queso^{6,7,15}.

Los carcinoides bronquiales pueden provocar crisis especiales de vasodilatación prolongada y generalizadas con edema facial, salivación y lagrimeo, diarrea explosiva, hipotensión y trastornos de ritmo cardiaco, que pueden durar horas incluso días^{6,7}.

El diagnóstico se realiza con una clínica compatible y determinación del 5-HIAA en orina de 24 h, cuya eliminación normal no rebasa 9 mg/día. Cuando supera los 25 mg/día debe sospecharse^{6,7}.

El tratamiento del síndrome carcinoide es sintomático; para la diarrea se pauta loperamida o difenoxilato; para la insuficiencia cardiaca diuréticos; broncodilatadores en las sibilancias. Si no se controlan los síntomas se pueden tratar con antagonista de los receptores de la serotonina o análogos de la somatostatina como son el octreótido o lanreótido en liberación sostenida o autogel, que se dosifica cada 4 o 6 semanas. Éstos pueden controlar hasta el 80% de los síntomas^{6,7}.

Los efectos secundarios de estos tratamientos son en breve: el dolor local en el sitio de inyección, malestar, náuseas y diarrea, no suele ser necesario interrumpirlo; como efectos a largo plazo: cálculos biliares, esteatorrea y deterioro de la tolerancia a la glucosa⁶.

En conclusión la hemoptisis incluso en pequeñas cantidades de sangre puede ser marcador de una enfermedad potencialmente maligna, de ahí la importancia de un diagnóstico de sospecha temprano que se puede realizar en la mayoría de los casos desde atención primaria.

El pronóstico para los pacientes con tumores carcinoides es en general favorable, sin embargo puede ser muy variable y está relacionado con la localización del tumor primario, extensión de enfermedad metastásica como presentación inicial y el tiempo de diagnóstico.

El paciente presentaba un tumor pulmonar carcinoide con metástasis hepáticas y síndrome carcinoide, por lo que no procedía tratamiento curativo quirúrgico, se pautó tratamiento con lanreótido en autogel cada 4 semanas con una situación clínica estable y buena calidad de vida.

Bibliografía

1. Cordero JA. Hemoptisis. *AMF*. 2007;3:186–224.
2. Cartavilla A, Castelban FJ, García JI. Manual de diagnóstico y terapéutica médica. Hospital Universitario 12 de Octubre. 6.^a ed. Madrid: Merck Sharp & Donme de España; 2006. p. 323–33.
3. Tratado de medicina de familia y Comunitaria semFYC. 1.^a ed. Barcelona: semFYC; 2007. p. 488–491, 518–20.
4. semFYC. Guía de actuación en AP. 3.^a ed. Barcelona: semFYC; 2006. p. 192–5.
5. Haro H, Vizcaya M, Rubio M, Jimenez J, Nunez A, Tornero A. Utilidad de la historia clínica, la exploración física y la radiografía. *An Med Interna (Madrid)*. 2002;19:289–95.
6. Harrison TR, Fauci A, Braunwald E. Principios de Medicina Interna. 17.^a ed. México DF: Mc Graw-Hill; 2009. p. 227, 2350–3.
7. Farreras P, Rozman C. Medicina Interna. 15.^a edición. 15.^a ed. Madrid: Elsevier España; 2004. p. 751–4, 791, 740–4, 2163, 2321–3.
8. Fibla JJ, Farina C, Gómez G, Penagos JC, Estrada G, León C. Tumor carcinoide bronquial. Presentación atípica y tratamiento. *Cir Esp*. 2003;73:386–7.
9. Iglesias M, Belda J, Baldo X, Gimferrer JM, Catalan M, Rubio M, Serra M. Tumor carcinoide bronquial. Análisis retrospectivo de 62 casos. *Arch Bronconeumol*. 2004;40: 218–21.
10. Gomez A, Zalacain R, Cabriada V, Lopez L, Cancelo I, Jaca C. Tumores bronquiales carcinoides. Análisis de 41 casos. *Rev Clinica Española*. 2004;204:202–5.
11. Ignacio F, Alende C, Peiro F, Peiro G. Tumores neuroendocrinos pulmonares. *Rev Esp Pat*. 2003;36:389–404.
12. Travis Wd, Giroux DJ, Chansku K, Crowley J. The IASLC Lung cancer Staging project. *J Thorac Oncol*. 2008;11: 1213–23.
13. Carranza A, Vicente M, Borderas F. Tumor de celulas granulares traqueobronquial. Estudio clínicopatológico de 4 casos. *Med Clin (Barc)*. 2008;130:237–9.
14. Semin C, Lee KS, Jin CM, Jounho H, Kwon OJ, Kim TS. Neuroendocrine tumors of the lung: clinical, pathologic and imaging findings. *Radiographics*. 2006;26:41–57.
15. Shanthi S, Gondfinger SE, Tanabe K, Whitcomb D. Clinical features of the carcinoid syndrome. Up to Date. 2010. Online. Disponible en: <http://www.uptodate.com/contents/clinical-features-of-the-carcinoid-syndrome>.