

REVISTA MÉDICA INTERNACIONAL SOBRE EL SÍNDROME DE DOWN

www.elsevier.es/ sd



CASOS CLÍNICOS

Neumonía adquirida en la comunidad en pacientes adultos con síndrome de Down. Presentación de tres casos clínicos y revisión de la literatura

J. A. Hermida Pérez^{a,b,*} y J. S. Hernández Guerra^c

^a Medicina Familiar y Comunitaria, Universidad de Las Palmas de Gran Canaria, Gran Canaria, España

^b Servicio de Urgencias de Los Llanos de Aridane, Santa Cruz de Tenerife, España

^c Especialista en Medicina Familiar y Comunitaria, Centro de Salud de Villa de Mazo, Santa Cruz de Tenerife, España

Recibido el 4 de mayo de 2010; aceptado el 1 de junio de 2010

PALABRAS CLAVE

Neumonía en adultos;
Síndrome de Down

Resumen

John Langdon Down fue el primero en describir el cuadro clínico de esta alteración genética caracterizada por trisomía del cromosoma 21, también conocida como síndrome de Down (SD). La frecuente aparición de infecciones respiratorias en el SD se atribuye a numerosas anomalías estructurales y funcionales, a la presencia de malformaciones congénitas cardíacas y a déficits de IgG.

Se presentan tres casos clínicos de pacientes adultos con SD que padecieron una neumonía adquirida en la comunidad y se realiza una revisión bibliográfica considerando los aspectos epidemiológicos, la prevalencia, el cuadro clínico, los datos de laboratorio y los radiológicos, la morbimortalidad, la evolución y la importancia de la prevención. Estos pacientes pueden presentar síntomas de infección aguda del aparato respiratorio bajo, como fiebre alta, tos con o sin expectoración, dolor torácico por irritación pleural, disnea, fatiga, mialgias, así como otros síntomas atípicos. La radiografía de tórax puede mostrar un foco de condensación inflamatoria en un pulmón, o un infiltrado alveolo-intersticial bilateral. La analítica de sangre puede mostrar leucocitosis, aumento de la proteína C reactiva, deficiencia de IgG y de los linfocitos CD4+.

Los pacientes con SD son altamente susceptibles a padecer infecciones respiratorias del tracto superior como del inferior. Los médicos deben tener especial precaución ante la presencia de síntomas respiratorios en estos pacientes, ya que en muchas ocasiones pueden desarrollar neumonías y bronconeumonías que se presentan de forma atípica y con complicaciones que se acompañan de alta mortalidad.

© 2010 Fundació Catalana Síndrome de Down. Publicado por Elsevier España, S.L. Todos los derechos reservados.

*Autor para correspondencia.

Correo electrónico: hermidana@yahoo.es (J. A. Hermida Pérez).

KEYWORDS

Adult pneumonia;
Down syndrome

Community-acquired pneumonia in adults with Down syndrome. Three clinical cases and a review of the literature

Abstract

John Langdon Down first described this genetic disorder known today as Down syndrome (DS), due to a trisomy of chromosome 21. The frequent appearance of respiratory infections in DS is attributed to structural and functional anomalies of the respiratory system, the presence of congenital heart malformations and IgG deficits.

We present three clinical cases of adult DS patients with community-acquired pneumonia, and a review of the literature regarding: epidemiology, prevalence, symptomatology, laboratory and radiographic findings, morbidity, mortality, clinical evolution and the importance of prevention of pneumonia in DS patients. These patients presented symptoms of acute infection of the lower respiratory tract: high fever, scanty productive cough with or without sputum, pleuritic chest pain, dyspnea, fatigue, myalgia, and other atypical symptoms. Chest radiography showed focal inflammatory condensation in the affected lung and bilateral alveolo-interstitial infiltrate. Laboratory tests showed increased values of leukocytes and C-reactive protein, deficiency of IgG and low lymphocyte CD4+.

Patients with DS are highly susceptible to lower and higher respiratory tract infection. Community physicians should take exceptional precautions on detecting respiratory symptoms in these patients, since they may result in pneumonia and bronchopneumonia. Presentation may be atypical and the complications may even lead to mortality.

© 2010 Fundació Catalana Síndrome de Down. Published by Elsevier España, S.L. All rights reserved.

Introducción

El síndrome de Down (SD) debe su nombre al médico John Langdon Down, que fue el primero que lo describió¹; es la causa más frecuente de retraso mental leve-moderado, así como de otros problemas médicos. Se presenta en uno de cada 800 nacidos, en todas las razas y niveles socioeconómicos. Se debe a una alteración cromosómica causada por un error en la división celular que resulta en la presencia de un tercer cromosoma, constituyendo una trisomía o el cromosoma 21.

Neumonía adquirida en la comunidad (NAC)

La NAC se define como la infección de los alveolos, de las vías aéreas distales y del intersticio pulmonar que se da fuera del hospital. Se caracteriza clínicamente por fiebre, escalofríos, tos, dolor torácico pleurítico, espectoración y mínima opacidad pulmonar en la radiografía de tórax. La NAC se manifiesta bajo cinco patrones: neumonía lobar (abarca un lóbulo pulmonar), bronconeumonía (focos de consolidación dispersos por varios lóbulos), neumonía intersticial (con inflamación en el intersticio, incluyendo la pared alveolar y el tejido conectivo que rodea el árbol broncovascular) y neumonía miliar (numerosas pequeñas lesiones procedentes de diseminación hematológica)².

Diagnóstico de la NAC

Los síntomas más frecuentes de la NAC incluyen tos, fiebre, escalofríos, fatiga, disnea y dolor torácico pleurítico. Dependiendo del patógeno causal, el paciente puede presentar tos persistente, seca o con espectoración. Otras presentaciones

incluyen cefalea y mialgias. Ciertos agentes etiológicos, como *Legionella*, producen síntomas gastrointestinales.

En el examen físico puede apreciarse matidez a la percusión del tórax y estertores crepitantes a la auscultación, broncofonía, egofonía y frémito. El paciente también puede estar taquipneico³.

No se ha demostrado que existan patrones radiológicos característicos que permitan predecir la etiología de la neumonía. Sin embargo, algunos estudios sugieren que se pueden establecer algunas diferencias; por ejemplo, las neumonías con imagen de consolidación homogénea son menos frecuentes en infecciones por *Mycoplasma pneumoniae*, *Chlamydia pneumoniae* y virus respiratorios. Por otra parte, la neumonía multilobar y la presencia de derrame pleural son más frecuentes en la infección neumocócica bacteriémica⁴.

Etiopatogenia de la NAC**Patógenos causales y vías de entrada**

Están representados por *Streptococcus pneumoniae* (aproximadamente el 50% de todos los casos de NAC que requieren ingreso hospitalario), así como por *Haemophilus influenzae*, *Staphylococcus aureus*, *M. pneumoniae*, *C. pneumoniae*, *Moraxella catarrhalis*, gérmenes aeróbicos gramnegativos, también organismos anaeróbicos y bacilos gramnegativos (*Mycobacterium tuberculosis*), patógenos adquiridos por aerosolizaciones (*Legionella*), por diseminación hematológica (*S. aureus* proveniente de una endocarditis) y diseminación por contigüidad de otros órganos. Agentes virales como el virus de la gripe, el adenovirus, el virus respiratorio sincitial y otros raros microorganismos, como hantavirus, Nipah virus, Hendra virus, Metapneumovirus, virus del síndro-

me de insuficiencia respiratoria aguda, y microorganismos no virales: hongos (*Pneumocystis*), agentes adquiridos por bioterrorismo (ántrax), fiebre Q, tularemia, plagas, etc.⁵.

Como factores etiopatogénicos de las NAC destacan las micro y macro aspiraciones de secreciones orofaríngeas colonizadas por microorganismos patógenos (*S pneumoniae*, *H. influenzae*), sobre todo en enfermos con afecciones del sistema nervioso central, alteraciones de la conciencia (alcoholismo, adictos a drogas por vía parenteral), intubación orotraqueal anestésica, la virulencia del germen (los organismos encapsulados: dentro de los que tenemos el *S pneumoniae*, *H. influenzae*, *Neisseria meningitidis*), la condición del huésped: inmunosupresión, mieloma múltiple, síndrome nefrótico, destacando que la NAC por neumococo es particularmente común entre los pacientes VIH positivos².

Los pacientes con SD presentan una predisposición a padecer infecciones del tracto respiratorio, especialmente durante los primeros años de vida, aunque también pueden padecer dichas infecciones en edades más avanzadas. Dentro de los factores determinantes se encuentran, entre otros, el déficit inmunitario que presentan⁶.

La presentación de nuestros tres casos clínicos quiere sensibilizar a los diferentes profesionales sanitarios que tratan pacientes con SD sobre la importancia de estar alerta ante la presencia de cuadros infecciosos respiratorios en ellos, dado el alto riesgo de padecer neumonías que pudieran presentar una alta morbimortalidad.

Observaciones clínicas

Caso 1

Varón de 44 años con SD y epilepsia. Acude al servicio de urgencias con dificultad respiratoria, fiebre, tos y dolor en hemitórax derecho de 5 días de evolución. En el examen físico se observa un paciente ansioso, con sequedad de piel y de mucosas; auscultación cardíaca: ruidos cardíacos taquicárdicos, soplo sistólico de grado II/IV más audible en el foco mitral; auscultación respiratoria: disminución del murmullo vesicular en la base del pulmón derecho, con crepitantes en esta zona, sin cianosis ni polipnea. Constantes: presión arterial (PA), 110/60 mmHg; frecuencia cardíaca (FC), 112/min, saturación de O₂, 95%; temperatura, 38,2 °C; gasto cardíaco (GC): 109 mg/dl. En la radiografía de tórax en proyección anteroposterior y lateral se observa una imagen de condensación en el lóbulo inferior del pulmón derecho compatible con neumonía basal derecha (fig. 1). Se remite al hospital, donde es ingresado. La analítica sanguínea muestra leucocitosis de 13,7 10³/μl, con 78% de neutrófilos polimorfonucleares, 13% de linfocitos, 6% de monocitos, 1% de eosinófilos; hemoglobina, 14,1 g/dl; plaquetas, 359 10³/μl; velocidad de sedimentación globular (VSG), 44 mm; proteína C reactiva (PCR), 1,2 mg/dl; prueba de tuberculina, negativa; cultivo de esputo para bacterias, bacilo ácido-alcohol resistente (BAAR) y hongos, negativos; inmunoglobulinas: IgG, 632,0 mg/dl, siendo la IgA e IgM normales; recuento de linfocitos CD4+ normal, serología negativa para *Mycoplasma pneumoniae*, *Chlamydia psittaci*, *Chlamydia pneumoniae* y *Coxiella burnetii*. Tras 12 días de ingreso hospitalario y tratamiento con antibióticos de amplio espectro, es dado de alta y remitido a su médico cabecera.

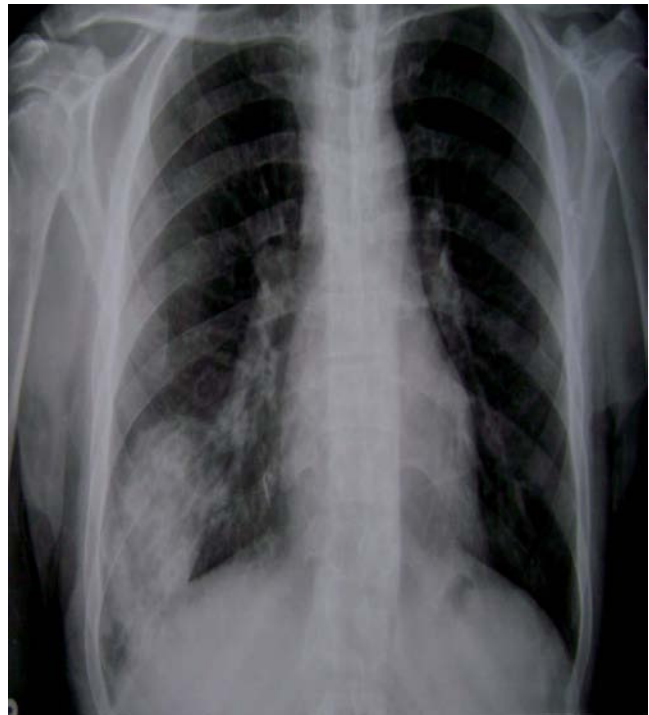

Figura 1 Caso 1. Radiografía anteroposterior de tórax: imagen de condensación inflamatoria en el lóbulo inferior del pulmón derecho compatible con neumonía basal derecha.

Caso 2

Varón de 47 años con SD, hipotiroidismo, esteatosis hepática, hipercolesterolemia, episodios de agitación psicomotriz frecuentes, con historia anterior de bronquitis y neumonías. Acude al servicio de urgencias por tos con expectoración amarillenta, fiebre alta y disnea, tras haber llevado tratamiento ambulatorio durante 10 días con azitromicina 500 mg/24 h/4 días, moxifloxacino 400 mg/24 h/6, acetilcisteína 600 mg/24 h, broncodilatadores y corticoides inhalados por infección respiratoria, sin mejoría. El examen físico muestra un paciente polipneico, sin cianosis, con piel y mucosas algo secas, abdomen blando, no doloroso a la palpación, sin visceromegalias, sin tumoraciones y sin signos de irritación peritoneal; auscultación cardíaca: ruidos cardíacos taquicárdicos; auscultación respiratoria: estertores subcrepitantes y roncós diseminados. Constantes: PA, 80/42 mmHg; FC, 109/min; frecuencia respiratoria (FR), 28/min; temperatura, 39,5 °C; SatO₂, 91%; GC, 114 mg/dl. En la radiografía de tórax anteroposterior y lateral: infiltrado bilateral alveolo-intersticial, más pronunciado en el pulmón derecho, con lesiones inflamatorias en los lóbulos inferior y medio (fig. 2). En el electrocardiograma se observa taquicardia sinusal. El paciente fue remitido al hospital, donde permaneció ingresado 10 días. Analítica sanguínea: leucocitos, 13,7 10³/μl; hemoglobina: 15,4 g/dl; plaquetas, 359 10³/μl; VSG, 48 mm; PCR, 1,15 mg/dl; coagulograma y dímero D normales; Na, 118 mmol/l; gasometría arterial: FIO₂, 0,4; pH, 7,40; PCO₂, 38; PO₂, 65; CO₂H, 24; SatO₂, 93%. Prueba de tuberculina negativa, cultivo de esputo para bacterias, BAAR y hongos negativos. Inmunoglobulinas: IgM e IgG disminuidas, IgM, 55,7 mg/dl (60-280); IgG, 714,0 mg/dl (800-1.800); linfocitos CD4+ disminuidos, se-

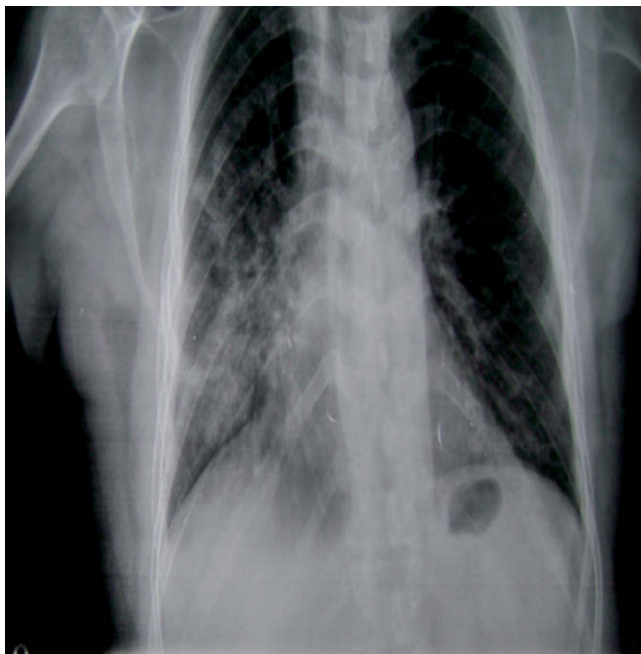


Figura 2 Caso 2. Radiografía anteroposterior de tórax: infiltrado bilateral alveolo-intersticial, más pronunciado en el pulmón derecho, con lesiones inflamatorias en los lóbulos inferior y medio.

rología para *Mycoplasma pneumoniae*, *Chlamydia psittaci*, *Chlamydia pneumoniae* y *Coxiella burnetii* IgM negativa.

El paciente fue diagnosticado de NAC, insuficiencia respiratoria e hiponatremia. Se le prescribió tratamiento antibiótico de amplio espectro y antifúngico, evolucionó favorablemente y se le dio el alta a los 10 días del ingreso.

Caso 3

Varón de 45 años de edad con SD e hipercolesterolemia. Acude al servicio de urgencias por presentar malestar general, artralgias, mialgias, cefalea, tos productiva, fiebre alta y escalofríos. La exploración física muestra buena coloración de piel y mucosas, hidratado, faringe hiperémica, abdomen blando, no doloroso, sin visceromegalias ni reacción peritoneal. Auscultación respiratoria: murmullo vesicular ligeramente disminuido en ambos campos pulmonares, sin estertores; auscultación cardíaca: ruidos cardíacos taquicárdicos. Constantes: PA, 100/60; FC, 115 latidos/min; SatO₂, 94%; GC, 104 mg/dl; temperatura, 39 °C. Radiografía de tórax anteroposterior y lateral: condensación en la periferia del lóbulo medio del pulmón izquierdo (fig. 3). Se remite al hospital, donde le realizan analítica de sangre: leucocitos: 12,3 10³/μl; VSG, 36 mm; PCR, 1,8; coagulograma y dímero-D, normales; Na, 137 mmol/l; gasometría en sangre arterial: FIO₂, 0,4; pH, 7,32; PCO₂, 31; PO₂, 65; CO₃H, 24; SatO₂, 93% analítica de orina, normal; prueba de tuberculina negativa; cultivo de esputo para bacterias, BAAR y hongos: negativos. Hemocultivos seriados negativos. Evaluación de inmunoglobulinas (IgM, IgG e IgA) normal. Lifocitos CD4+ normales. Serología negativa para *Mycoplasma pneumoniae*, *Chlamydia psittaci*, *Chlamydia pneumoniae* y *Coxiella burnetii*. El paciente fue diagnosticado de NAC. Después de tratamiento con antibioterapia de amplio espectro, presenta una evolución clínica favorable, es dado de alta y remitido a su médico de cabecera.

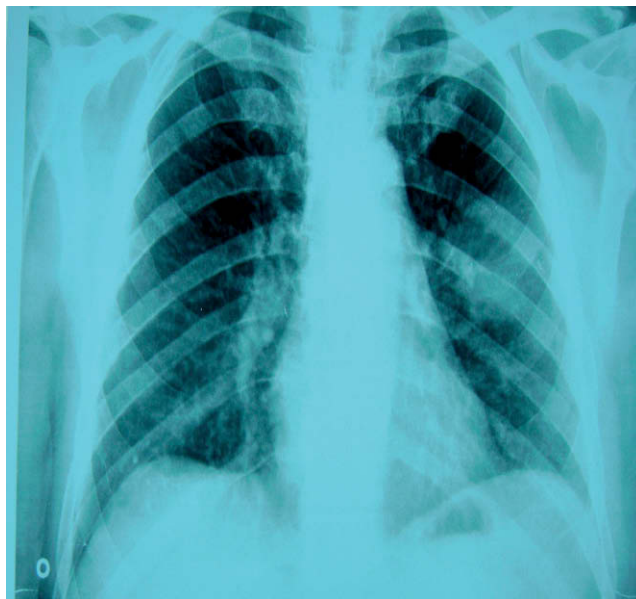


Figura 3 Caso 3. Radiografía anteroposterior de tórax: imagen de condensación en la periferia del lóbulo medio del pulmón izquierdo.

Discusión

Prevalencia de NAC en pacientes con SD

Prez et al⁷, tras estudiar a 697 niños hospitalizados por NAC, observaron que el SD fue una de las condiciones asociadas (12 niños, 1,72%), superado por las enfermedades neurológicas con repercusión en la función respiratoria (29 niños, 4,16%) y las malformaciones congénitas cardíacas (22 niños, 3,15%).

En otro estudio realizado con 109 pacientes con SD se detectó que las infecciones respiratorias afectaban a 61 pacientes (55,96%), las infecciones del tracto respiratorio superior afectaban con más frecuencia a niños menores de 1 año, y en 34 pacientes (31,42%) se asociaron a malformaciones congénitas cardíacas; 19 pacientes (31,15%) sufrieron bronconeumonías, 6 (9,83%) bronquitis y 2 (3,30%) neumonías⁸.

Diagnóstico de NAC en pacientes con SD

En la población general se sugiere que un paciente que consulta por fiebre (>37,8 °C), tos, expectoración, taquipnea (>25 respiraciones/min), mialgias y sudoración nocturna, en ausencia de odinofagia y rinorrea, tendría con mucha probabilidad una NAC⁹. Este modelo predictor clínico tiene una sensibilidad de 91% y una especificidad de 40%, y si analizase el cuadro clínico de presentación de los pacientes comentados se podría tener en cuenta en la población con SD⁹.

Sobre la utilidad del hemocultivo para el diagnóstico de neumonía, es representativo un estudio realizado en 19 hospitales canadienses durante un período de 6 meses: el porcentaje de hemocultivos positivos fue sólo del 6,2% y los autores también detectaron que la gravedad de la NAC no influye en ello. En otro estudio prospectivo, los hemocultivos fueron positivos en el 10,5% de pacientes con NAC. Después de analizar

diversos resultados, las diferentes guías clínicas recomiendan, en los pacientes hospitalizados por NAC, la realización de hemocultivos, pero no la recomiendan en los pacientes tratados ambulatoriamente: lo aquí comentados, fueron negativos, de aquí que su valor ha sido cuestionado¹⁰.

La NAC por *Mycoplasma pneumoniae* se asocia a una alta morbilidad y mortalidad en los pacientes con SD, como se observa en los casos comunicados por Orlicek et al¹¹. Estos autores describen las características clínicas y radiológicas de la NAC en tres niños afectados de SD y que desarrollaron fiebre alta, tos productiva, escalofríos, irritabilidad y taquipnea. En la radiografía de tórax presentaron infiltrados bilaterales, desarrollaron distrés respiratorio, requiriendo hospitalización. Los estudios de laboratorio mostraron infección por *Mycoplasma pneumoniae*. En estos niños las infecciones por micoplasma pueden ser graves, ya que los pacientes con SD presentan trastornos inmunitarios. Ante un niño con SD que presente neumonía hay que tener en cuenta este microorganismo como posible agente etiológico. Otros autores, como Corretger et al⁶, publicaron un caso de un paciente con SD que desarrolló neumonía grave; el agente etiológico fue *Mycoplasma pneumoniae*.

En la literatura también se describen casos de neumonías provocadas por *Bordetella bronchiseptica* en pacientes con SD; este germen es responsable de traqueobronquitis y bronconeumonía, rinitis y otitis media en los animales: coloniza el trato respiratorio superior y la orofaringe en los animales y es raro que infecte al ser humano, aunque puede causar manifestaciones de endocarditis subaguda y tos ferina leve en niños. También se ha descrito en pacientes inmunocomprometidos como causa de sepsis, peritonitis, bronquitis y neumonía¹².

Los pacientes con SD con deficiencias inmunológicas muestran tendencia a desarrollar neumonía por microorganismos inusuales^{6,7,12}, incluyendo agentes virales. En un estudio se describe un caso de neumonía causada por coronavirus humano (HCoV)-OC43 en un niño con SD y leucemia que presentó fiebre y leucopenia. No sólo los recientemente descubiertos HCoVs NL63 o HKU1, sino también prototipos extraños HCoV-OC43 y HCoV-229E, son considerados como patógenos respiratorios en pacientes pediátricos inmunocomprometidos con cáncer¹³.

Estos pacientes también pueden desarrollar neumonías fúngicas, como refleja la publicación de un caso con neumonía y derrame pleural provocada por *Aspergillus* en un niño japonés de 2 años de edad y SD¹⁴.

Evaluación de los factores asociados a neumonías e infecciones respiratorias recurrentes en pacientes con SD

Inmunosupresión

Ribeiro et al¹⁵, al estudiar a pacientes con SD que padecían infecciones respiratorias recurrentes, evaluaron los aspectos epidemiológicos, clínicos y de laboratorio, así como su estado inmunitario. Observaron la distribución por sexos (1,6 masculinos:1 femeninos) y la distribución por edades (de 1 a 12 años y 10 meses). Las cardiopatías congénitas estaban presentes en el 62,2% de los pacientes, y éstos fueron los que desarrollaron neumonías de repetición. La evaluación inmunológica mostró 2 casos con déficit de IgG2, 2 casos con deficiencia de linfocitos CD4+, y 5 casos presentaron reducción de

la función de las células NK; 22 de 36 casos analizados (61,1%) fueron positivos para citomegalovirus. Los autores concluyen que en los pacientes con SD hay que tener presente la deficiencia de la respuesta inmunitaria, lo que los haría más vulnerables a padecer estas infecciones en comparación con la población general.

Otros autores encuentran déficits de las inmunoglobulinas séricas, concretamente la IgG¹⁶.

Anomalías estructurales y funcionales del aparato respiratorio

La frecuente aparición de infecciones respiratorias se debe a la presencia de anomalías estructurales y funcionales del aparato respiratorio, características de los niños con SD. Entre estas figuran: reducción del diámetro antero posterior de la nasofaringe, lo que impide un adecuado drenaje¹⁷, un deficiente desarrollo de los senos y la mucosa nasal; disminución de la actividad ciliar para mantener la mucosa nasal limpia, así como la presencia de CHM, lo que predispone a presentar congestión vascular pulmonar con la subsecuente congestión bronquial¹⁷.

Cardiopatías

Las cardiopatías congénitas son consideradas un factor de riesgo para el desarrollo de infecciones respiratorias en los pacientes con SD⁸. Se presentan aproximadamente en el 40% de recién nacidos. Durante la adolescencia y los primeros años de la vida adulta, pueden aparecer los defectos valvulares, el más frecuente de los cuales es el prolapso de la válvula mitral¹⁸, como ocurrió en uno de nuestros pacientes (caso 2).

Aspiraciones orofaríngeas

Weir et al¹⁹ afirman que las neumonías se asocian de forma significativa con el asma bronquial, el reflujo gastroesofágico, el SD, la historia de infecciones respiratorias bajas, la tos productiva y la oxigenoterapia suplementaria. En este estudio se concluye que el impacto de las aspiraciones orofaríngeas en el desarrollo de neumonía debe ser considerado un factor de riesgo.

Aspiración de cuerpo extraño

Se ha publicado un caso de un paciente varón de 39 años de edad con SD que ingresó en el hospital por neumonía del lóbulo inferior izquierdo, resistente al tratamiento antibiótico de amplio espectro y de 2 meses de evolución. Estudiado con tomografía computarizada (TC), broncoscopia y biopsia, por sospecha de carcinoma bronquial, se llegó al diagnóstico de cuerpo extraño en la porción distal del bronquio principal izquierdo²⁰.

Otras causas

Unido a los factores mencionados anteriormente, el retraso mental y el dismorfismo craneofacial que presentan estas personas aumentan la susceptibilidad a padecer infecciones respiratorias²¹.

Mortalidad y morbilidad

Dyce Gordon et al⁸, en su estudio sobre infecciones respiratorias en niños con SD (n = 93) describen 16 muertes (14,67%), que mayormente ocurren durante los primeros

años de vida y son provocadas por bronconeumonías asociadas a cardiopatías congénitas. No se encuentran series publicadas de neumonías en pacientes adultos con SD.

Diagnóstico diferencial

Los pacientes con SD son inmunodeficientes y comúnmente padecen infecciones respiratorias. Dos niños fueron evaluados por padecer neumonías recurrentes con infiltrado radiográfico persistente, y en ambos casos las anomalías radiológicas se debieron a hernias de Morgagni; por tanto, cuando un niño con SD presenta imágenes de un infiltrado radiográfico persistente hay que tener en cuenta la posibilidad de defectos diafragmáticos²².

Prevención

Inmunizaciones

Los niños con SD sanos deben recibir las vacunas sistemáticas de modo idéntico al de los restantes niños, si bien las características inmunológicas y morfológicas de los niños trisómicos, la gravedad y la recurrencia de estas infecciones justifican la recomendación de ciertas inmunizaciones selectivas, entre las que se encuentra la vacunación anti-neumocócica. El evidente papel causal del neumococo en estos procesos recomienda una particular atención a su prevención y por tanto en el interés de la administración, ya en los lactantes, de una vacuna anti-neumocócica conjugada.

También hay que tener presente la vacunación antigripal. Se han documentado anomalías de la respuesta inmune de los niños con SD al virus de la gripe. Está asimismo bien demostrado su papel favorecedor de otitis media y sobreinfecciones broncopulmonares bacterianas. El valor preventivo de la vacunación antigripal sobre estas infectopatías adquiere una especial trascendencia en los pacientes trisómicos, en los que su inmunogenicidad está atestiguada.

El alcance de estas recomendaciones es universal, aunque puedan estar influidas por variaciones locales del calendario vacunal. Del mismo modo que no hay un calendario vacunal único del Estado español, tampoco existe una versión uniforme para la población Down. La armonización de las pautas para ambas situaciones es un deseable objetivo a cumplir²³⁻²⁵.

La Academia Americana de Pediatría a través de su Comité sobre Enfermedades Infecciosas, la Asociación Española de Pediatría y el Comité de Estándares de la Sociedad Española de Neonatología han propuesto recomendaciones para la prevención de las infecciones respiratorias debidas al virus respiratorio sincitial (VRS), cada vez más frecuentes. Debido a que parte de la población infantil con SD entra dentro de la población de riesgo definida por estas sociedades, hay que tener en cuenta el establecimiento de medidas preventivas para evitar esta infección: tanto medidas higiénicas como la inmunoprofilaxis con palivizumab, que han conseguido que el número de pacientes infectados por VRS haya decrecido²⁶.

Bibliografía

- Down JL. Observations on an ethnic classification of idiots. Lond Hosp Rep. 1866;3:259-62.
- Marrie TJ, Campbell GD, Walker DH, et al. Pneumonia. En: Kasper DL et al, editores. Harrison's Principles of Internal Medicine, 16th ed. México FD: The McGraw-Hill Companies Interamerican Editors; 2005. p. 1690-1700.
- Nawal Lutfiyya M, Henley E, Chang LF. Diagnosis and treatment of community-acquired pneumonia. Am Fam Physician. 2006;73:442-50.
- Macfarlane JT, Miller AC, Roderick Smith WH, Morris AH, Rose DH. Comparative radiographic features of community acquired Legionnaires' disease, pneumococcal pneumonia, mycoplasma pneumonia, and psittacosis. Thorax. 1984;39:28-33.
- Ngeow Y, Suwanjutha S, Chantarojanasiri T, Wang F, Saniel M, Alejandria M, et al. An Asian study on the prevalence of atypical respiratory pathogens in community-acquired pneumonia. Int J Infect Dis. 2009;9:144-53.
- Corretger JM, Bartrons J. Neumonía grave por *Mycoplasma pneumoniae* en el síndrome de Down. Revista Médica Internacional sobre el Síndrome de Down. 2000;4:33-43.
- Pirez MC, Berrondo C, Giacometti M, et al. Neumonía bacteriana adquirida en la comunidad en niños hospitalizados. Arch Pediatr Urug. 2003;74:6-14.
- Dyce Gordon E, Betharte Sotomayor Y, Dyce Gordon B. Infecciones respiratorias en niños con síndrome de Down. Revista Médico de Camagüey. 1997;1:1025-55.
- Diehr P, Wood RW, Bushyhead J, Krueger L, Wolcott B, Tompkins RK. Prediction of pneumonia in outpatients with acute cough, a statistical approach. J Chronic Dis. 1984;37:215-25.
- Mandell LA, Bartlett JG, Dowell SF, et al. Infectious Diseases Society of America. Update of practice guidelines for the management of community-acquired pneumonia in immunocompetent adults. Clin Infect Dis. 2003;37:1405-33.
- Orlicek SL, Walker MS, Kuhis TL. Severe Mycoplasma pneumonia in young children with Down syndrome. Clin Pediatr (Phila). 1992;31:409-12.
- Jeffrey L, Winters BS, William N, et al. Bordetella bronchiseptica pneumonia in a patient with Down syndrome: A case report and review. Pediatrics. 1992;89:1262-5.
- Simon A, Völz S, Fleischhack G, et al. Human coronavirus OC43 pneumonia in a pediatric cancer patient with Down syndrome and acute lymphoblastic leukemia. J Pediatr Hematol Oncol. 2007;29:432-4.
- Fumi M, Yoshikawa, Tetsushi Y, Ayano F, et al. Pneumonia with marked pleural effusion caused by aspergillus infection. Pediatr Infect Dis J. 2006;25:186-7.
- Fibeiro LM, Jacob CM, Pastorino AC, et al. Evaluation of factors associated with recurrent and/or severe infections in patients with Down's syndrome. J Pediatr (Rio J). 2003;79:141-8.
- Lok RK, Harth SC, Thong YH, et al. Immunoglobulin G subclass deficiency and predisposition to infection in Down's syndrome. Pediatr Infect Dis J. 1990;547-51.
- Nelson W, Vaughan V, Mckoy J. Tratado de pediatría. 6.ª ed. Barcelona: Salvat; 1975. p. 115-7.
- McElhinney DB, Straka M, Goldmuntz E, et al. Correlation between abnormal cardiac physical examination and echocardiographic finding in neonates with Down syndrome. Am J Med Genet. 2002;113:238-41.
- Weir K, McMahon S, Barry L, et al. Oropharyngeal aspiration and pneumonia in children. Pediatr Pulmonol. 2007;42:1024-31.
- Müller R, Schmidt M, Müller KM, et al. Aspiration pneumonia caused by vertebrae of a dove in a 39 year old patient with Down syndrome. Pneumologie. 1999;53:360-3.
- Borbolla L. Un tema de actualidad: El síndrome de Down. Rev Cubana Pediatr. 1988;60:1078-87.
- Picard E, Ben Nun A, Fisher D, et al. Morgagni hernia mimicking pneumonia in Down syndrome. J Pediatr Surg. 2007;42:1608-11.
- Comité Asesor de Vacunas. AEP. Manual de Vacunas en Pediatría. Edición 2001. Madrid: Litofinter; 2001. p. 443-5.
- Rogers PT, Coleman M. Atención médica al síndrome de Down. Barcelona: Fundació Catalana Síndrome de Down; 1994.
- Gruber WC. Children as a target for immunization. En: Nicholson KG, Webster RG, Hay AJ, editores. Textbook of influenza. Oxford: Blackwell Science; 1998. p. 435-44.
- Flórez Beledo J, Figueras Aloy J. Infecciones respiratorias por el virus respiratorio sincitial: prevención en el síndrome de Down. Revista Síndrome de Down 2006: Revista española de investigación e información sobre el Síndrome de Down. 2006;89:45-50.