

REVISTA DE LA SOCIEDAD ESPAÑOLA DEL DOLOR

www.elsevier.es/resed



NOTA CLÍNICA

Aspectos técnicos en la infiltración caudal guiada por tomografía computarizada

A. Muntané Sánchez^{a,*}, D. Fontes Caramé^a, V. Mayoral Rojals^b y L. Aja Rodríguez^a

^aServicio de Radiodiagnóstico, Departamento de Neurorradiología, Hospital Universitario de Bellvitge, L'Hospitalet, Barcelona, España

^bServicio de Anestesiología, Departamento de la Clínica del Dolor, Hospital Universitario de Bellvitge, L'Hospitalet, Barcelona, España

Recibido el 30 de junio de 2010; aceptado el 30 de agosto de 2010
Disponible en Internet el 23 de octubre de 2010

PALABRAS CLAVE

Tomografía
computarizada;
Analgesia;
Epidural;
Caudal

Resumen

Introducción: La infiltración epidural caudal constituye en la actualidad una de las técnicas de analgesia regional que se utiliza con más frecuencia para el dolor crónico lumbar. Nuestro objetivo principal a alcanzar en esta exposición es poner de relieve una nueva técnica para realizar esta intervención que resulta más sencilla y menos agresiva para el paciente que la utilizada clásicamente.

Material y métodos: Esta técnica se ha realizado en 13 pacientes (2 varones y 11 mujeres), con edades comprendidas entre los 33 y los 84 años. Todos los pacientes tenían dolor lumbar crónico. Para realizarla se ha utilizado un equipo de tomografía computarizada (TC) General Electric Light Speed 16, una aguja de punción lumbar de 22 G y las medidas estériles adecuadas. La TC es una herramienta que facilita enormemente la visualización del ligamento sacrocoxígeo. Una vez introducida la aguja y comprobado mediante TC que se encuentra en el interior del canal raquídeo caudal, se procede a girar el bisel en dirección craneal con el objetivo de que el fármaco administrada salga por el orificio de la aguja hacia el canal neural.

Discusión: La técnica más frecuente en la práctica de la infiltración epidural caudal se realiza habitualmente con el paciente en decúbito prono, con la cabeza girada sobre un lado utilizando un arco de rayos X. Mediante la técnica que mostramos, la punción es menos agresiva, más rápida y hay menos posibilidades de complicaciones. El riesgo de perforar el saco dural es prácticamente inexistente, así como de producir hematomas o infecciones, debido a que la manipulación con la aguja es mucho menor y se ciñe únicamente a una punción directa.

*Autor para correspondencia.

Correo electrónico: muntanesanchez@yahoo.es (A. Muntané Sánchez).

En el 100% de los casos en que se ha practicado nuestra técnica, la difusión de la medicación administrada se ha realizado en dirección craneal, lo cual se ha verificado debido al contraste que se ha añadido a la mezcla farmacológica.
 © 2010 Sociedad Española del Dolor. Publicado por Elsevier España, S.L. Todos los derechos reservados.

KEYWORDS

Tomography
 computed;
 Analgesia;
 Epidural;
 Caudal

Technical aspects of CT guided caudal infiltration

Abstract

Introduction: Caudal epidural infiltration is currently one of the most used regional analgesia techniques for control of chronic low back pain. Our primary objective in this presentation is to highlight a new technique for performing this intervention which is simpler and less aggressive for the patient than that classically used.

Material and methods: This new technique has been used on 13 patients (2 males and 11 females) between 33 and 84 years. All patients had chronic lumbar pain. A General Electric Light Speed 16 CT scanner, a 22G lumbar puncture needle and appropriate sterile measures, were used to perform the technique. The CT scanner is a tool that makes it much easier to visualise the sacrococcygeal ligament. After the needle is introduced, and checked using CT, into the caudal spinal canal, the bevel is turned in the cranial direction in order that the medication administered comes out of the needle orifice towards the neural canal.

Discussion: The most common technique for performing caudal epidural infiltration is usually done in the prone position with the head turned to one side using an X-ray arch. Using this technique we show that the puncture is less aggressive, quicker and with fewer possibilities of complications. The risk of perforating the dural sac is practically non-existent. There is also less risk of producing haematomas or infections, due to there being much less manipulation of the needle and only involves a direct puncture.

In the 100% of cases on which our technique has been performed, the diffusion of the administered medication has been made in the cranial direction, which has been verified using contrast added to the pharmacological mixture.

© 2010 Sociedad Española del Dolor. Published by Elsevier España, S.L. All rights reserved.

Introducción

La infiltración epidural caudal es en la actualidad una de las técnicas de analgesia regional que se utiliza con más frecuencia para el dolor crónico lumbar¹. Esta infiltración consiste en una inyección con una mezcla de anestésicos locales y corticoides en el espacio epidural, en la parte baja del canal raquídeo, en la región sacra. Las numerosas ventajas que ofrece la aplicación de un bloqueo epidural caudal en estas indicaciones se han demostrado ampliamente por diversos autores².

Nuestro objetivo principal en esta exposición es poner de relieve una nueva técnica para realizar esta intervención, que resulta más sencilla y menos agresiva para el paciente que la utilizada clásicamente. La hemos denominado técnica de Fontes-Muntané, ya que son los autores que han desarrollado el proceso.

Material y métodos

Esta técnica se ha realizado en 13 pacientes (2 varones y 11 mujeres), con edades comprendidas entre los 33 y los 84 años. Todos los pacientes tenían dolor lumbar crónico por diferentes motivos: espondiloartrosis, artrodesis metálica y estenosis del canal. Para realizarla, se ha utilizado un equipo de tomografía computarizada (TC) General Electric Light

Speed 16, una aguja de punción lumbar de 22 G y las medidas estériles adecuadas y habituales. En primer lugar, se ha procedido a la localización del ligamento sacrocóxigeo realizando cortes axiales mediante la TC, que es una herramienta que facilita enormemente la visualización de este ligamento. Una vez localizado, y sabiendo el desplazamiento de mesa en la realización del corte de TC, se marca la piel con un rotulador de tinta negra que indicará el punto de entrada. Se procede a anestesiar la piel con Scandicain[®] (Laboratorios Inibsa, España). Posteriormente, se introduce la aguja de punción lumbar sin inclinación y con el bisel en dirección caudal. Una vez introducida la aguja y comprobado mediante TC que se encuentre en el interior del canal raquídeo caudal, se procede a girar el bisel en dirección craneal con el objetivo de que el fármaco administrado salga orientado por el orificio de la aguja hacia el canal neural (fig. 1). La medicación inyectada fue 2 ampollas de Trigón depot[®] (triamcinolona), 2 cc de bupivacaína al 0,25%, 5 cc de suero fisiológico y 2 cc de contraste yodado no iónico.

Discusión

La técnica más frecuente en la práctica de la infiltración epidural caudal se realiza habitualmente con el paciente en decúbito prono, con la cabeza girada sobre un lado utilizando control radiológico³⁻⁵. La piel y los tejidos blandos subcutáneos se anestesian con 1-2 ml de lidocaína al 1%. El hiato sacro

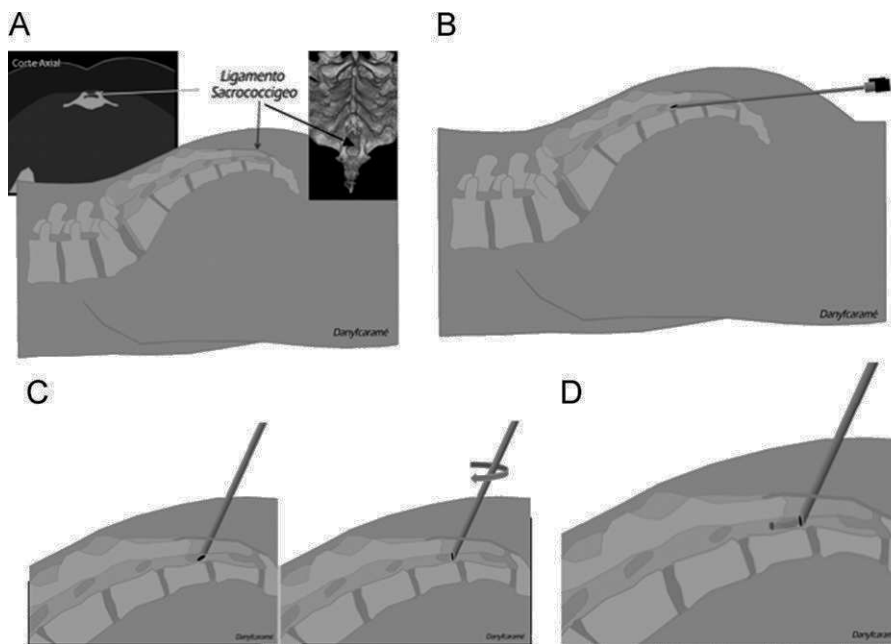


Figura 1 A) Localización del ligamento sacrococcigeo en un corte axial. B) Introducción de la aguja en el canal caudal según la técnica clásica. C) Colocación de la aguja en el canal raquídeo caudal con giro del bisel en dirección craneal. D) Inyección de la medicación en la dirección que marcan las flechas.

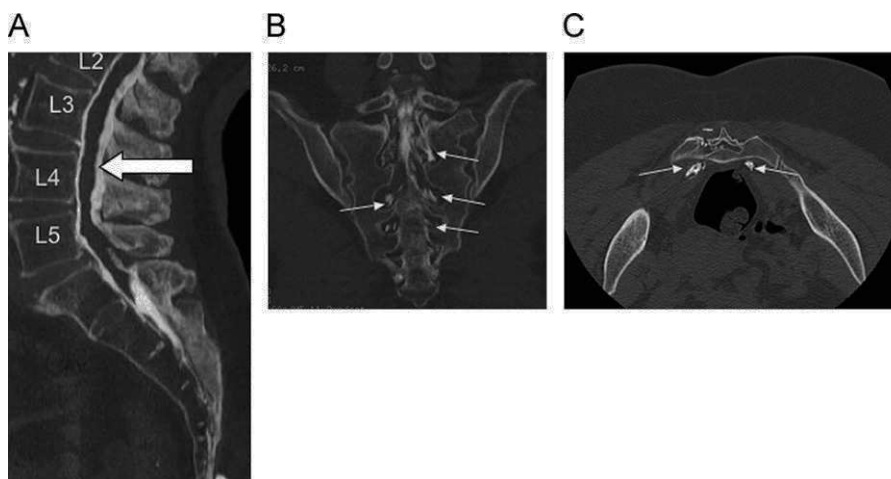


Figura 2 Aspecto de la medicación administrada con el contraste iodado. A) La columna de contraste se extiende por el espacio epidural hasta L2 (flecha). B) Visión coronal. C) Corte axial en donde puede observarse la distribución de los fármacos por el plexo sacro (flechas blancas).

puede ser bastante difícil de visualizar mediante escopia. La localización aproximada puede identificarse por palpación de las prominencias sacras en la línea media, cerca de la hendidura glútea en su porción superior. Se utiliza una aguja de punción lumbar de 22 G. La aguja se coloca en la piel y avanza directamente a través del ligamento sacrococcigeo. Cuando la aguja atraviesa el ligamento, puede notarse un cierto vencimiento de resistencia. Una vez que la aguja pasa el ligamento y se sitúa en el canal espinal caudal, el ángulo de la aguja llega aproximadamente al plano del sacro y avanza dentro del canal caudal 1–2 Cm. El espacio epidural caudal tiene una red venosa generosa y una posible colocación de la aguja dentro de una estructura vascular puede comprobarse con la inyección de contraste yodado no iónico con control de

escopia. Una vez confirmada la posición de la aguja, se inyecta el fármaco. Tras la administración, se retira la aguja³.

La práctica de la infiltración caudal puede dar lugar a complicaciones, como la punción dural, lo que suele ocurrir si se avanza la aguja por el interior del canal espinal caudal⁶. También se han descrito la sufusión hemorrágica^{7,8} y la aracnoiditis⁹.

Mediante la técnica de Fontes-Muntané descrita, la punción es menos agresiva y más rápida, y hay menos posibilidades de complicaciones. El riesgo de perforar el saco dural o realizar una disección subperióstica es prácticamente inexistente, así como de producir hematomas o infecciones, debido a que la manipulación con la aguja es mucho menor y se ciñe únicamente a una punción directa.

La extensión de los anestésicos locales en el espacio epidural es un fenómeno complejo, influido en gran parte por factores intrínsecos que son idiosincrásicos al paciente, y no depende tanto de la técnica aplicada. Se ha considerado el efecto que pueda tener la gravedad sobre la difusión de los anestésicos en el espacio epidural. Esta hipótesis está basada en la suposición de que el espacio epidural se comporta geométricamente como un cilindro. De ese modo, los fluidos inyectados en él se extenderían libremente hacia abajo. Sin embargo, este argumento es incorrecto, ya que el espacio epidural está constituido por tejido graso, vasos y el propio saco dural. Los fluidos inyectados difunden libremente por el espacio, cubriendo el saco dural y pasando incluso por los forámenes; por consiguiente, la extensión está determinada por la constitución tisular del espacio anatómico¹⁰. En el 100% de los casos en que se ha practicado nuestra técnica, la difusión de la medicación administrada se ha realizado en dirección craneal; se ha observado una buena distribución por el plexo sacro y en 3 casos se observó que los fármacos han llegado por el espacio epidural hasta L2, lo cual se ha verificado debido al contraste que se ha añadido a la mezcla farmacológica (fig. 2).

Conflicto de intereses

Los autores declaran no tener ningún conflicto de intereses.

Bibliografía

1. El-Khoury G, Ehara S, Weinstein JN, Montgomery WJ, Kathol MH. Epidural steroid injection: a procedure ideally performed with fluoroscopic control. *Radiology*. 1988;168:554-7.
2. Georges Y, El-Khoury GY, Donald L. Renfrew: percutaneous procedures for the diagnosis and treatment of lower back pain: diskography, facet-joint injection, and epidural injection. *AJR*. 1991;157:685-91.
3. Rathmell JP. Atlas image-guided intervention in regional anesthesia and pain medicine. Philadelphia: Lippincott Williams & Wilkins; 2006. p. 42-55.
4. Cluff R, Mehio AK, Cohen SP, Chang Y, Sang CN, Stojanovic MP. The technical aspects of epidural steroid injections: a national survey. *Anesth Analg*. 2002;95:403-8.
5. Roca G, Nogués S, Faura A, Melero A. Necesidad de control radiológico del abordaje caudal terapéutico en el adulto. *Rev Esp Anestesiología Reanim*. 1993;40:100.
6. Gielen M. Post-dural puncture headache (PDPH). A review. *Reg Anesth*. 1989;14:101-6.
7. Masdeu JC, Breuer AC, Schoene WC. Spinal subarachnoid hematomas: clue to a source of bleeding in traumatic lumbar puncture. *Neurology*. 1979;29:872-6.
8. Ruff RL. Cord compression from spinal subarachnoid hemorrhage. *Arch Neurol*. 1980;37:467.
9. Aldrete JA. Corticosteroids. En: Aldrete JA, editor. *Arachnoiditis: the silent epidemic*. Denver: Futuremed; 2000. p. 125-34.
10. Khan MA, Rafique MK, Tanveer H, Jodat S, Liaqat A, Shahida K, et al. Effect of semi recumbent position on sacral spread of local anesthetics given through epidural catheters during labour. *J Anaesth Clin Pharmacol*. 2009;25:43-5.