

Caso Clínico

Lipoma cardíaco gigante

Karla Patricia Salmorán-Pérez^a, Juan Arteaga-Adame^a, Carlos Alberto Lezama-Urtecho^a,
Luis Manuel Álvarez-Sánchez^a, José Ernesto Salamanca-González^b y Guillermo Careaga-Reyna^{a,*}

^a UMAE Hospital General «Dr. Gaudencio González Garza», Centro Médico Nacional «La Raza», IMSS, México

^b Hospital General de Zona 194, IMSS, México



INFORMACIÓN DEL ARTÍCULO

Historia del artículo:

Recibido el 12 de abril de 2021

Aceptado el 30 de mayo de 2021

On-line el 10 de julio de 2021

Palabras clave:

Lipoma cardíaco

Cirugía cardíaca

Tumor intracardiaco

RESUMEN

Paciente masculino de 61 de edad quien presenta palpitaciones y disnea. El estudio ecocardiográfico presenta datos sugestivos de tumor en aurícula derecha, por lo que ingresa de urgencia a quirófano. Se encuentra lipoma cardíaco gigante con extensión a mediastino que se reseca por completo sin complicaciones. Resultado histopatológico de lipoma de 1.300 g con posible origen en el mediastino e invasión a las cavidades cardíacas por su tejido más débil.

© 2021 Sociedad Española de Cirugía Cardiovascular y Endovascular. Publicado por Elsevier España, S.L.U. Este es un artículo Open Access bajo la licencia CC BY-NC-ND (<http://creativecommons.org/licenses/by-nc-nd/4.0/>).

Giant Cardiac Lipoma

ABSTRACT

A 61-year-old male case is presented with a history of palpitations and dyspnoea. Echocardiographic study showed suggestive data of intracardiac tumour in the right atrium. On this basis he was admitted for urgent open-heart surgery, finding a giant cardiac lipoma with mediastinal extension, successfully resected. Histopathological result of lipoma of 1,300 g probably originating in the mediastinum with invasion to the cardiac cavities due to their weaker tissue.

© 2021 Sociedad Española de Cirugía Cardiovascular y Endovascular. Published by Elsevier España, S.L.U. This is an open access article under the CC BY-NC-ND license (<http://creativecommons.org/licenses/by-nc-nd/4.0/>).

Keywords:

Cardiac lipoma

Cardiac surgery

Intracardiac tumour

Introducción

Los tumores cardíacos se dividen en primarios o secundarios; de estos, los secundarios son más frecuentes por su origen metastásico. En una revisión, Straus y Merliss¹, encontraron una incidencia de tumores cardíacos primarios de 0,0017-0,28%. Lymburner² encontró sólo cuatro casos en 8.500 autopsias, lo que ofrece una incidencia del 0,05%. Dada la naturaleza misma del tumor y la tecnología actual para el diagnóstico, se convierte en una entidad que ha dejado de ser infrecuente. Aproximadamente el 75% son benignos y de ellos, más del 50% de los casos son mixomas. La primera resección con éxito de un tumor cardíaco benigno con circulación extracorpórea la realizó Crafoord en 1954; posteriormente, se han publicado bastantes artículos, especialmente de series cortas o casos aislados; también se han realizado un número considerable de revisiones clínicas, quirúrgicas y anatomopatológicas³. Debido a su localización, los tumores intracardiacos pueden generar obstrucción al flujo de sangre dentro del corazón o embolizar, siendo por lo tanto potencialmente letales⁴. En particular las lesiones lipomatosas del corazón son raras y no bien conocidas; se dividen comúnmente en

3 entidades histopatológicas distintas: lipoma cardíaco verdadero, hipertrofia lipomatosa del septum interatrial y liposarcoma⁵. El 53,1% de los lipomas se localizan dentro de las cavidades cardíacas, el 32,5% en el pericardio, el 10,7% de los casos son intramiocárdicos y el 3,7% involucran múltiples estructuras⁶. Con base en lo anterior y por el tamaño y tipo del tumor, presentamos el siguiente caso.

Caso clínico

Se trata de paciente masculino de 61 años de edad, con antecedente de diabetes mellitus tipo 2 e hipertensión arterial sistémica de 10 años de diagnóstico, obesidad mórbida, antecedente de arritmia desde hace 3 años no especificada, sin tratamiento. Ingresa de urgencia al servicio de cardiología por presencia de palpitaciones, ortopnea, disnea de pequeños esfuerzos. A la exploración física, con obesidad mórbida, extrasístoles aisladas, sin soplos, ingurgitación yugular grado II, extremidades con pulsos homóclotos. El electrocardiograma (ECG), mostró ritmo sinusal, a 60 lpm, intervalo QRS a +60, transición vectorial en V2, eje anteroposterior horizontal, eje longitudinal levorrotado, punta indeterminada, onda T positiva de ramas asimétricas. Ecocardiograma transtorácico con datos de tumor intracardiaco en aurícula derecha con imagen de 40 x 31 mm sugestiva de mixoma, ventrículo izquierdo hipertrófico, fracción de eyección del ventrículo izquierdo (FEVI) 65%, contractilidad

* Autor para correspondencia.

Correo electrónico: gcareaga3@gmail.com (G. Careaga-Reyna).

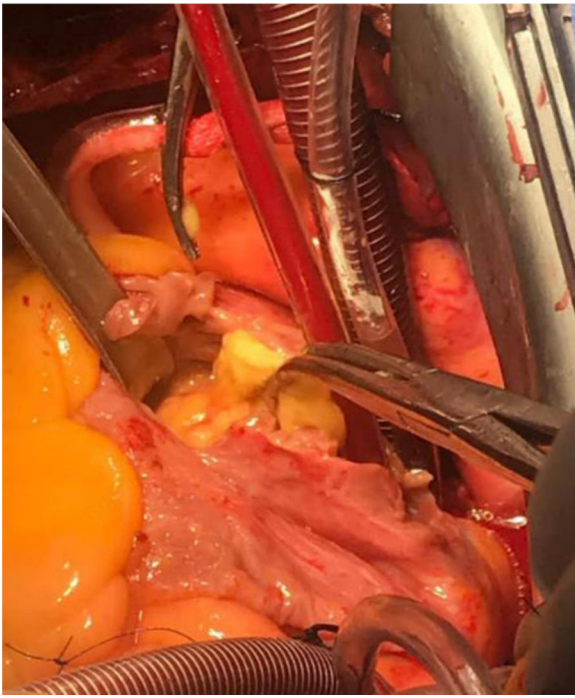

Figura 1. Canulación bicaval y auriculotomía con tumor adherido a la base de la aurícula derecha. Imagen en sentido caudo-cefálico.

conservada. Riesgo quirúrgico por STS (*Society of Thoracic Surgeons*): riesgo de mortalidad: 0,618%. Euroscore II 1,71%. Se decide ingreso a quirófano para resección de tumor intraauricular con canulación bicava y en derivación cardiopulmonar total, se realiza auriculotomía derecha encontrando lipoma intraauricular en base de aurícula derecha (fig. 1) con extensión a mediastino (fig. 2), el cual se reseca en su totalidad (fig. 3). Se realizó cierre directo de aurícula derecha con monofilamento de polipropileno 4-0. Tiempo de isquemia miocárdica 68 min y de derivación cardiopulmonar de 88 min en

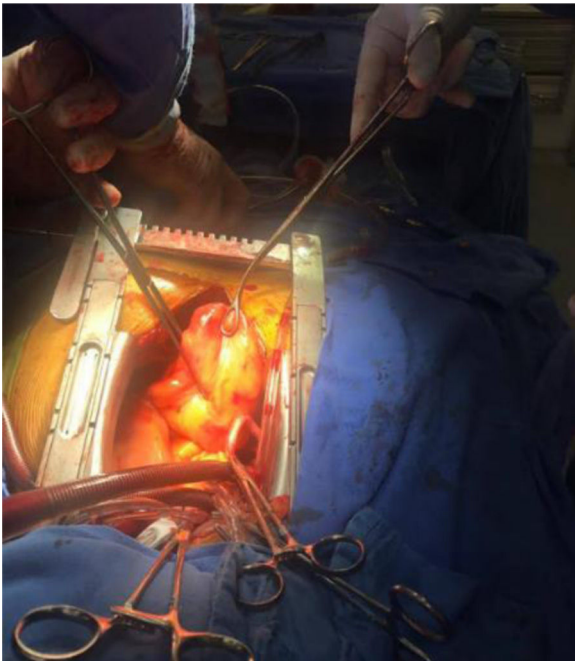


Figura 2. Extensión del tumor al mediastino, una vez liberado de la base de la aurícula derecha. Imagen en sentido caudocefálico.

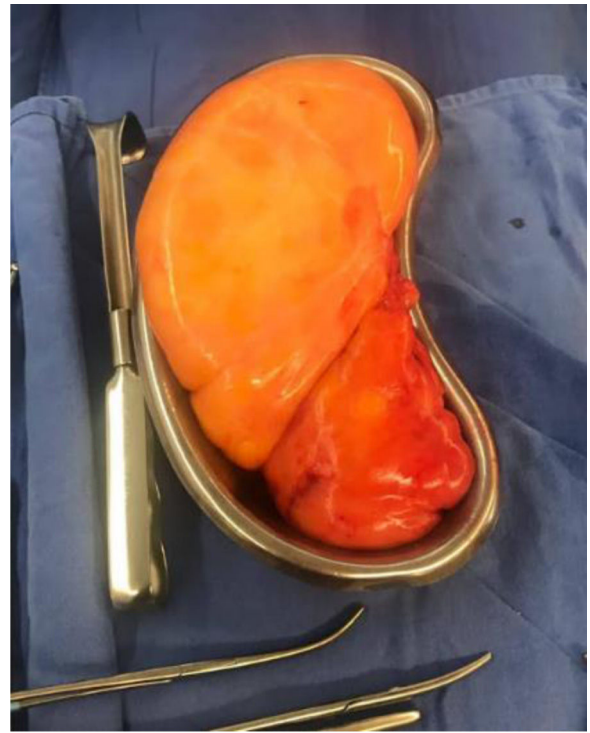

Figura 3. Lipoma extirpado, se observa bilobulado, bien delimitado, contenido homogéneo.

normotermia. Evolución posoperatoria favorable, extubación a las 48 horas, egreso hospitalario a los 8 días. Reporte de histopatología de dos piezas: lipoma intraauricular de 7 x 7 x 3 cm y mediastinal de 18 x 17 x 7 cm, bilobulado, encapsulado, peso de 1.300 g. Se contó con consentimiento informado tanto para los procedimientos realizados, como para la presentación del caso.

Discusión

En la literatura internacional, la incidencia de los tumores cardíacos primarios en diversos estudios como los de Straus y Merliss del 0,001% al 0,28% reportados únicamente en autopsias¹, Lymburner con una incidencia del 0,05%². Nadas y Ellison hallaron un caso por cada 10.000 autopsias. Respecto a los casos en México, solo existe un estudio retrospectivo a 16 años reportado por Alfaro y cols.⁷, con los siguientes datos: predominancia en el género femenino aproximadamente de 2:1. De estos tumores, aproximadamente un 75% son benignos³. Menos del 10% de todos los tumores cardíacos benignos son lipomas⁸.

Los lipomas cardíacos son de origen mesodérmico e histológicamente se asemejan a los lipomas en otras partes del cuerpo. Se ha descrito que aproximadamente el 50% de los lipomas cardíacos se originan en el subendocardio, el 25% son de origen subepicárdico y en el 25% su origen es intramiocárdico. Estudios realizados en el Texas Heart Institute, sugieren que la formación de este tipo de tumores involucra cuatro factores principales: las contracciones sistólicas continuas; la pared auricular derecha delgada, blanda y flexible; la firmeza del lipoma y el crecimiento gradual e implacable del tumor. Estos, en combinación, hacen que la pared auricular se invagine y adelgace gradualmente con el tiempo. La presión continua por el agrandamiento extracardiaco del tumor da como resultado un estiramiento progresivo y posterior penetración de la pared auricular⁹. Esto explicaría en gran medida la frecuente aparición de este tipo de tumores en la aurícula derecha¹⁰.

Aunque el lipoma cardíaco es histológicamente benigno, en general no existen manifestaciones clínicas específicas de los

tumores cardíacos y es frecuente la ausencia de síntomas mientras las masas tumorales no alcancen cierto tamaño⁷. Las manifestaciones clínicas a veces son de comportamiento maligno como resultado de obstrucción valvular, obstrucción intracavitaria, opresión cardíaca, embolización periférica y arritmias graves. En estos casos, se debe realizar una resección quirúrgica para los lipomas sintomáticos^{6,8}. Para su diagnóstico es posible la realización de resonancia magnética cardíaca, ecocardiografía (que se considera como el estudio más útil)⁶, tomografía de tórax y hasta una radiografía de tórax la cual demostraría alteración en la silueta cardíaca. En este paciente con antecedentes de palpitaciones que acude al servicio de urgencias por disnea progresiva se realiza ecocardiograma, que muestra datos sugestivos de mixoma, por lo que se decide cirugía de urgencia. El hallazgo de este tipo de tumores suele ser incidental⁷, tal y como ocurrió en este caso. Dados los antecedentes de palpitaciones, está justificada la cartografía electroanatómica (CARTO Biosense Webster, Israel), en la cual se demuestra habitualmente que el origen de las arritmias se encuentra asociado a la base de implantación del tumor, donde tiene contacto con la pared de la cavidad cardíaca afectada¹¹.

Shu y cols. recientemente hicieron una revisión del tema y encontraron 255 artículos que tratan lo relacionado a los lipomas cardíacos, en los que coinciden los datos de su posible origen, localización, métodos de diagnóstico y tratamiento⁶. En general, el tratamiento quirúrgico es la mejor alternativa en pacientes con un tumor cardíaco. La cirugía permite la resección (parcial o total) del tumor, la mejoría o desaparición de los síntomas, la exploración de estructuras adyacentes y, sobre todo, la posibilidad de realizar biopsias amplias y tipificar el tumor. En los tumores benignos el tratamiento quirúrgico es muchas veces radical, eliminando la neoformación y proporcionando una cura permanente, aunque puede producirse recidiva tumoral^{6,7}.

Conclusión

Los tumores cardíacos primarios son entidades raras y, de ellos, el lipoma corresponde a la tercera entidad más frecuente dentro de los tumores benignos (posterior al mixoma y fibroelastoma papilar).

Hasta el momento, las series de casos reportados incluyen tumores con dimensiones de hasta 15 x 25 cm. Reportamos este caso, dada la baja incidencia en el mundo de los lipomas cardíacos gigantes. Creemos que los hallazgos son concordantes con la hipótesis de invaginación desarrollada por el hospital Texas Heart Institute,

con alta probabilidad de que los lipomas cardíacos sean tumores derivados de la invaginación de tejido epicárdico (fuente de los adipocitos que componen histológicamente el tumor), a través de estructuras débiles en las cavidades cardíacas, como puede ser el surco de Sondergaard. Sigue siendo un hallazgo incidental y con poca oportunidad de análisis preoperatorio.

Financiación

No se requirió financiamiento para elaborar este trabajo.

Consideraciones éticas

Se cumplió con los requerimientos establecidos y se respeta la confidencialidad del paciente.

Conflicto de interés

Los autores declaran no tener conflicto de interés.

Referencias

1. Straus R, Merliss R. Primary tumors of the heart. *Arch Pathol.* 1945;39:74–8.
2. Lymburner RM. Tumors of the heart: histopathological and clinical study. *Can Med Assoc J.* 1934;30:368–73.
3. Abad C. Cardiac Tumors. I. General considerations. *Benign primary tumors. Rev Esp Cardiol.* 1998;51:10–20.
4. Becker P, Ramírez A, Zalaquett R, Morán S, Irarrázaval MJ, Arretz C, et al. Mixoma Cardíaco: Caracterización clínica, métodos diagnósticos y resultados alejados del tratamiento quirúrgico durante tres décadas de experiencia. *Rev Méd Chile.* 2008;136:287–95.
5. Gulmez O, Pehlivanoglu S, Turkoz R, Demiralay E, Gumus B. Lipoma of the Right Atrium. *J Clin Ultrasound.* 2009;37:185–8.
6. Shu S, Wang J, Zheng C. From pathogenesis to treatment, a systemic review of cardiac lipoma. *J Cardiothorac Surg.* 2021;16, <http://dx.doi.org/10.1186/s13019-020-01379-6>.
7. Alfaro-Gómez F, Careaga-Reyna G, Valero-Elizondo G, Argüero-Sánchez R. Tumores cardíacos. Experiencia de 16 años en el Hospital de Cardiología del Centro Médico Nacional Siglo XXI. *Cir Cir.* 2003;71:179–85.
8. Shui-Bo Z, Jian Z, Yong L, Rong-Ping W. Surgical Treatment of a Giant Symptomatic Cardiac Lipoma. *J Thorac Oncol.* 2013;8:1341–2.
9. GERAL-RAINER W, BAILEY D, HOLLIS H. Giant Cardiac Lipoma: Refined Hypothesis Proposes Invagination from Extracardiac to Intracardiac Sites. *Tex Heart Inst J.* 2016;43:461–4.
10. Singh S, Singh M, Kovacs D, Benatar D, Khosla S, Singh H. A rare case of an intracardiac lipoma. *Int J Surg Case Rep.* 2015;9:105–8.
11. Sakamoto SI, Nitta T, Murata H, Yoshio T, Ochi M, Shimizu K. Electroanatomical mapping-assisted surgical treatment of incessant ventricular tachycardia associated with an intramyocardial giant lipoma. *J Interv Card Electrophysiol.* 2012;33:109–12.



BIOMED



unidix

Especialistas en cirugía cardiovascular

desde 1977 al cuidado de tu salud



91 803 28 02



info@biomed.es