

Original

# Tratamiento de la fibrilación auricular mediante toracoscopia (TT-MAZE)



Lourdes Montero-Cruces\*, Daniel Pérez-Camargo, Blanca Torres-Maestro, Manuel Carnero-Alcázar, Francisco Javier Cobiella-Carnicer y Luis C. Maroto-Castellano

Departamento de Cirugía Cardíaca, Hospital Clínico San Carlos, Madrid, España

## INFORMACIÓN DEL ARTÍCULO

### Historia del artículo:

Recibido el 29 de junio de 2020

Aceptado el 3 de septiembre de 2020

On-line el 14 de octubre de 2020

### Palabras clave:

Maze

Fibrilación auricular

TT-MAZE

## R E S U M E N

**Introducción y objetivos:** La ablación de la fibrilación auricular (FA) por toracoscopia o *totally thorascopic maze* (TT-MAZE) es un tratamiento quirúrgico eficaz cuya indicación, en nuestro país, es marginal. El objetivo es resumir nuestra experiencia en el tratamiento de la fibrilación auricular aislada mediante TT-MAZE.

**Material y método:** Se incluyó a todos los pacientes intervenidos de TT-MAZE entre junio del 2018 y mayo del 2020. Analizamos las características de la serie, las complicaciones asociadas y la supervivencia libre de fibrilación auricular.

**Resultados:** Se incluyó a 26 pacientes. La mediana de edad fue de 64,5 años (IQR 52-69) y el 84,6% (n = 22) eran varones. El 46,2% (n = 12) presentaba una fibrilación auricular persistente, el 34,6% (n = 9) paroxística y el 19,2% (n = 5) persistente de larga duración. La mediana de duración de la FA era de 4 años (IRQ 2-10). A 15 pacientes (57,7%) se les habían realizado ablaciones percutáneas previas y a 6 (23,1%), ablación del istmo cavotricuspidé. No hubo conversiones a esternotomía media, sangrados ni otras complicaciones mayores.

La supervivencia libre de fibrilación auricular a los 6 meses fue del 95,45% y al año del 90,43%. El 54,55% de los pacientes estaban libres de anticoagulación a los 6 meses.

**Conclusiones:** La TT-MAZE es una estrategia eficaz para el tratamiento de la fibrilación auricular sintomática, con una elevada tasa de éxito y una limitada incidencia de complicaciones.

© 2020 Sociedad Española de Cirugía Cardiovascular y Endovascular. Publicado por Elsevier España, S.L.U. Este es un artículo Open Access bajo la licencia CC BY-NC-ND (<http://creativecommons.org/licenses/by-nc-nd/4.0/>).

## Totally thorascopic left atrial maze procedure (TT-MAZE)

### A B S T R A C T

**Introduction and objectives:** Ablation of auricular fibrillation (AF) by thoracoscopy or totally thorascopic maze (TT-MAZE) is an effective surgical treatment whose indication, in our country, is marginal. The objective is to summarize our experience in the treatment of isolated auricular fibrillation using TT-MAZE.

**Material and method:** All patients who underwent a TT-MAZE between June 2018 and May 2020 were included. We analyzed the characteristics of the series, the associated complications, and survival free of auricular fibrillation.

**Results:** 26 patients were included. The median age was 64.5 years (IQR 52-69) and 84.6% (n = 22) were male. 46.2% (n = 12) had persistent AF, 34.6% (n = 9) paroxysmal, and 19.2% (n = 5) persistent long-term. The median duration of auricular fibrillation was 4 years (IRQ 2-10). Fifteen patients (57.7%) had undergone previous percutaneous ablations and 6 (23.1%) had ablation of the cavotricuspid isthmus. There were no conversions to median sternotomy, bleeding, or other major complications.

Atrial fibrillation-free survival at 6 months was 95.45% and at one year 90.43%. 54.55% of the patients were free of anticoagulation at 6 months.

**Conclusions:** TT-MAZE is an effective strategy for the treatment of symptomatic auricular fibrillation, with a high success rate and a limited incidence of complications.

© 2020 Sociedad Española de Cirugía Cardiovascular y Endovascular. Published by Elsevier España, S.L.U. This is an open access article under the CC BY-NC-ND license (<http://creativecommons.org/licenses/by-nc-nd/4.0/>).

### Keywords:

Maze

Atrial fibrillation

TT-MAZE

\* Autor para correspondencia.

Correo electrónico: l.monterocr@gmail.com (L. Montero-Cruces).

## Introducción

La fibrilación auricular (FA) es la arritmia más común. Su incidencia aumenta con la edad y afecta a más de 20 millones de personas en todo el mundo<sup>1-3</sup>. Se considera un factor de riesgo independiente de accidente cerebrovascular (ACV), aumenta al doble el riesgo de muerte, alarga la estancia hospitalaria de pacientes postoperados de cirugía cardíaca, aumenta los eventos tromboembólicos y disminuye la calidad de vida<sup>1,2</sup>.

El tratamiento principal de la FA sintomática tiene como objetivo restaurar y mantener el ritmo sinusal. El tratamiento de elección de primera línea es el tratamiento médico con fármacos antiarrítmicos. La ablación percutánea o el tratamiento combinado suele indicarse como segunda línea de tratamiento en pacientes en los que ha fracasado el tratamiento médico, ya que ha demostrado ser más efectiva que el tratamiento médico<sup>2</sup>.

Como tercera línea de tratamiento se debe considerar la ablación de la FA mediante una técnica quirúrgica en pacientes con FA auricular sintomática y refractaria al tratamiento médico o postablación<sup>2</sup>.

Desde su aparición, en 1987, el procedimiento de Cox-maze ha sido el tratamiento quirúrgico de referencia de la FA para restaurar el ritmo sinusal<sup>4,5</sup>. La técnica quirúrgica de maze consiste en producir una serie de incisiones a nivel auricular con el objetivo de interrumpir los circuitos de macroentradas causantes de la FA (técnica de corte y sutura)<sup>1</sup>. Se trata de un procedimiento difícil, con unos tiempos largos de circulación extracorpórea y pinzamiento aórtico, por lo que con el fin de simplificar la técnica quirúrgica este procedimiento fue evolucionando, y como resultado de las diferentes modificaciones realizadas surgió el Cox-maze III con excelentes resultados a pesar de los prolongados tiempos de bypass cardiopulmonar y la todavía gran complejidad quirúrgica<sup>1</sup>. La introducción nuevas fuentes de energía que sustituyen las incisiones realizadas previamente permitieron simplificar el procedimiento hasta el desarrollo de un procedimiento mínimamente invasivo realizado por vía toracoscópica mediante radiofrecuencia o *totally thorascopic maze* (TT- MAZE)<sup>2</sup>.

## Material y métodos

Se revisó, retrospectivamente, a todos los pacientes intervenidos mediante TT-MAZE de junio del 2018 a mayo del 2020. La información se extrajo de la base de datos prospectiva de nuestro servicio. El trabajo fue aprobado por el comité ético de nuestro centro.

Todos los casos realizados fueron discutidos por un equipo multidisciplinar en un Atrial Fibrillation Team (AFib Team) compuesto por cirujanos cardíacos y electrofisiólogos. Se incluyó a pacientes con FA sintomática refractaria al tratamiento médico o pacientes con FA sintomática recidivante después de un tratamiento percutáneo.

Se analizaron las características de la serie, las complicaciones asociadas y la supervivencia a medio plazo en ritmo sinusal. Se estimó el riesgo tromboembólico según la escala de CHA<sub>2</sub>DS<sub>2</sub>-VASc.

En el preoperatorio se mantuvieron los antiarrítmicos que empleaba cada paciente en su tratamiento habitual y se administró una dosis de betabloqueantes preoperatoria en aquellos sin tratamiento antiarrítmico. En el postoperatorio se mantuvo el tratamiento antiarrítmico utilizado en el tratamiento habitual de cada paciente ajustando la dosis en función del ritmo y frecuencia cardíaca postoperatoria. En aquellos pacientes en ritmo sinusal tras la intervención que presentaron durante el ingreso un episodio de FA con respuesta ventricular rápida se administró una perfusión de amiodarona para el control del ritmo.

La anticoagulación por vía oral fue suspendida 72 h antes del procedimiento. La anticoagulación se mantuvo durante al menos 3

meses después de la cirugía y se suspendió a partir de entonces si el paciente se encontraba en ritmo sinusal y su CHA<sub>2</sub>DS<sub>2</sub>-VASc era menor o igual a 1 en varones o menor o igual a 2 en mujeres<sup>2</sup>.

A todos los pacientes se realizó un seguimiento clínico al mes, a los 3 meses, a los 6 meses y al año, en los cuales se les realizaron un ecocardiograma y un Holter durante 24 horas.

## Técnica quirúrgica

Todas las intervenciones se realizaron bajo anestesia general con intubación orotraqueal selectiva y sin circulación extracorpórea. Los pacientes se posicionaron de cúbito supino y se colocaron placas externas de desfibrilación.

El procedimiento se realiza mediante un acceso bilateral totalmente toracoscópico para realizar un «box lesion» conectado a orejuela izquierda y con lesiones adicionales en la aurícula derecha realizadas con radiofrecuencia. Tras el colapso pulmonar derecho se introducen 3 puertos en la pared torácica derecha y se utiliza una cámara de videotoroscopia de 10 mm de 0 grados e insuflación de CO<sub>2</sub> para facilitar el colapso pulmonar conservando la presión del espacio pleural a una presión de 10 mmHg.

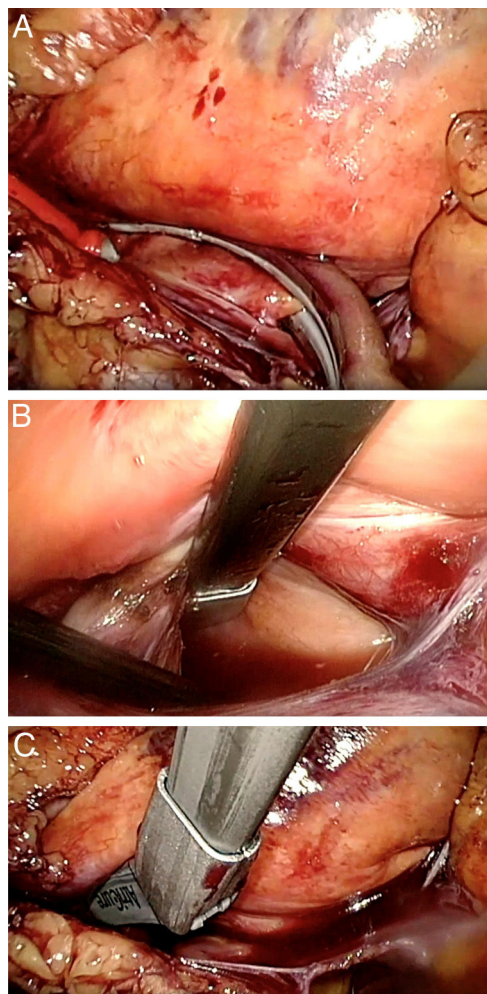
El procedimiento quirúrgico se inicia abriendo el pericardio del lado derecho separado unos 2 cm del nervio frénico y se tracciona con 3 puntos de seda para permitir una mejor exposición. Tras la disección meticulosa del seno oblicuo y transversal comenzamos con el aislamiento de las venas pulmonares derechas con el *clamp* bipolar Isolator Synergy® (AtriCure, Inc, West Chester, OH, EE. UU.) (fig. 1A). Posteriormente, se realizan las líneas del techo y del suelo de la aurícula izquierda con el *pen* Coolrail Linear Pen® (AtriCure, Inc, West Chester, OH, EE. UU.) (fig. 1B y C), así como la línea hacia la orejuela derecha y una lesión bicava en la aurícula derecha. Una vez realizadas estas lesiones, se comprueba el bloqueo bidireccional de las lesiones con el *pen* Isolator Transpolar Pen® (AtriCure, Inc, West Chester, OH, EE. UU.) (fig. 2A). Se cierra el pericardio y se coloca un drenaje torácico acodado de 32 F.

Se expande el pulmón derecho y se procede al colapso del pulmón izquierdo para realizar las lesiones contralaterales. Se colocan 3 puertos en la pared torácica izquierda, se insufla CO<sub>2</sub> y se abre el pericardio. Se procede a realizar el aislamiento de las venas pulmonares izquierdas con el *clamp* bipolar Isolator Synergy® (fig. 2B) tras seccionar el ligamento de Marshall y se completan las líneas del techo y del suelo con el *pen* Coolrail Linear Pen®. Finalmente, se excluye la orejuela izquierda con el dispositivo AtriClip Pro® (AtriCure, Inc, West Chester, OH, EE. UU.) (fig. 2C) introducido a través de la incisión del puerto inferior y se vuelve a comprobar el bloqueo de las lesiones con el Isolator Transpolar Pen®. Se cierra el pericardio, se coloca el drenaje de tórax de 32 F y se expande el pulmón izquierdo. De rutina, se realiza un ecocardiograma transesofágico en quirófano para asegurar la exclusión de la orejuela izquierda.

En los pacientes que presentaban insuficiencia mitral severa concomitante se realizó una técnica de reparación mitral mediante el implante de neocuerdas por vía transapical y sin circulación extracorpórea (TOP-MINI).

## Análisis estadístico

Las variables continuas fueron expresadas con la media  $\pm$  desviación estándar si seguían una ley normal, o mediana e intervalo intercuartílico si no la seguían. Las variables categóricas se expresaron en frecuencias absolutas y relativas (porcentajes). Se utilizó el test de la  $\chi^2$  al cuadrado o el test exacto de Fisher para la comparación de variables cualitativas y la prueba de la *t* de Student para variables cuantitativas. El análisis de la supervivencia se realizó con el método de Kaplan-Meier. Se consideró estadísticamente signifi-



**Figura 1.** A) Aislamiento de las venas pulmonares derechas con el *clamp* bipolar Isolator Synergy®. B) Realización las líneas del suelo de la aurícula izquierda con el *pen* Coolrail®. C) Realización las líneas del techo de la aurícula izquierda con el *pen* Coolrail®.

cativo una  $p < 0,05$ . El análisis estadístico fue realizado con STATA 15 (StataCorp 2015. College Station, TX, EE. UU.).

## Resultados

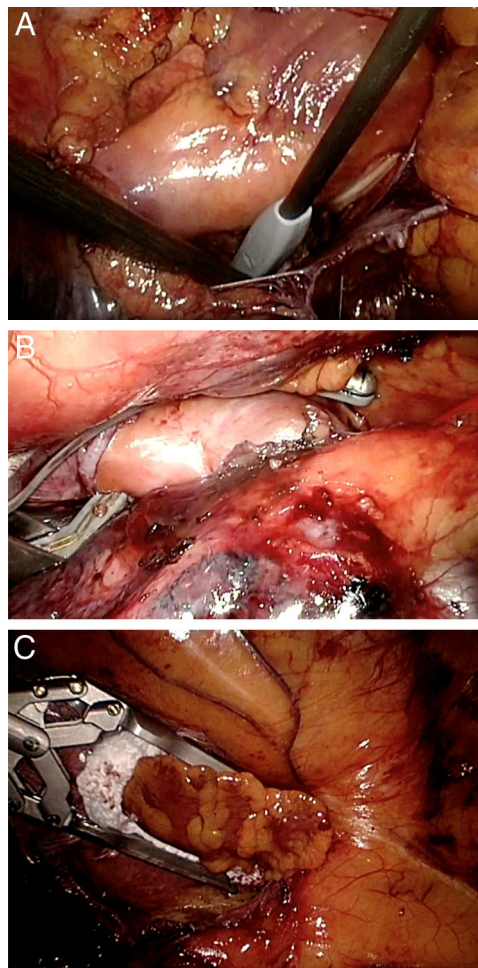
Un total de 26 pacientes fueron intervenidos de TT-MAZE en nuestro centro. La mediana edad fue de 64,5 años (IQR 52-69) y el 84,6% ( $n = 22$ ) eran varones. La [tabla 1](#) recoge las principales características preoperatorias de los pacientes.

El 61,5% ( $n = 16$ ) se encontraba en una clase funcional NYHA III-IV preoperatoriamente. El 34,6% ( $n = 9$ ) de los pacientes presentaba una FA paroxística, el 46,2% ( $n = 12$ ) una FA persistente y el 19,2% ( $n = 5$ ) una fibrilación persistente de larga evolución.

La mediana de años de duración de la FA previo a la intervención era de 4 años (IQR 2-10). Al 57,7% ( $n = 15$ ) se les habían realizado ablaciones percutáneas previas a la intervención y al 23,1% ( $n = 6$ ) ablación del istmo cavotricuspidé. El 100% ( $n = 26$ ) tomaba medicación antiarrítmica preoperatoria y el 96,2% ( $n = 25$ ) estaba en tratamiento anticoagulante previo a la intervención. La mediana de la escala CHADS2-VASc era de 2 (IQR 1-4).

En el ecocardiograma preoperatorio la media del tamaño de la aurícula izquierda era de  $48 \pm 7,2$  mm.

Cuatro pacientes presentaban insuficiencia mitral severa preoperatoria, por lo que se les realizó de manera concomitante una reparación valvular mitral por minitoracotomía anterolateral



**Figura 2.** A) Comprobación del bloqueo bidireccional de las lesiones con el *pen* Isolator Transpolar Pen®. B) Aislamiento de las venas pulmonares izquierda con el *clamp* bipolar Isolator Synergy®. C) Exclusión de la orejuela izquierda con el dispositivo AtriClip Pro®.

izquierda sin circulación extracorpórea mediante el implante de Neochords (TOP-MINI).

En todos los pacientes se realizó una exclusión de la orejuela izquierda con un AtriClip Pro®. En el 50% ( $n = 13$ ) se trataba de un AtriClip® de 40 mm de tamaño, seguido en un 30,8% ( $n = 8$ ) el del 45 mm, en un 15,4% ( $n = 4$ ) se había utilizado un AtriClip® de 35 mm y en un 3,8% ( $n = 1$ ) uno de 50 mm.

Un 23,1% ( $n = 6$ ) presentó un episodio de Fa posquirúrgica durante el ingreso que requirió perfusión de amiodarona. Solo en un paciente se tuvo que implantar un marcapasos definitivo endocavitario por disfunción sinusal. No se produjeron infarto agudo de miocardio ni ACV postoperatorios.

La mediana de estancia media en la Unidad de Cuidados Intensivos fue de 1 día (IQR 1-1,5) y la mediana de estancia hospitalaria de 4 días (IQR 3-5,5). No se produjo ninguna muerte hospitalaria.

Un paciente fue reintervenido a los 6 meses al diagnosticarse una insuficiencia tricúspide severa no detectada en el ecocardiograma preoperatorio de la primera intervención. Durante el seguimiento, ningún paciente ha presentado complicaciones cerebro ni cardiovasculares.

La supervivencia libre de FA a los 6 meses fue del 95,5% y al año del 90,4%. Más de la mitad de los pacientes (54,6%) estaban libres de anticoagulación a los 6 meses. Durante los primeros 6 meses, el 100% de los pacientes tenían tratamiento antiarrítmico y al año, un 19,2% ( $n = 5$ ).

**Tabla 1**  
Variables preoperatorias

	N=26
Edad (años)	64,5 (IQR 52-69)
Sexo masculino	22 (84,6%)
HTA	14 (53,9%)
Dislipidemia	13 (50,0%)
Fumador	0 (0%)
Exfumador	10 (38,5%)
Diabetes	2 (7,7%)
ACV	3 (11,5%)
EPOC	3 (11,5%)
ERC	5 (19,2%)
Creatinina (mg/dl) (media ± DE)	1,1 ± 0,3
FG (ml/min) (media ± DE)	81,5 ± 23,8
NYHA	
I	1 (4,2%)
II	9 (34,6%)
III	14 (53,8%)
IV	2 (8,3%)
FEVI %	57,5 ± 12,6
Normal	21 (80,7%)
Levemente deprimida	1 (3,9%)
Moderadamente deprimida	3 (11,5%)
Severamente deprimida	1 (3,8%)
Tamaño AI (mm) (media ± DE)	48,0 ± 7,2
EuroSCORE I (%)	2,2 ± 1,5
EuroSCORE II (%)	1,6 ± 2,1

ACV: accidente cerebrovascular; EPOC: enfermedad pulmonar obstructiva crónica; ERC: enfermedad renal crónica; FG: filtrado glomerular; FEVI: fracción de eyección del ventrículo izquierdo; HTA: hipertensión arterial; NYHA: clasificación de la insuficiencia cardíaca según la New York Heart Association; AI: aurícula izquierda; IQR: rango intercuartílico.

## Discusión

La prevalencia de la FA está en torno al 3% de la población y esta se ve incrementada con la edad y en pacientes con otras enfermedades cardiovasculares<sup>6</sup>. Además, es un factor de riesgo independiente de mortalidad y se asocia a un aumento de insuficiencia cardíaca y ACV<sup>7,8</sup>.

El tratamiento médico con fármacos antiarrítmicos es la primera línea de tratamiento, siendo la ablación percutánea con aislamiento de las venas pulmonares la segunda opción terapéutica. La ablación quirúrgica de la FA está indicada en pacientes con FA sintomática, persistente y refractaria al tratamiento médico o que han sido tratados mediante un tratamiento percutáneo ineficaz<sup>9,10</sup>.

El procedimiento de Cox-maze, desarrollado inicialmente para controlar los síntomas y las secuelas de la FA, consistía en un procedimiento de corte y sutura biauricular para impedir que el impulso eléctrico encuentre los caminos de macroentradas causantes de la FA<sup>11,12</sup>. Tras una serie de modificaciones, resultó el procedimiento de Cox-maze III, que presenta unos excelentes resultados, con una incidencia libre de FA de más del 90% a los 5 años<sup>11</sup>. En 2003 se describió un procedimiento alternativo mínimamente invasivo, TT-MAZE, en el cual se realiza una ablación de la FA toracoscópica mediante radiofrecuencia<sup>13-18</sup>.

Atendiendo a la duración y la presentación de la FA, se distinguen diferentes tipos de FA con diferentes mecanismos desencadenantes. Los desencadenantes de la FA paroxística se localizan en las venas pulmonares, de manera que hay evidencia sólida de que la ablación aislada de las venas pulmonares es una estrategia efectiva. Sin embargo, en la FA persistente y persistente de larga duración hay un sustrato auricular que contribuye al mantenimiento de la FA y exige de lesiones adicionales más allá de las venas pulmonares (pared posterior de aurícula izquierda, orejuela izquierda, istmo izquierdo y aurícula derecha)<sup>13,14</sup>. En nuestra serie, la mayoría de los pacientes presentaba una FA persistente (46,2%), seguido de una FA paroxística en el 34,6% y, por último, una FA persistente de larga evolución en el 19,2%. En otras series publicadas la mitad de

los pacientes aproximadamente presentan una FA paroxística<sup>15,16</sup>. Más del 50% de nuestros pacientes (n=15) habían sido tratados mediante ablaciones percutáneas previas y en el 23,1% (n=6) se había realizado una ablación del istmo cavotricuspidé.

En todos los pacientes de nuestra serie, además de realizar una ablación toracoscópica, se realizó un cierre de la orejuela izquierda durante el procedimiento. La tasa de éxito de exclusión de la orejuela izquierda del AtriClip® está en torno al 98%<sup>19</sup>. Todos nuestros pacientes presentaron un cierre completo de la orejuela izquierda en el ecocardiograma de control. El cierre de la orejuela izquierda no solo disminuye el riesgo de ACV en pacientes con FA debido a la disminución del flujo, sino que además produce un aislamiento eléctrico en dicha zona que favorece la permanencia en ritmo sinusal tras la ablación, sin complicaciones asociadas<sup>20,21</sup>. Di Biase et al.<sup>21</sup>, en un ensayo clínico aleatorizado, demostraron que el aislamiento de la orejuela izquierda mejora la tasa de supervivencia libre de FA en pacientes con FA persistente de larga evolución. En nuestra serie, ningún paciente presentó un ACV durante el postoperatorio inmediato ni durante el seguimiento.

La tasa de complicaciones postoperatorias tras el TT-MAZE es baja, así como la mortalidad perioperatoria. Van Laar et al.<sup>18</sup>, en su estudio de 1.171 pacientes, presentaron una tasa de complicaciones en torno al 3%, sin muertes periprocedimiento. Nuestra tasa de complicaciones es del 3,8% (n=1).

La necesidad de marcapasos postoperatorio continúa siendo un problema asociado al procedimiento de maze. Esto podría estar relacionado con la alta proporción de disfunción sinusal subyacente<sup>2,3</sup>. Geuzebroek et al. presentaron una incidencia de implante de marcapasos del 1,2%<sup>15</sup>. En nuestro caso, solo un paciente requirió del implante de un marcapasos endocavitario definitivo por persistencia de disfunción sinusal.

Otras complicaciones descritas tras el procedimiento de TT-MAZE son el sangrado postoperatorio, la necesidad de reconversión a esternotomía media, el desarrollo de neumotórax, la elevación del hemidiafragma o el ACV<sup>9</sup>. En nuestra serie, ningún paciente tuvo que ser reoperado por sangrado, reconvertido a esternotomía media ni presentó ningún ACV postoperatorio.

La eficacia del TT-MAZE está en torno al 75-90% en pacientes seleccionados, mientras que la eficacia de la ablación percutánea está en torno al 60-89%, por lo que se ha demostrado que la cirugía de ablación de la FA por toracoscopia es más efectiva que la ablación percutánea para el mantenimiento del ritmo sinusal, especialmente en pacientes con FA persistente<sup>9,15</sup>.

De Maat et al.<sup>9</sup>, en su estudio comparativo de pacientes tratados mediante ablación percutánea o TT-MAZE, presentaron una tasa libre de FA para el grupo TT-MAZE del 91% frente al 62% del grupo percutáneo.

En nuestro centro, la supervivencia libre de FA a los 6 meses fue del 95,5% y al año del 90,4%, similar a lo publicado en otras series. De los pacientes que presentaron persistencia de la FA a los 6 meses tras la intervención, todos ellos presentaban una FA persistente de larga evolución.

## Conclusiones

La TT-MAZE es una estrategia de ablación segura y eficaz para el tratamiento de la FA sintomática. Presenta una elevada tasa de éxito y una limitada incidencia de complicaciones.

## Financiación

No hay.

**Conflicto de intereses**

Ninguno.

**Bibliografía**

- Lall C, Melby S, Voeller R, Zierer A, Bailey M, Guthrie T, et al. The effect of ablation technology on surgical outcomes after the Cox-maze procedure: A propensity analysis. *J Thorac Cardiovasc Surg.* 2007;133:389–96.
- Kirchhof P, Benussi S, Kotecha D, Ahlsson A, Atar D, Casadei B, et al. Guía ESC 2016 sobre el diagnóstico y tratamiento de la fibrilación auricular, desarrollada en colaboración con la EACTS Grupo de Trabajo de la Sociedad Europea de Cardiología (ESC) para el diagnóstico y tratamiento. Aprobada por la European Stroke Organ. *Rev Esp Cardiol.* 2016;70:1–84.
- Weimar T, Schena S, Baley M, Maniar H, Schuessler R, Cox J, et al. The Cox-Maze procedure for lone auricular fibrillation: A single center experience over two decades. *Circ Arrhythm Electrophysiol.* 2012;5:8–14.
- Philpott J, Zemlin C, Cox J, Stirling M, Mack M, Hooker R, et al. The ABLATE trial: Safety and efficacy of Cox Maze-IV using a bipolar radiofrequency ablation system. *Ann Thorac Surg.* 2015;100:1541–8.
- Cox J, Churyla A, Malaisrie S, Kruse J, Pham D, Kisiltsina O, et al. When is a maze procedure a maze procedure? *Can J Cardiol.* 2018;34:1482–91.
- Andrade J, Khairy P, Dobrev D, Natterl S. The clinical profile and pathophysiology of atrial fibrillation- Relationship among clinical features, epidemiology, and mechanisms. *Circ Res.* 2014;25114:1453–68.
- García O. Procedimiento de Cox-maze III para la fibrilación auricular. Un estudio preliminar. *Arch Cardiol Mex.* 2016;86:208–13.
- Musharbash F, Schill M, Sinn L, Schuessler R, Maniear H, Moon M, et al. Performance of the Cox-maze IV procedure is associated with improved long-term survival in patients with atrial fibrillation undergoing cardiac surgery. *J Thorac Cardiovasc Surg.* 2018;155:159–70.
- De Maat G, van Gelder I, Rienstra M, Quast AF, Tan E, Wiesfeld A, et al. Surgical vs. transcatheter pulmonary vein isolation as first invasive treatment in patients with atrial fibrillation: A matched group comparison. *Europace.* 2014;16:33–9.
- MacGregor R, Khiabani A, Damiano R. The surgical treatment of atrial fibrillation via median sternotomy. *Oper Tech Thorac Cardiovasc Surg.* 2019;24:19–37.
- Robertson J, Saint L, Leidenfrost J, Damiano R. Illustrated techniques for performing the Cox-Maze IV procedure through a right mini-thoracotomy. *Ann Cardiothorac Surg.* 2014;3:105–516.
- Damiano R, Schwartz F, Bailey M, Maniar H, Munfakh N, Moon M, et al. The Cox maze IV procedure: Predictors of late recurrence. *J Thorac Cardiovasc Surg.* 2011;141:113–21.
- Boersma L, Castella M, van Boven W, Berruezo A, Yilmaz A, Nadal M, et al. Atrial fibrillation catheter ablation versus surgical ablation treatment (FAST). A 2-center randomized clinical trial. *Circulation.* 2012;125:23–30.
- Yorgun H, Canpolat U, Kocygit D, Coteli C, Evranos B, Aytemir K. Atrial appendage isolation in addition to pulmonary vein isolation in persistent atrial fibrillation: One-year clinical outcome after cryoballoon-based ablation. *Europace.* 2017;19:758–68.
- Geuzebroek G, Bentala M, Molhoek S, Kelder J, Schaap J, Van Putte B. Totally thoracoscopic left atrial Maze: Standardized, effective and safe. *Interact Cardiovasc Thorac Surg.* 2016;22:259–64.
- Van Laar C, Bentala M, Weimar T, Doll N, Swaans M, Molhoek S, et al. Thoracoscopic ablation for the treatment of atrial fibrillation: A systematic outcome analysis of a multicentre cohort. *Europace.* 2019;21:893–9.
- Guo Q, Zhu D, Bai Z, Shi J, Shi Y, Guo Y. A novel “box lesion” minimally invasive totally thoracoscopic surgical ablation for atrial fibrillation. *Ann Acad Med Singapore.* 2015;44:6–12.
- Van Laar C, Kelder J, van Putte B. The totally thoracoscopic maze procedure for the treatment of atrial fibrillation. *Interact Cardiovasc Thorac Surg.* 2017;24:102–11.
- Branzoli E, Marini M, Guarracini F, Pederzoli C, Pomarolli C, d’Onghia G, et al. Epicardial standalone left atrial appendage clipping for prevention of ischemic stroke in patients with atrial fibrillation contraindicated for oral anticoagulation. *J Cardiovasc Electrophysiol.* 2020;31:2187–91.
- Parikh V, Rasekh A, Mohanty S, Yarlagadda B, Atkins D, Bommana S, et al. Exclusion of electrical and mechanical function of the left auricular appendage in patients with persistent atrial fibrillation: Differences in efficacy and safety between endocardial ablation vs. epicardial LARIAT ligation (the EXCLUDE LAA study). *J Interv Card Electrophysiol.* 2020;57:409–16.
- Di Biase L, Burkhardt D, Mohanty P, Mohanty S, Sanchez J, Trivedi C, et al. Left atrial appendage isolation in patients with longstanding persistent AF undergoing catheter ablation, BELIEF Trial. *J Am Coll Cardiol.* 2016;68:1929–40.



**BIOMED**



unidix

# Especialistas en cirugía cardiovascular

*desde 1977 al cuidado de tu salud*



91 803 28 02



info@biomed.es