

Revisión

Mediastinitis necrosante descendente: reporte de caso y revisión de la literatura



Juan M. Tarelo-Saucedo^{a,*}, Ana P. Ruiz Funes-Molina^b, Jorge Meza-Carmona^b, José E. Miranda-Villasana^c, Óscar Tolentino-Campos^c, Alfonso Uribe-Campos^c, Amador Jiménez-Leyva^d y Daylin Rodríguez-Rodríguez^c

^a Servicio de Cirugía Cardiorrástica. Hospital Regional «Gral. Ignacio Zaragoza» ISSSTE, Ciudad de México, México

^b Servicio de Cirugía General. Hospital Central Sur de Alta Especialidad, Petróleos Mexicanos, Ciudad de México, México

^c Servicio de Cirugía Maxilofacial. Hospital Regional «Gral. Ignacio Zaragoza» ISSSTE, Ciudad de México, México

^d Servicio de Cirugía General. Hospital Regional «Gral. Ignacio Zaragoza» ISSSTE, Ciudad de México, México

INFORMACIÓN DEL ARTÍCULO

Historia del artículo:

Recibido el 28 de abril de 2020

Aceptado el 26 de mayo de 2020

On-line el 12 de noviembre de 2020

Palabras clave:

Mediastinitis necrosante descendente

Angina de Ludwig

Absceso odontogénico

Mediastinitis

RESUMEN

La mediastinitis necrosante descendente es una forma de mediastinitis originada a partir de una infección orofaríngea u odontogénica. Se caracteriza por una infección polimicrobiana aguda con necrosis fascial extensa que puede afectar músculos y piel contigua.

Se trata de una patología poco frecuente con gran relevancia dentro de la cirugía torácica por su elevada mortalidad (cerca al 40%). Las decisiones del equipo médico responsable del manejo de estos pacientes son decisivas, ya que el retraso en el diagnóstico y el tratamiento inapropiado o insuficiente son los principales factores asociados a la alta mortalidad.

Se presenta caso de paciente hombre de 63 años de edad que acude al servicio de urgencias posterior a manejo conservador de un absceso cervical, sin respuesta a tratamiento y deterioro clínico. A su ingreso se realizó tomografía simple y contrastada, donde se observó proceso inflamatorio con extensión desde el piso de la boca hasta mediastino anterior. Se realizó procedimiento quirúrgico con abordaje transcervical y esternotomía media. Cursó con adecuada evolución posterior a manejo.

Esta revisión aborda desde las consideraciones anatómicas y vías de diseminación de la infección en una mediastinitis necrosante descendente, hasta el diagnóstico y tratamiento de elección en esta patología.

La importancia de este trabajo radica en la presentación de un caso clínico que ejemplifica el manejo adecuado y escalonado en un paciente con mediastinitis necrosante descendente, asociado a una revisión actual de la literatura.

© 2020 Sociedad Española de Cirugía Cardiovascular y Endovascular. Publicado por Elsevier España, S.L.U. Este es un artículo Open Access bajo la licencia CC BY-NC-ND (<http://creativecommons.org/licenses/by-nc-nd/4.0/>).

Descending necrotizing mediastinitis: Case report and literature review

ABSTRACT

Descending necrotizing mediastinitis is a mediastinitis' form that has its origin in an oropharyngeal or dental infection. It is presented as a multibacterial infection that causes fascial necrosis and may affect muscles and nearby skin.

It is a rare entity that is considered very important among thoracic surgery because it has a high mortality rate (close to 40%). Medical team's decisions are decisive because diagnosis and treatment's delay are the main factors related to mortality.

We present a clinical case of a male patient, 63 years old. He entered emergency room after being treated medically for a neck infection, without improvement. Immediately after arrival, he was taken for a CT cervical and thoracic scan, where we found an inflammatory process that extended from mouth's floor to anterior mediastinum. He was operated using a transcervical and medial sternotomy approach, with abscess drainage. He recovered without any complication.

This review includes descending necrotizing mediastinitis' anatomical considerations and dissemination pathways, as well as its diagnosis and treatment.

The importance of this work is the presentation of a well-treated patient as an example of how management has to be done when this entity is suspected. We also did a literature review in order to present the most relevant knowledge.

© 2020 Sociedad Española de Cirugía Cardiovascular y Endovascular. Published by Elsevier España, S.L.U. This is an open access article under the CC BY-NC-ND license (<http://creativecommons.org/licenses/by-nc-nd/4.0/>).

Keywords:

Descending necrotizing mediastinitis

Ludwig's angina

Dental infection

Mediastinitis

* Autor para correspondencia.

Correo electrónico: neytarelo@hotmail.com (J.M. Tarelo-Saucedo).

Introducción

El concepto de mediastinitis se refiere a una inflamación aguda severa habitualmente infecciosa del tejido conectivo localizado en la cavidad torácica media; puede involucrar la formación de un absceso o ser una infección polimicrobiana difusa¹.

Existe una forma de presentación denominada mediastinitis necrosante descendente, cuyo origen se encuentra en una infección cervical o de cavidad oral. Esta forma de presentación se caracteriza por una infección polimicrobiana aguda con necrosis extensa de las fascias cervicales que puede afectar músculos y piel contigua².

Las patologías que pueden condicionar el desarrollo de una mediastinitis descendente son el absceso retrofaríngeo, la angina de Ludwig y los abscesos odontogénicos, entre otros³.

Se trata de una patología poco frecuente con gran relevancia dentro de la cirugía torácica por su elevada mortalidad (cerca al 40%). Las acciones del equipo médico responsable del manejo de estos pacientes son decisivas, ya que el retraso en el diagnóstico y el tratamiento inapropiado o insuficiente son los principales factores asociados a la alta mortalidad⁴.

El objetivo de este estudio es presentar un caso clínico que ejemplifica el manejo adecuado y escalonado en un paciente con mediastinitis necrosante descendente, asociado a una revisión actual de la literatura.

Reporte de caso

Hombre de 63 años de edad, que refirió inicio de padecimiento cinco días previos a su ingreso, caracterizado por disfagia y dificultad a la movilización mandibular. Posteriormente presentó aumento de volumen cervical derecho y dolor torácico opresivo de intensidad 5/10 de acuerdo a escala visual análoga. Por cardiopatía isquémica, se colocaron dos stents intracoronarios nueve meses previos al ingreso. Refirió tratamiento con ácido acetilsalicílico, clopidogrel, atorvastatina, enalapril y metoprolol. Negó otros antecedentes de importancia.

Posterior al inicio de síntomas, y aun de manera extrahospitalaria, acudió a atención privada, donde se indicó antiinflamatorio y antibiótico vía oral, sin mejoría. Refirió incremento de volumen progresivo y persistencia de dolor.

Acudió al servicio de urgencias de nuestro hospital por presentar cambio de coloración a nivel cervical, con extensión a tórax. A la exploración se advierte halitosis y limitación de la apertura bucal. Se observó cuello con edema y eritema generalizado, de predominio derecho, doloroso a la palpación.

A su ingreso se realizó tomografía simple y contrastada, donde se observó proceso inflamatorio con extensión desde el piso de la boca hasta mediastino anterior, por delante de la emergencia de los grandes vasos (figs. 1 y 2).

Fue valorado por el servicio de cirugía maxilofacial y cirugía cardiotorácica, en donde decidieron manejo quirúrgico conjunto. Se programó para lavado quirúrgico cervical y esternotomía media para lavado mediastinal.

Se realizó procedimiento quirúrgico con hallazgos de absceso en espacio submandibular y submentoniano, con origen en tercer molar inferior derecho. (figs. 3 y 4). Se realizó lavado mediastinal, con evidencia de absceso de aproximadamente 30 cc. Se colocaron drenajes y se realizó traqueostomía.

El paciente cursó su postoperatorio en Unidad de Cuidados Intensivos, sin complicaciones. Progresivamente se fue retirando el apoyo inotrópico y escalando el esquema de antibióticos; se retiraron cánula de traqueostomía y drenajes evolucionando favorablemente hasta conseguir su egreso a piso.

El paciente continuó en unidad de hospitalización con adecuada evolución y fue dado de alta a domicilio, con seguimiento por

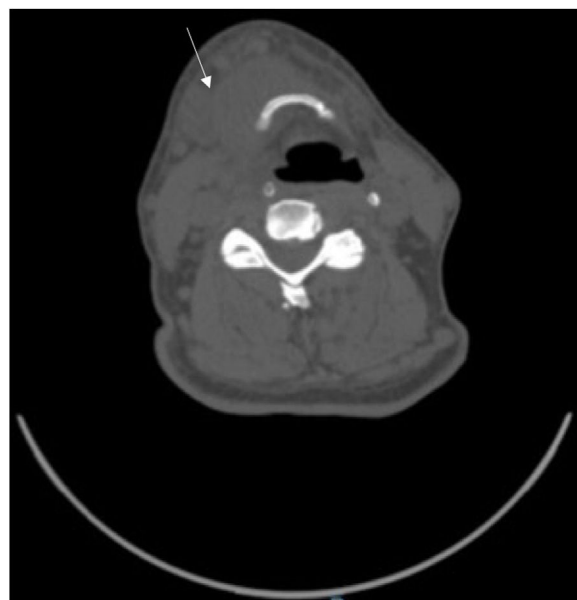


Figura 1. Corte axial de tomografía cervical con evidencia de un absceso submandibular derecho (señalado por la flecha).

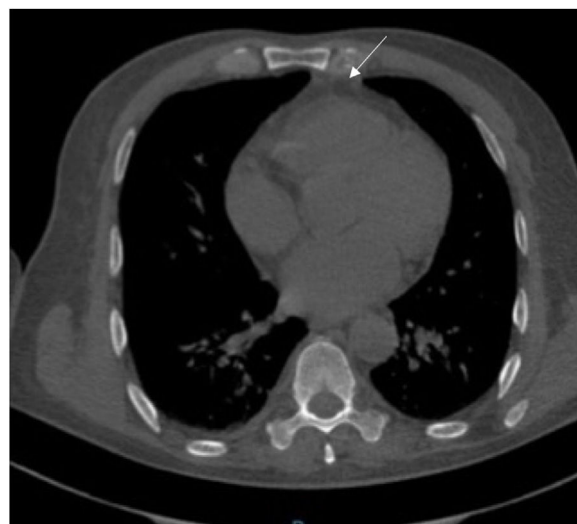


Figura 2. Corte axial de tomografía torácica con evidencia de colección mediastínica (señalada por la flecha).

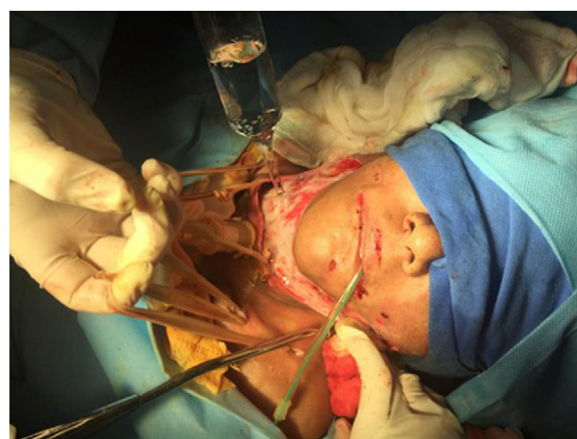

Figura 3. Abordaje cervical extenso bilateral para drenaje de absceso.

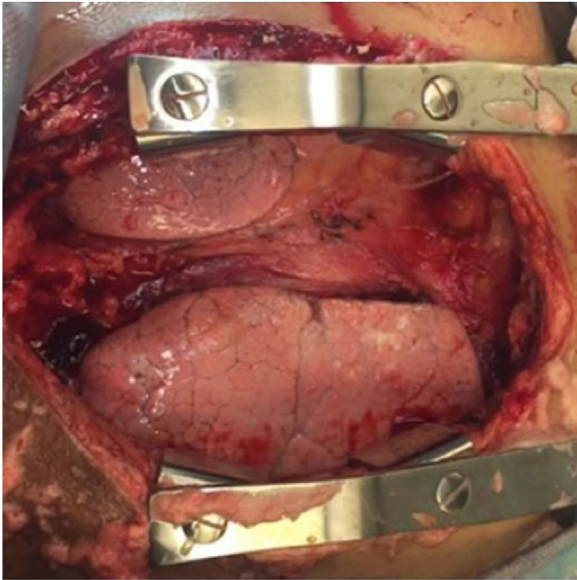


Figura 4. Evidencia de mediastinitis durante procedimiento quirúrgico.

consulta externa. Se dio de alta definitiva a los seis meses del procedimiento, con consolidación adecuada de la esternotomía, sin alteraciones en la movilidad torácica y pruebas de espirometría incentiva completas y satisfactorias. No ha presentado recidiva o complicaciones detectadas en el seguimiento.

Consideraciones anatómicas

El mediastino se extiende desde la apertura torácica superior hasta el diafragma; su límite anterior es el esternón, el límite posterior es la columna vertebral torácica y su límite lateral, de ambos lados, es la pleura parietal adosada a los recesos pulmonares mediales.

El mediastino se divide en dos partes, superior e inferior. El mediastino superior se extiende desde la apertura torácica superior hasta un plano horizontal a nivel del ángulo esternal y pasa entre T4 y T5 (plano transversal del tórax). El mediastino inferior se ubica entre el plano transversal del tórax y el diafragma^{2,3}. Este último a su vez se subdivide en tres espacios, que son el mediastino anterior, el mediastino medio y el mediastino posterior. Las estructuras del mediastino anterior incluyen los vasos linfáticos y el timo. El mediastino medio incluye los bronquios, los grandes vasos, el corazón y el pericardio, los hilos pulmonares, vasos linfáticos, los nervios frénicos y la tráquea. El mediastino posterior contiene la vena ácigos, la aorta descendente, el esófago, el conducto torácico, el vago y nervios simpáticos³.

Es importante destacar que existe comunicación entre el mediastino y la región cervical, por antecedentes embriológicos del desarrollo.

La fascia cervical profunda se divide en tres capas que son la lámina superficial pretraqueal, la lámina visceral y la lámina prevertebral. Estas tres láminas limitan los espacios pretraqueal, perivascular o laterofaríngeo y prevertebral o retrofaríngeo⁵. Este último espacio es el sitio de comunicación principal entre el cuello y el mediastino, por lo que las infecciones localizadas en este espacio tienen mayor riesgo de desarrollar mediastinitis (fig. 5).

El 70% de los casos de mediastinitis descendente proviene del espacio retrofaríngeo, aproximadamente 20% se disemina por vía perivascular y únicamente el 8% se origina en el espacio pretraqueal⁶.

Generalmente, los abscesos faríngeos se diseminan por medio del espacio retrofaríngeo e invaden el mediastino posterior, mientras que los abscesos submentonianos y submaxilares se diseminan hacia el mediastino anterior⁷.

Epidemiología

La mediastinitis necrosante descendente afecta principalmente a adultos jóvenes, con edad media de presentación a los 36 años y predominio en hombres.

Las infecciones odontogénicas son la principal causa, especialmente cuando involucran segundo y tercer molar inferior, en cuyo caso también pueden drenar al espacio pterigomandibular y de ahí al parafaríngeo; sumados involucran aproximadamente el 50–60% de los casos. Otras causas frecuentes son los abscesos retrofaríngeos y los abscesos peritonsilares. La linfadenitis cervical, la intubación endotraqueal traumática o el uso de drogas intravenosas son causas menos frecuentes^{8,9}.

Entre los factores de mal pronóstico se encuentra la edad avanzada, la diabetes mellitus, la desnutrición y el uso de esteroides de forma crónica¹⁰.

Fisiopatología

La mediastinitis necrosante descendente es una infección poli-microbiana aguda del mediastino que se origina a partir de infecciones odontogénicas, orofaríngeas y cervicales¹¹.

Los microorganismos involucrados incluyen aerobios y anaerobios. El tipo de bacteria que se ha aislado con mayor frecuencia es el *Streptococcus* beta hemolítico, pero también se han identificado *Prevotella*, *Peptostreptococcus* y *Fusobacterium*, entre otros¹².

Los estados patológicos que disminuyen la concentración de oxígeno en los tejidos, como la diabetes o las inmunodeficiencias, favorecen las infecciones causadas por microorganismos anaerobios¹³. En presencia de enzimas como la fibrinolisisina y la coagulasa, asociado a hipoxia y microtrombosis, se produce distorsión de la arquitectura de los tejidos, se favorece el proceso infeccioso y se produce necrosis tisular.

Además de los mecanismos de agresión propios de los microorganismos, otros factores adicionales como la gravedad, la respiración y la presión negativa del mediastino, favorecen que las infecciones en los espacios orocervicales se diseminen hacia el mediastino^{13,14}.

Clasificación

El término de mediastinitis necrosante descendente se determinó en 1983 por Estrera et al., considerando cuatro criterios diagnósticos: 1) Manifestación clínica de una infección severa, 2) signos radiológicos característicos, 3) hallazgos transoperatorios o *post mortem* compatibles con el diagnóstico, y 4) relación del cuadro con una infección orofaríngea¹⁵.

Actualmente existe la clasificación propuesta por Endo et al. en 1999, quienes dividieron la enfermedad en focal y difusa de acuerdo a los hallazgos tomográficos. En la mediastinitis descendente tipo I (focal), la infección se localiza en el espacio mediastinal superior, por encima de la carina traqueal. En la tipo II (difusa) hay compromiso del mediastino inferior y existen dos subtipos. En el subtipo IIA, la infección se limita al mediastino anterior, mientras que en el subtipo IIB, se comprometen el mediastino anterior, medio y posterior¹⁶.

La importancia de la clasificación anterior radica en la necesidad de escalar el manejo de acuerdo a la extensión de la enfermedad. En pacientes con mediastinitis tipo I, en ocasiones no se requiere abordaje torácico. En mediastinitis descendente IIA se puede reali-

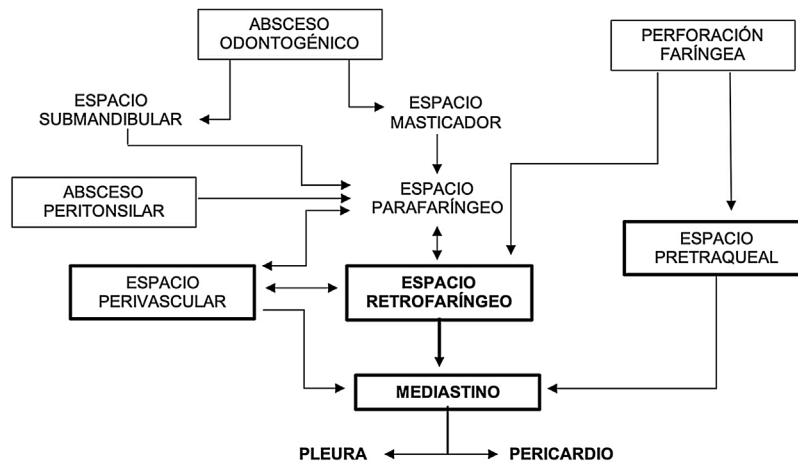


Figura 5. Vías de diseminación de las infecciones orofaríngeas al mediastino (figura modificada de Marty-Ané et al.⁴).

zar lavado mediastinal por medio de toracoscopia, mientras que en la IIB se requiere forzosamente de una torcotomía posterolateral o una esternotomía media⁴.

Cuadro clínico

Considerando que las manifestaciones clínicas de la mediastinitis necrosante descendente dependen de la localización de la infección, incluye gran cantidad de formas de presentación diferentes.

Entre los síntomas y signos iniciales se encuentran la fiebre, los escalofríos, la taquicardia, la disnea y la tos.

Puede haber datos clínicos compatibles con cada una de las patologías infecciosas que originan la mediastinitis descendente, por ejemplo, los pacientes que debutan con abscesos cervicales pueden tener disfagia, odinofagia o disfonía, mientras que los pacientes con abscesos odontogénicos pueden tener dolor o edema en el molar o premolar correspondiente. En ocasiones hay compromiso de trayectos nerviosos, lo que se manifiesta como trismus^{6,10}.

El dolor torácico con el que cursan los pacientes depende de la localización del proceso inflamatorio a ese nivel. En pacientes con afección de mediastino superior, el dolor es retroesternal y se irradia hacia el cuello. En pacientes con afección de mediastino inferior, el dolor es interescapular y se irradia hacia el tórax¹¹.

Conforme progresa la enfermedad, el paciente puede presentar datos de sepsis, como hipotensión y deterioro neurológico. Se ha demostrado que en pacientes que no reciben tratamiento adecuado hay una progresión rápida hacia el choque y la falla orgánica^{17,18}.

Diagnóstico

El diagnóstico adecuado y oportuno es clave para el manejo correcto de los pacientes con mediastinitis necrosante descendente, ya que el retraso en el mismo condiciona mayor morbilidad y mortalidad.

En un hemograma generalmente hay evidencia de leucocitosis; la hemoglobina y el hematocrito pueden descender en pacientes que presentan sangrado asociado. Conforme el paciente desarrolla sepsis, inicialmente puede haber trombofilia, que posteriormente se transforma en trombocitopenia asociada a coagulopatía.

Los hallazgos principales de una radiografía de tórax son el ensanchamiento mediastínico y el neumomediastino con niveles hidroaéreos, el cual se observa en la proyección lateral⁷. En estadios

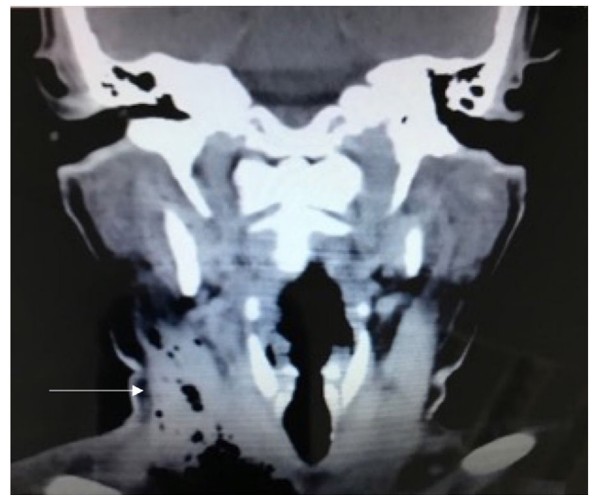


Figura 6. Corte coronal de tomografía de base de cráneo y cuello con evidencia de gas en espacio parafaríngeo. La flecha señala el absceso.

avanzados de la enfermedad puede haber evidencia de derrame pleural o abscesos pulmonares.

El estudio de elección para el diagnóstico de la mediastinitis necrosante descendente, así como para clasificación de la enfermedad, es la tomografía de base del cráneo, cuello y tórax con contraste intravenoso. Este estudio permite la identificación de necrosis tisular, infiltración a tejidos blandos, colecciones localizadas, enfisema subcutáneo, y presencia de gas o abscesos en piso de la boca, cuello y mediastino. De acuerdo a los hallazgos tomográficos y la extensión de la enfermedad, se toman las decisiones terapéuticas, por lo que es indispensable contar con este estudio como evaluación de cualquier paciente con sospecha de mediastinitis necrosante descendente¹¹ (figs. 6 y 7).

El estudio para diagnóstico etiológico de elección es el cultivo, sin embargo, en múltiples casos se trata de una infección polimicrobiana de rápida evolución por lo que no se debe esperar al resultado para el inicio del tratamiento.

Tratamiento

Son importantes las medidas iniciales de soporte general, de ser necesario incluso asegurar la vía aérea y lograr la estabilización del

Tabla 1
Abordajes quirúrgicos para mediastinitis necrosante descendente^{3,19,21}

	Transcervical	Toracotomía posterolateral	Subxifoideo	Esternotomía media	Toracoscopia
Indicación	Mediastinitis tipo I	Mediastinitis tipo II (A y B)	Mediastinitis tipo I y IIA	Mediastinitis tipo IIB	Mediastinitis tipo IIA
Ventajas	-Menos invasiva	-Permite acceso a todas las estructuras mediastinales -Permite decorticación pulmonar	-Poco invasivo -Útil en presencia de colecciones mediastinales anteriores	-Permite visualización de todo el campo quirúrgico -Útil en presencia de colecciones bilaterales	-Procedimiento de míni invasión -Recuperación más temprana -Menor dolor postoperatorio
Desventajas	-No permite acceso a regiones profundas	-Dolor posquirúrgico mayor -Mayor tiempo de recuperación	-Menor exposición del campo quirúrgico	-Riesgo de dehiscencia esternal y osteomielitis -Poco acceso a espacios posterobasales	-No permite desbridamiento agresivo

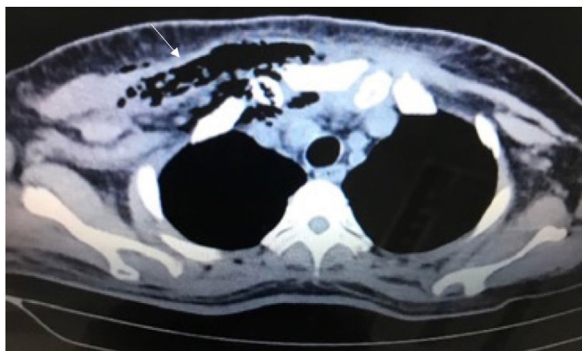


Figura 7. Corte axial de tomografía con evidencia de mediastinitis. La flecha señala la presencia de gas y una colección mediastínica.

paciente en las esferas hemodinámica y ventilatoria. Una vez establecido lo anterior, se debe realizar un protocolo de estudio rápido que nos permita llegar al diagnóstico de mediastinitis necrosante descendente e iniciar el tratamiento de forma inmediata y multidisciplinaria. El manejo de esta patología involucra principalmente al médico de primer contacto en urgencias, al cirujano maxilofacial, al cirujano cardiotorácico y al médico intensivista. Se recomienda una vez establecido el diagnóstico de inmediato iniciar con terapia antibiótica empírica de amplio espectro, simultánea al cabildeo para definir el mejor abordaje de acuerdo a la fase de evolución en la que el paciente se encuentra, tener siempre presente lo vital que resulta el drenaje quirúrgico. Se sugiere el uso de antibióticos de amplio espectro con cobertura adecuada para anaerobios como primera línea. Una combinación de piperacilina-tazobactam y vancomicina es un esquema adecuado mientras se obtienen los resultados de los cultivos. Otra opción es combinar ceftriaxona o ceftazidima con clindamicina. En pacientes alérgicos a penicilina se sugiere combinar alguna quinolona con clindamicina. Una vez que se obtienen los cultivos, se debe ajustar el esquema antimicrobiano de acuerdo con el antibiograma obtenido. En pacientes que no responden adecuadamente al manejo, se debe sospechar infección micótica.

Es muy importante tener claro que el tratamiento con antibióticos de amplio espectro no es suficiente si no se acompaña siempre de un drenaje amplio, extenso y completo (incluso con drenaje mediastinal por vía media o toracotomía), así como de uno o más lavados quirúrgicos.

Actualmente existen cinco tipos de abordajes quirúrgicos diferentes; a los cuatro descritos previamente en la literatura se agrega el abordaje mínimamente invasivo o toracoscópico^{3,19,20}. El mejor abordaje quirúrgico se decide por la etapa de la infección, de acuerdo con los hallazgos reportados en la tomografía. En la [tabla 1](#) se describen los principales abordajes quirúrgicos para la medias-

tinitis necrosante descendente, junto con su indicación, ventajas y desventajas ([tabla 1](#)).

En pacientes en etapas iniciales, con infecciones localizadas (tipo I), un abordaje transcervical suele ser suficiente¹. Sin embargo, en pacientes en los que se evidencia mayor extensión de la enfermedad, o no mejoran posterior a varios lavados, suele ser necesario agregar una toracotomía posterolateral para ampliar la extensión de la desbridación y el lavado⁴.

En pacientes con infecciones que comprometen el mediastino inferior, se requiere de un abordaje más agresivo. Algunos autores describen que en mediastinitis tipo IIA puede optarse por un manejo toracoscópico o percutáneo¹⁹. Otros autores sugieren un abordaje transcervical asociado a un drenaje mediastínico subxifoideo²². En pacientes con mediastinitis tipo IIB o pacientes que no responden a manejo menos invasivo, se sugiere la realización de toracotomía posterolateral o esternotomía media para una mejor exposición de los tejidos y posibilidad de un lavado más extenso⁴. Se ha descrito también el abordaje por medio de esternotoracotomía bilateral o en «concha de almeja», sin embargo, la mayoría de los casos es suficiente con una esternotomía media²¹.

La realización de una traqueostomía durante el drenaje y lavado mediastinal se realiza cuando es necesario proteger la vía aérea, sin embargo, algunos autores la consideran controversial. Está descrito que mejora el pronóstico por proteger la vía aérea en pacientes con edema severo, sin embargo, es una vía de comunicación con el exterior, lo que podría perpetuar el proceso infeccioso. Por este motivo, no se recomienda de manera rutinaria, y en caso de realizarse, se sugiere su cierre lo más pronto posible, una vez pasado el periodo crítico²³.

Se recomienda repetir el estudio tomográfico en 48 a 72 horas posteriores al primer lavado quirúrgico, o antes, en caso de deterioro, para determinar la necesidad de un procedimiento invasivo²⁴ ([fig. 8](#)).

Complicaciones y pronóstico

La complicación principal de la mediastinitis necrosante descendente es la sepsis. Otras complicaciones que pueden presentarse son el neumoperitoneo, el neumotórax, el derrame pleural y la pericarditis²⁵. De acuerdo a Hirai et al.²⁶, la complicación más frecuentemente descrita es el empiema torácico.

Existen también complicaciones vasculares, entre las que se encuentran el sangrado asociado a la erosión vascular durante los lavados, la trombosis de las venas yugulares internas y el desarrollo de un pseudoaneurisma carotídeo. Se han descrito otras complicaciones menos frecuentes, como la fístula aortopulmonar y el absceso epidural, entre otras^{1,27}.

A pesar de los avances de los últimos años, la mediastinitis necrosante descendente continúa siendo una enfermedad con una tasa de mortalidad cercana al 40-50%^{2,3}. El pronóstico depende de

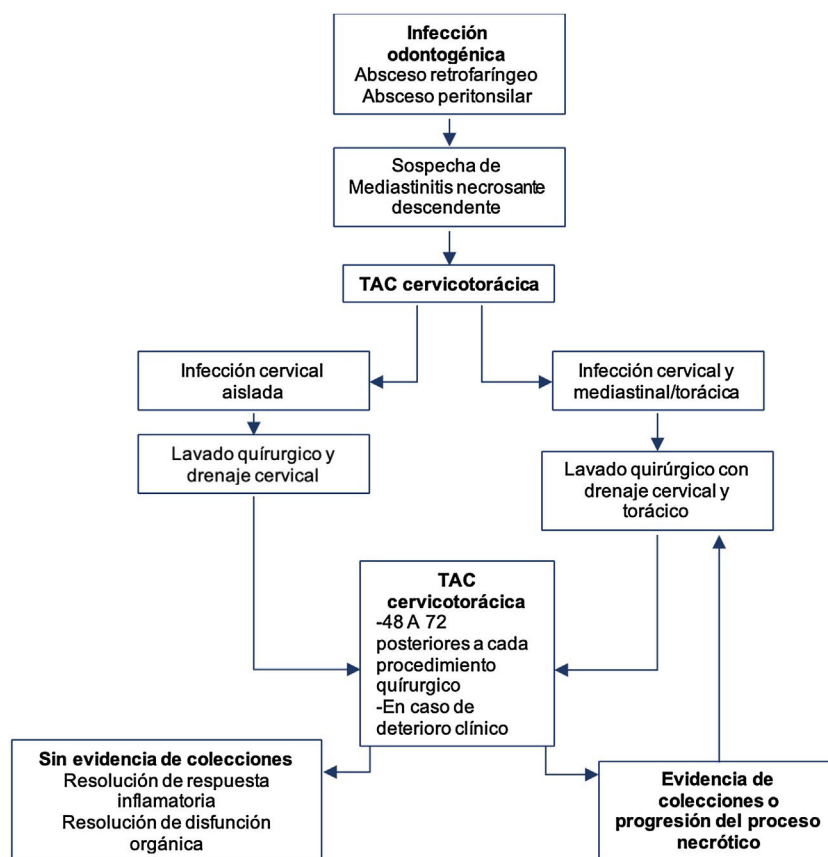


Figura 8. Algoritmo de tratamiento de pacientes con mediastinitis necrosante descendente. TAC, tomografía axial computada. (Figura modificada de Freeman et al.²⁴).

la extensión de la infección y las condiciones generales de cada uno de los pacientes, así como de sus comorbilidades, sin embargo, el diagnóstico oportuno y el tratamiento agresivo son los principales factores para mejorar la evolución de la enfermedad.

Conclusiones

La mediastinitis necrosante descendente es una condición mórbida que se origina a partir de una infección orofaríngea, más comúnmente odontogénica, que como su nombre lo describe, desciende de forma rápida hasta comprometer los tejidos mediastínicos. Generalmente es de etiología polimicrobiana e incluye aerobios y anaerobios. El cuadro clínico depende de la evolución de la enfermedad y de las regiones anatómicas afectadas, por lo que el conocimiento sobre la anatomía odontogénica de cuello y mediastino es vital para un adecuado diagnóstico y tratamiento de la enfermedad.

A lo largo de los años, a pesar de los avances con la introducción de antibióticos de amplio espectro y la evolución de las técnicas quirúrgicas, se ha observado que la mediastinitis necrosante descendente continúa siendo una enfermedad con una alta tasa de mortalidad.

El complemento diagnóstico con estudios de imagen, como radiografía de tórax y tomografía de región cervical y torácica, es de suma importancia para la evaluación de la extensión de la enfermedad y la decisión sobre el abordaje quirúrgico.

El diagnóstico rápido y el tratamiento agresivo y oportuno son los factores que tienen mayor impacto en la morbimortalidad de la enfermedad. Es una enfermedad de rápida progresión, por lo que el conocimiento sobre sus características y evolución es de suma importancia para sospecharla y tratarla adecuadamente.

Consideraciones éticas

Los autores declaran tener posesión del consentimiento informado del paciente para la publicación de las imágenes correspondientes a estudios de imagen y fotografías quirúrgicas relacionadas con el caso clínico.

Los autores declaran contar con la autorización del comité ético del hospital para la publicación del caso clínico descrito en este trabajo.

Financiamiento

Los autores declaran no haber recibido ningún financiamiento para este trabajo.

Conflicto de intereses

Los autores declaran no tener conflicto de intereses de ningún tipo en este trabajo.

Bibliografía

1. Wheatly MJ, Stirling MC, Kirsh MM, Gago O, Orringer MB. Descending necrotizing mediastinitis: Transcervical drainage is not enough. *Ann Thorac Surg.* 1990;49:780–4.
2. Mihos P, Potaris K, Gakidis I, Papadakis D, Rallis G. Management of descending necrotizing mediastinitis. *J Oral Maxillofac Surg.* 2004;62:966–72.
3. Inaco Cirino LM, Melhem Elias F, De Almeida JJJ. Descending mediastinitis: a review. *Sao Paulo Med J.* 2006;124:285–90.
4. Marty-Ané CH, Berthet JP, Alric P, Pegis JD, Rouvière P, Mary H. Management of descending necrotizing mediastinitis: an aggressive treatment for an aggressive disease. *Ann Thorac Surg.* 1999;68:212–7.
5. Moncada R, Warpeha R, Pickleman J, Spack M, Cardoso M, Berkov A, et al. Mediastinitis from odontogenic and deep cervical infection. Anatomic pathways of propagation. *Chest.* 1978;73:497–500.

6. Kiernan PD, Hernandez A, Byrne WD, Bloom R, Diccio B, Hetrick B, et al. Descending cervical mediastinitis. *Ann Thorac Surg.* 1998;65:1483–8.
7. Novellas S, Kechabtia K, Chevallier P, Sedat J, Bruneton JN. Descending necrotizing mediastinitis: a rare pathology to keep in mind. *Clin Imaging.* 2005;29:138–40.
8. Harar RPS, Cranston C, Warwick-Brown N. Descending necrotizing mediastinitis: report of a case following steroid neck injection. *J Laryngol Otol.* 2002;116:862–4.
9. Sancho LM, Minamoto H, Fernandez A, Sennes LU, Jatene FB. Descending necrotizing mediastinitis: a retrospective surgical experience. *Eur J Cardiothorac Surg.* 1999;16:200–5.
10. Basa S, Arslan A, Metin M, Sayar A, Sayan MA. Mediastinitis caused by an infected mandibular cyst. *Int J Oral Maxillofac Surg.* 2004;33:618–20.
11. Akman C, Kantarci F, Cetinkaya S. Imaging in mediastinitis: a systematic review based on aetiology. *Clin Radiol.* 2004;59:573–85.
12. Sakamoto H, Aoki T, Kise Y, Watanabe D, Sasaki J. Descending necrotizing mediastinitis due to odontogenic infections. *Oral Surg Oral Med Oral Pathol Oral Radiol Endod.* 2000;89:412–9.
13. Makeieff M, Gresillon N, Berthet JP, Garrel R, Crampette L, Marty-Ane C, et al. Management of descending necrotizing mediastinitis. *Laryngoscope.* 2004;114:772–5.
14. Takanashi Y, Hayakawa T, Neyatani H, Funai K. Descending necrotizing mediastinitis complicating hyperimmunoglobulin E syndrome. *Respirol Case Rep.* 2016 May 16;4:e00165.
15. Estrera AS, Lanay MJ, Grisham JM, Sinn DP, Platt MR. Descending necrotizing mediastinitis. *Surg Gynecol Obstet.* 1983;157:545–52.
16. Endo S, Murayama F, Hasegawa T, Yamamoto S, Yamaguchi T, Sohara Y, et al. Guideline of surgical management based on diffusion of descending necrotizing mediastinitis. *Jpn J Thorac Cardiovasc Surg.* 1999;47:14–9.
17. Armenta-Flores R, Sánchez-Lezama F, Armenta-Villalobos D. Mediastinitis necrosante descendente. *Acta Médica G Ángeles.* 2018;16:367–8.
18. Tarelo-Saucedo JM. Mediastinitis. En: *Sepsis y disfunción orgánica múltiple.* PyDESA; 2018.
19. Min HK, Choi YS, Shim YM, Sohn YI, Kim J. Descending Necrotizing Mediastinitis: A Minimally Invasive Thoracoscopic Surgery. *Ann Thorac Surg.* 2004;77:306–10.
20. Uchida T, Matsubara H, Satou D, Sugimura A. Common fever acutely progressing to descending necrotizing mediastinitis treated with thoracoscopic surgery: A case report. *J Pediatr Surg Case Rep.* 2018;39:14–6.
21. Erkmen CP, Ducko CT, Jaklitsch MT. Thoracic Incisions. *Adult Chest Surgery.* 2009.
22. Honguero Martínez AF, Arnau Obrer A, Fernández Centeno A, Saumenech Perramon R, Estors M, Cantó Armengond A. Descending Necrotizing Mediastinitis: Treatment by Transcervical Thoracic Drainage. *Arch Bronconeumol.* 2005;41:293–4.
23. Brunelli A, Sabbatini A, Catalini G, Fianchini A. Descending Necrotizing Mediastinitis Surgical Drainage and Tracheostomy. *Arch Otolaryngol Head Neck Surg.* 1996;122:1326–9.
24. Freeman RK, Vallières E, Verrier ED, Karmy-Jones R, Wood DE. Descending necrotizing mediastinitis: An analysis of the effects of serial surgical debridement on patient mortality. *J Thorac Cardiovasc Surg.* 2000;119:260–7.
25. Bayarri-Lara CI, Sevilla-López S, Sánchez-Palencia Ramos A, Alkourdi-Martínez A, Hernández-Escobar F, Quero-Valenzuela F, et al. Surgical Management of Descending Necrotizing Mediastinitis. *Cir Esp.* 2013;91:579–83.
26. Hirai S, Hamanaka Y, Mitsui N, Isaka M, Mizukami T. Surgical treatment of virulent descending necrotizing mediastinitis. *Ann Thorac Cardiovasc Surg.* 2004;10:34–8.
27. Balkan ME, Oktar GL, Oktar MA. Descending necrotizing mediastinitis: a case report and review of the literature. *Int Surg.* 2001;86:62–6.



BIOMED



unidix

Especialistas en cirugía cardiovascular

desde 1977 al cuidado de tu salud



91 803 28 02



info@biomed.es