

Caso Clínico

Endocarditis protésica precoz tras implante de prótesis valvular aórtica transcáteter por vía transfemoral



Lourdes Montero-Cruces^{a,*}, Tania S. Luque-Díaz^b, Bunty Ramchandani-Ramchandani^a, Manuel Carnero-Alcázar^a y Luis C. Maroto-Castellanos^a

^a Departamento de Cirugía Cardíaca, Hospital Clínico San Carlos, Madrid, España

^b Departamento de Cardiología, Hospital Clínico San Carlos, Madrid, España

INFORMACIÓN DEL ARTÍCULO

Historia del artículo:

Recibido el 14 de marzo de 2019

Aceptado el 19 de abril de 2019

On-line el 3 de julio de 2019

Palabras clave:

Endocarditis

Endocarditis protésica precoz

Prótesis valvular aórtica transcáteter

RESUMEN

La endocarditis protésica tras el implante de una prótesis aórtica transcáteter es una complicación poco frecuente que se asocia a una elevada mortalidad. Presentamos el caso de un varón de 63 años con antecedentes de implante de una prótesis aórtica transcáteter por vía transfemoral (29 mm Edwards Sapien™) quien, 4 meses tras el procedimiento, ingresa en nuestro centro por endocarditis protésica por *Staphylococcus epidermidis*. El ecocardiograma preoperatorio mostraba una vegetación gigante que ocupaba parte del tracto de salida del ventrículo izquierdo y la raíz aórtica, provocando una estenosis aórtica severa. Además, presentaba una insuficiencia mitral severa que no se trató en un primer procedimiento. Se explantó la prótesis infectada y se implantaron una prótesis aórtica y mitral.

© 2019 Sociedad Española de Cirugía Torácica-Cardiovascular. Publicado por Elsevier España, S.L.U. Este es un artículo Open Access bajo la licencia CC BY-NC-ND (<http://creativecommons.org/licenses/by-nc-nd/4.0/>).

Early prosthetic valve endocarditis after transfemoral transcatheter aortic valve implantation

ABSTRACT

Infective prosthetic valve endocarditis after a transcatheter aortic valve implantation (TAVI) is a rare complication with a high mortality rate. We report the case of a 63-years-old man with a previous history of a transfemoral transcatheter aortic valve implantation (29 mm Edwards Sapien™). Four months after the procedure, the patient was admitted to our Institution with aortic prosthetic valve endocarditis by *Staphylococcus Epidermidis*. The preoperative echocardiography demonstrated a massive vegetation that occupied most of the left ventricle outflow tract and the aortic root resulting in a severe aortic stenosis. Besides, the echocardiogram showed a severe mitral regurgitation that was left undertreated when her transcatheter procedure was originally performed. The infected prosthesis was explanted and mitral and aortic tissue valves were implanted.

© 2019 Sociedad Española de Cirugía Torácica-Cardiovascular. Published by Elsevier España, S.L.U. This is an open access article under the CC BY-NC-ND license (<http://creativecommons.org/licenses/by-nc-nd/4.0/>).

Keywords:

Endocarditis

Early prosthetic valve endocarditis

Transcatheter aortic valve implantation

Introducción

El implante de una prótesis aórtica transcáteter (TAVI) está indicado en pacientes con estenosis aórtica severa sintomática y elevado riesgo quirúrgico^{1–6}. La endocarditis protésica precoz tras el implante de TAVI es una complicación grave con información limitada en la literatura sobre su incidencia. Hay pocos casos publicados de explante de TAVI por endocarditis protésica e implante de una prótesis mediante cirugía.

Existe el consentimiento del paciente para la publicación de imágenes y no aparecen datos sensibles del mismo.

Caso clínico

Se trata de un varón de 63 años, con múltiples factores de riesgo cardiovascular (hipertensión arterial, diabetes mellitus tipo 2 en tratamiento con antidiabéticos orales, dislipidemia y obesidad), EPOC, enfermedad renal crónica con creatinina base de 1,2 mg/dl y fibrilación auricular permanente, que ingresa en nuestro centro en mayo de 2018 en *shock* cardiogénico con necesidad de soporte vasoactivo y ventilación mecánica no invasiva. El paciente presentaba una miocardiopatía dilatada de probable origen enólico, con disfunción sistólica severa del ventrículo izquierdo con una fracción de eyección del ventrículo izquierdo estimada del 20%, con implante de desfibrilador automático implantable monocameral como prevención primaria en 2003.

El ecocardiograma de ingreso mostraba una estenosis aórtica severa y doble lesión mitral con insuficiencia moderada y estenosis leve de probable origen reumático con importante calcificación

* Autor para correspondencia.

Correo electrónico: l.monterocr@gmail.com (L. Montero-Cruces).

de los velos. Dada la situación del paciente y los antecedentes personales (EuroScore II 19,35%), se decidió el implante de una prótesis aórtica transcáteter Edwards Sapien™ por vía transfemoral de 29 mm por el equipo de cardiología intervencionista, y se desestimó el tratamiento percutáneo en la válvula mitral en el mismo tiempo quirúrgico. El ecocardiograma tras implante mostraba una prótesis aórtica normofuncionante con 5 mm Hg de gradiente medio transprótesico y una insuficiencia mitral sin cambios con respecto al ecocardiograma preoperatorio.

Cuatro meses tras el procedimiento el paciente reingresó en nuestro centro por múltiples descargas inapropiadas del desfibrilador automático implantable, acompañado de fiebre y escalofríos. Se analizaron los datos del dispositivo, y se observaron múltiples episodios de taquicardia ventricular polimorfa, la mayoría finalizados con descarga, y que el paciente no detectó. Todos los episodios estaban precedidos de bradicardia marcada con necesidad de estimulación del marcapasos. Se aumentó la estimulación del marcapasos a frecuencia cardíaca mínima de 75 lpm y se extrajeron hemocultivos que resultaron positivos para *Staphylococcus epidermidis*. Ante estos resultados, la persistencia de fiebre y elevación de los reactantes de fase aguda y el antecedente de implante de TAVI se sospechó de endocarditis infecciosa y se realizó un ecocardiograma transesofágico. El ecocardiograma mostraba una vegetación de gran tamaño hipocócica de $4,3 \times 1,9$ cm, con borde irregular deflecado que se extendía desde 1 cm por debajo del plano valvular a 3 cm por encima del mismo, y que rellenaba la mayor parte del stent de la TAVI que provocaba que la prótesis se comportase como una estenosis moderada-severa con gradiente pico de 38 mm Hg sin insuficiencia (vídeo 1). La válvula mitral presentaba alteraciones degenerativas extensas, con calcificación severa de los velos y del aparato subvalvular, y un jet de insuficiencia central de grado severo.

Se inició tratamiento antibiótico con daptomicina y fosfomicina y se comentó el caso en sesión médico-quirúrgica. Ante la no mejoría clínica ni ecocardiográfica se decidió intervención quirúrgica. En la cirugía se observaron grandes vegetaciones en la cara ventricular y aórtica de la prótesis (fig. 1). Se explantó la TAVI y se procedió a un recambio valvular aórtico por una prótesis aórtica biológica Magna Ease de 25 mm. Además, se realizó una sustitución valvular mitral por prótesis biológica Magna Ease de 25 mm.

La prótesis explantada se analizó a nivel microscópico con tinción de Gram, donde se observaron cocos gram positivos en racimos, y los cultivos realizados a la prótesis fueron positivos para *Staphylococcus epidermidis*.

Posteriormente el paciente presentó una buena evolución posoperatoria, sin complicaciones asociadas, y fue dado de alta hospitalaria tras finalizar el ciclo de tratamiento antibiótico durante 5 semanas.

Discusión

La endocarditis protésica es un tipo grave de endocarditis infecciosa con una incidencia de 0,3-1,2% por paciente-año asociada a una elevada tasa de mortalidad^{1,5}.

Existen pocos estudios en la literatura sobre la incidencia, curso clínico y efectividad del tratamiento en pacientes con endocarditis sobre TAVI⁴.

Se han descrito en la literatura asociación entre el despliegue subóptimo de las prótesis y algunas complicaciones vasculares, con el incremento de riesgo de endocarditis sobre TAVI³.

La endocarditis infecciosa sobre dispositivos cardíacos es una complicación grave con una elevada morbimortalidad¹. Nuestro paciente era portador de un desfibrilador automático implantable, sin embargo se descartó la posibilidad de endocarditis asociada a dispositivo cardíaco debido a que clínicamente no presentaba

ningún signo de infección a nivel local y en las pruebas de imagen realizadas preoperatoriamente no se encontraron imágenes sugerentes de vegetación sobre el electrodo.

Los *Staphylococcus coagulasa* negativos y los gram negativos son los microorganismos responsables de la mayoría de las endocarditis protésicas sobre TAVI, en relación con el uso de catéteres y procedimientos invasivos. Las bacterias gram positivas y gram negativas de la piel pueden conducirse al sistema circulatorio por la manipulación en el acceso periférico de las arterias femorales^{3,5,7}. Con el fin de prevenir la endocarditis protésica sobre TAVI es crucial la administración de profilaxis antibiótica en todos los pacientes previo al implante y asegurar una adecuada técnica aséptica en un ambiente óptimo en la sala de implante^{1,5,6}. En nuestro caso, al desarrollarse una endocarditis protésica poco tiempo después del procedimiento, no se puede descartar una contaminación periprocedimiento de la prótesis, a pesar de realizarse en una sala de hemodinámica en un ambiente estéril.

El ecocardiograma es la técnica de imagen de elección para el diagnóstico de la endocarditis, sin embargo, en algunos casos son necesarias técnicas de imagen adicionales como la PET-TC. El principal beneficio obtenido con el uso de la PET-TC en estos casos está principalmente relacionado con la identificación precoz de la afectación endocárdica, una mejor evaluación de las lesiones perivalvulares y la detección de complicaciones extracardiacas asociadas¹. En nuestro paciente se realizó inicialmente un ecocardiograma transtorácico y posteriormente un transesofágico que confirmó la presencia de vegetaciones en la prótesis.

Se ha descrito un aumento de la tasa de mortalidad en pacientes con endocarditis nativa comparada con endocarditis protésica (15-30% vs. 20-40%). Un diagnóstico y tratamiento precoz y agresivo ha demostrado una mejoría en el pronóstico de estos pacientes. El desbridamiento y extirpación de todo el material infectado es crucial en pacientes con endocarditis protésica, realizándose en ambos casos, tanto en la nativa como en la protésica, tratamiento quirúrgico en aproximadamente el 50% de los casos¹.

Basándonos en las guías clínicas el manejo de la endocarditis sobre TAVI debería ser similar al resto de endocarditis protésicas, teniendo en cuenta que se trata de pacientes que previamente han sido rechazados por un equipo médico-quirúrgico para cirugía cardíaca debido al alto riesgo quirúrgico. Por tanto, es esencial que la decisión entre cirugía valvular aórtica e implante de TAVI se realice por un equipo especializado y teniendo en cuenta las características basales y preoperatorias de cada paciente individualmente^{1,2,6}. A pesar de las indicaciones de implante de TAVI en pacientes con estenosis aórtica severa y riesgo quirúrgico intermedio o bajo, hay que tener en cuenta las posibles complicaciones asociadas al procedimiento, y cuyo tratamiento definitivo es finalmente quirúrgico, como es el caso de endocarditis sobre TAVI^{8,9}, y considerar en pacientes con riesgo intermedio-alto, el implante de prótesis sin sutura que presentan un excelente rendimiento hemodinámico, con la ventaja de un abordaje mínimamente invasivo y reducción en los tiempos quirúrgicos debido al rápido despliegue de la prótesis bajo visión directa¹⁰.

En nuestro caso, en un primer tiempo, se decidió implante de TAVI por el riesgo que presentaba el paciente, pero, tras el diagnóstico de endocarditis protésica, el inicio de tratamiento antibiótico y persistencia de fiebre y elevación de reactantes de fase aguda, la no mejoría ecocardiográfica de las vegetaciones y la presencia de una insuficiencia mitral severa, se decide reevaluar al paciente por el equipo médico-quirúrgico y someterle finalmente, como tratamiento definitivo, a una cirugía para explante de TAVI y recambio protésico aórtico. Existen pocos casos documentados de tratamiento quirúrgico de endocarditis sobre TAVI, y la mayoría de los casos descritos son manejados médicamente con ominosos resultados³.

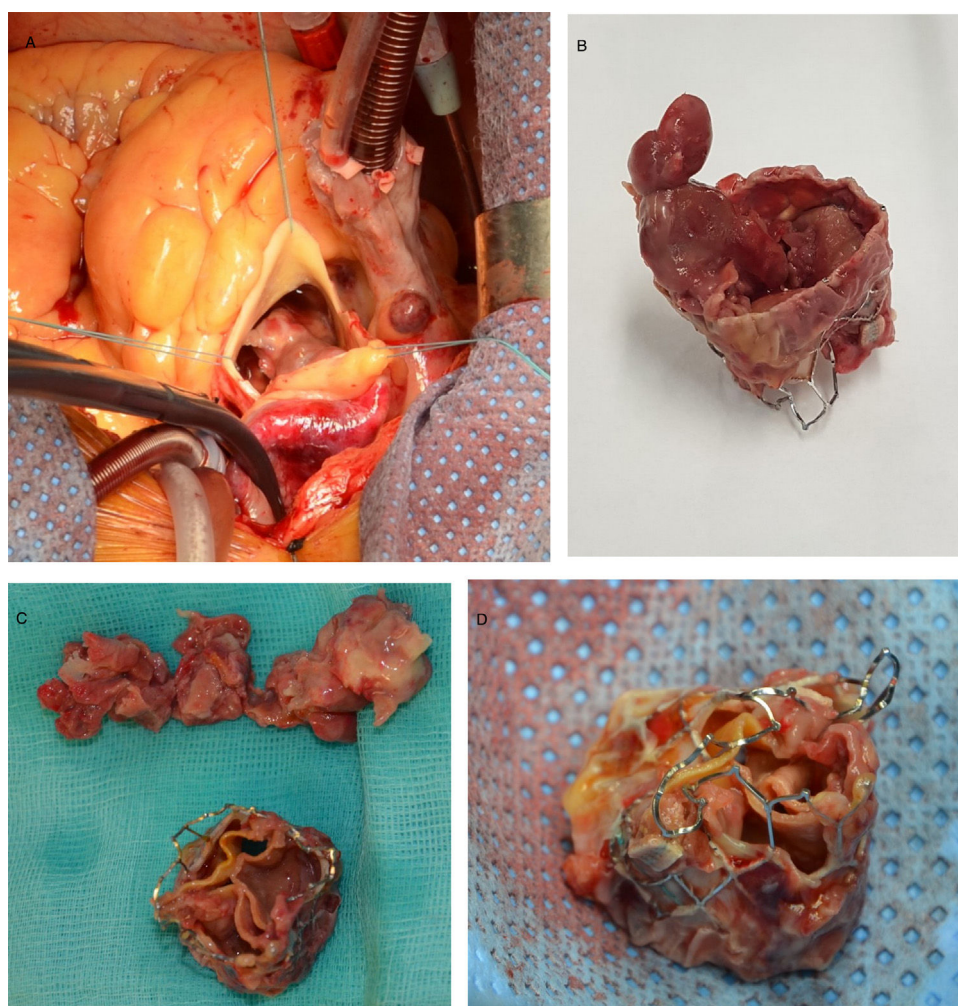


Figura 1. A. Múltiples vegetaciones de endocarditis vistas desde la aortotomía. B, C y D. TAVI Edwards Sapien™ explantada con múltiples vegetaciones adheridas que generan una destrucción y degeneración de la prótesis.

Conflicto de intereses

Ninguno.

Anexo. Material adicional

Se puede consultar material adicional a este artículo en su versión electrónica disponible en [doi:10.1016/j.circv.2019.04.006](https://doi.org/10.1016/j.circv.2019.04.006).

Bibliografía

- Habib G, Lancellotti P, Antunes M, Bongiorno M, Casalta J, Del Zotti F, et al. 2015 ESC Guidelines for the management of infective endocarditis. The Task Force for the Management of Infective Endocarditis of the European Society of Cardiology. *Eur Heart J*. 2015;36:3075-128. <http://dx.doi.org/10.1093/eurheartj/ehv319>.
- Chourdakis E, Koniari I, Hahalis G, Kounis N, Hauptmann K. Early prosthetic valve endocarditis after transcatheter aortic valve implantation with periannular complication. *J Geriatr Cardiol*. 2017;14:711. <http://dx.doi.org/10.11909/j.issn.1671-5411.2017.11.007>
- Olsen NT, de Backer O, Thyregod, Vejstrup N, Bundgaard H, Sondergaard L, et al. Prosthetic valve endocarditis after transcatheter aortic valve implantation. *Circ Cardiovasc Interv*. 2015;8. <http://dx.doi.org/10.1161/CIRCINTERVENTIONS.114.001939>
- Shehada S, Wendt D, Peters D, Mourad F, Marx P, Thielmann M, et al. Infections after transcatheter versus surgical aortic valve replacement: Mid-term results of 200 consecutive patients. *J Thorac Dis*. 2018;10:4342-52. <http://dx.doi.org/10.21037/jtd.2018.06.54>
- Amat J, Messika D, Eltchaninoff H, Kapadia S, Lerakis S, Cheema A, et al. Infective endocarditis after transcatheter aortic valve implantation. Results from a large multicenter registry. *Circulation*. 2015;131:1566-74. <http://dx.doi.org/10.1161/CIRCULATIONAHA.114.014089>
- Wilbring M, Tugtekin S, Matschke K, Kappert U. Surgery for fulminant prosthetic valve endocarditis after transapical transcatheter aortic valve-in-valve implantation. *Thorac Cardiovasc Surg*. 2014;62:80-2. <http://dx.doi.org/10.1055/s-0032-1330225>
- Carnero M, Maroto LC, Cobiella J, Rodriguez JE. Transapical aortic valve prosthetic endocarditis. *Interact Cardiovasc Thorac Surg*. 2010;11:252-3. <http://dx.doi.org/10.1055/s-0032-1330225>
- Leon M, Smith C, Mack M, Makkar R, Svensson L, Kodali S, et al. Transcatheter or surgical aortic-valve replacement in intermediate-risk patients. *N Engl J Med*. 2016;374:1609-20. <http://dx.doi.org/10.1056/NEJMoa1514616>
- Mack M, Leon M, Thourani V, Makkar R, Kodali S, Russo M, et al. Transcatheter or surgical aortic-valve replacement with a balloon-expandable valve in low-risk patients. *N Engl J Med*. 2019. <http://dx.doi.org/10.1056/NEJMoa1814052>
- Castañó M, Otero J, Maiorano P, Martín E, Martínez-Comendador J, Gualis J. Sutureless aortic bioprosthesis. *Interact Cardiovasc Thorac Surg*. 2017;25:114-21. <http://dx.doi.org/10.1093/icvts/ivx051>



BIOMED



unidix

Especialistas en cirugía cardiovascular

desde 1977 al cuidado de tu salud



91 803 28 02



info@biomed.es