

Original

Reemplazo valvular aórtico con bioprótesis sin sutura Perceval S: experiencia de un solo centro



Souhayla Souaf-Khalafi^{a,*}, Angel L. Fernández-González^a, Maria A. Baluja-González^b, Juan L. Sierra-Quiroga^a, Belén Adrio-Nazar^a, Javier García-Carro^a, José M. Martínez-Cereijo^a y Darío N. Durán-Muñoz^a

^a Servicio de Cirugía Cardíaca, Complejo Hospitalario Universitario de Santiago de Compostela, Santiago de Compostela, España

^b Servicio de Anestesiología y Reanimación, Complejo Hospitalario Universitario de Santiago de Compostela, Santiago de Compostela, España

INFORMACIÓN DEL ARTÍCULO

Historia del artículo:

Recibido el 25 de noviembre de 2018

Aceptado el 22 de enero de 2019

On-line el 28 de febrero de 2019

Palabras clave:

Reemplazo valvular aórtico

Perceval S

Estenosis valvular aórtica

Prótesis biológica

Revisión

R E S U M E N

Introducción y objetivos: La introducción de la prótesis aórtica sin sutura Perceval S ha supuesto una gran alternativa para el tratamiento quirúrgico de la estenosis aórtica severa, especialmente en pacientes añosos.

Se trata de un estudio observacional, retrospectivo, de un grupo de pacientes de nuestro centro sometidos a reemplazo valvular aórtico con bioprótesis sin sutura Perceval S (LivaNova, Saluggia, Italia).

Métodos: Entre junio de 2015 y octubre de 2018, 105 pacientes fueron sometidos a reemplazo valvular aórtico con bioprótesis Perceval S. Los procedimientos combinados fueron: reemplazo valvular mitral (n = 1), reparación valvular tricúspide (n = 2), revascularización miocárdica (n = 16) y miectomía (n = 1). El seguimiento clínico y ecocardiográfico se realizó al alta, a los 6 meses y anualmente.

Resultados: La edad media fue de 80,5 ± 3,8 años; 57 (54,3%) fueron mujeres. La mortalidad a los 30 días fue del 1,9% (2 de 105). La tasa de supervivencia a los 30 días fue del 98% y al año fue del 95%. La media del Euroscore II fue de 3,8 ± 5,5%. Los tiempos de circulación extracorpórea y de isquemia fueron de 58,4 ± 41,8 min y de 44 ± 19,9 min para el reemplazo valvular aórtico aislado, 94,2 ± 44,1 min y 73,9 ± 35,6 min para procedimientos combinados, respectivamente. La media del gradiente de presión medio transvalvular fue de 13,5 ± 4,9 mmHg. La función ventricular izquierda aumentó desde el 56,8 ± 10,8% al 58,6 ± 11,1%. Solo 7 pacientes requirieron implante de marcapasos definitivo, con una incidencia del 6,7%. Solo 2 pacientes presentaron fuga paravalvular moderada al alta, que no requirió ningún tratamiento.

Conclusiones: El reemplazo valvular aórtico con la bioprótesis sin sutura Perceval S se asocia a una baja mortalidad y a un excelente comportamiento clínico y hemodinámico, especialmente en pacientes de edad avanzada.

© 2019 Sociedad Española de Cirugía Torácica-Cardiovascular. Publicado por Elsevier España, S.L.U. Este es un artículo Open Access bajo la licencia CC BY-NC-ND (<http://creativecommons.org/licenses/by-nc-nd/4.0/>).

Aortic valve replacement with sutureless Perceval S bioprosthesis: Single-center experience

A B S T R A C T

Introduction and objectives: Sutureless aortic valve replacement has emerged as an alternative for surgical treatment of severe aortic stenosis, especially in older patients.

This is an observational, retrospective study of a group of patients from a single centre undergoing aortic valve replacement with Perceval S sutureless bioprosthesis (LivaNova, Saluggia, Italy).

Methods: A total of 105 patients had an aortic valve replacement with a Perceval S bioprosthesis between June 2015 and October 2018. The combined procedures were, mitral valve replacement (n = 1), tricuspid valve repair (n = 2), myocardial revascularisation (n = 16), and myectomy (n = 1). The clinical and echocardiographic follow-up was performed at discharge, at 6 months, and yearly, after surgery.

Results: The mean age was 80.5 ± 3.8 years, and 57 (54.3%) were women. The mortality rate at 30 days was 1.9% (2 out of 105). The 30-day survival rate was 98%, and at one year it was 95%. The mean Euroscore II was 3.8 ± 5.5%. The cardiopulmonary bypass and ischaemia times were 58.4 ± 41.8 min, and 44 ± 19.9 min for isolated aortic valve replacement, 94.2 ± 44.1 min and 73.9 ± 35.6 min for combined procedures, respectively. The mean trans-prosthetic gradient was 13.5 ± 4.9 mmHg. The left ventricle function increased

Keywords:

Aortic valve replacement

Perceval S

Aortic valve stenosis

Biological prosthesis

Review

* Autor para correspondencia.

Correo electrónico: souhayla.souaf.khalafi@gmail.com (S. Souaf-Khalafi).

from $56.8\% \pm 10.8\%$ to $58.6\% \pm 11.1\%$. Only 7 patients have required a definitive pacemaker implant (6.7%). Only 2 patients presented with a moderate para-valvular leak that did not require any treatment.

Conclusions: Aortic valve replacement with the Perceval S sutureless bioprosthesis is associated with low mortality and excellent clinical and haemodynamic behaviour, especially in elderly patients.

© 2019 Sociedad Española de Cirugía Torácica-Cardiovascular. Published by Elsevier España, S.L.U. This is an open access article under the CC BY-NC-ND license (<http://creativecommons.org/licenses/by-nc-nd/4.0/>).

Introducción

El reemplazo valvular aórtico (RVA) es el tratamiento de elección para la estenosis valvular aórtica cuando se trata de una estenosis aórtica grave sintomática ($\leq 1 \text{ cm}^2/\text{m}^2$), asintomática con disfunción ventricular izquierda o combinada con otro procedimiento de cirugía cardíaca¹.

El RVA todavía representa el tratamiento gold standard en pacientes con estenosis aórtica severa sintomática².

Debido al incremento de las comorbilidades y al aumento progresivo de la edad de los pacientes, ha surgido una tendencia hacia el implante de prótesis biológicas, evitando así los problemas asociados a la anticoagulación crónica³.

Aunque el concepto del implante de la válvula aórtica transcater por vía percutánea (TAVI, de «transcatheter aortic valve implantation») parece atractivo, la válvula aórtica calcificada no se extrae durante dicho procedimiento. Por lo tanto, la fuga perivalvular sigue siendo un problema importante^{4,5}. Además, esta técnica también se asocia a una elevada incidencia de accidentes cerebrovasculares^{6,7}, complicaciones vasculares y necesidad de implante de marcapasos definitivo.

Sin embargo, han demostrado mejor resultado que el tratamiento médico en pacientes inoperables así como la no inferioridad respecto a la cirugía en pacientes de alto riesgo⁸. Por ello, las válvulas percutáneas han tenido en los últimos años una gran expansión, e intentan expandir su implante en pacientes de moderado riesgo (PARTNER II trial y SURTAVI trial).

La reciente introducción de las nuevas prótesis aórticas sin sutura ofrece una gran alternativa quirúrgica a pacientes de elevada complejidad, permitiendo una reducción de los tiempos quirúrgicos y, por lo tanto, de la morbimortalidad asociada^{9,10}.

Este estudio presenta nuestra experiencia con la prótesis Perceval S, en términos de mortalidad y morbilidad a 30 días y en el seguimiento, así como el comportamiento clínico y hemodinámico de esta prótesis.

Métodos

Pacientes

Entre junio de 2015 y octubre de 2018, 105 pacientes con estenosis aórtica severa sintomática fueron sometidos, de manera electiva, a RVA con la bioprótesis aórtica sin sutura Perceval S.

Las principales características de los pacientes se enumeran en la [tabla 1](#). Los criterios de exclusión fueron: endocarditis aguda, un anillo aórtico o una anatomía de la aorta ascendente irregulares (aorta ascendente dilatada con diámetro de la unión sino-tubular $\geq 1,3$ respecto del diámetro del anillo aórtico, y pacientes bicúspides puros).

El consentimiento informado se obtuvo de cada paciente, y el protocolo de estudio se ajusta a las pautas éticas de la Declaración de Helsinki de 1975 así como reflejada a priori en la aprobación por el comité de investigación clínica de nuestra institución (código de registro 2018/430).

Tabla 1

Características basales de los pacientes

Variables	Total de pacientes, n = 105
Edad, media \pm DE	80,54 \pm 3,85
Sexo, mujeres (%)	57 (54,3)
IMC, media \pm DE	29,73 \pm 3,88
Hipertensión (%)	76 (72,4)
Diabetes mellitus (%)	39 (37,1)
EPOC (%)	14 (13,3)
Dislipidemia (%)	73 (69,5)
Insuficiencia renal crónica (%)	7 (6,7)
Enfermedad vascular periférica (%)	3 (2,9)
EuroSCORE II, media \pm DE, %	3,8 \pm 5,51,

DE: desviación estándar; EPOC: enfermedad pulmonar obstructiva crónica; EuroSCORE II: sistema europeo para la evaluación del riesgo cardíaco operativo; IMC: índice de masa corporal.

Se realizó seguimiento clínico y ecocardiográfico intraoperatorio, al alta hospitalaria, a los 6 meses, y cada año durante el seguimiento.

Dispositivo

El dispositivo Perceval S es una prótesis biológica compuesta de pericardio bovino montada en un stent de nitinol. Esta bioprótesis se pliega a través de un dispositivo diseñado para posicionar la prótesis en medio de dicho dispositivo a través de un sistema de soporte específico. Este sistema de soporte que sostiene la válvula montada en el stent y plegada permite guiar la prótesis a su posición correcta y deslizarla a través de las 3 suturas que sirven de guía (polipropileno 4-0), ubicadas en el nadir de cada seno valvular. Una vez que el sistema de soporte está en posición correcta, la prótesis se despliega, las suturas de guía se eliminan, y la válvula finalmente queda colocada. En este momento del procedimiento se realiza el modelado posdilatación de la prótesis con un balón hinchable (30 s a una presión de 4 atmósferas) y la válvula se humedece con solución salina a 37 °C para optimizar el posicionamiento final de la prótesis.

Esta válvula es recuperable y reemplazable si fuese necesario. Cuando ocurre una malposición, se puede retirar con seguridad incluso después de la dilatación con el balón. El procedimiento se realiza mediante un «movimiento en X» con la ayuda de una pinza de disección. Si la prótesis no muestra ninguna deformidad después del procedimiento de extracción, puede ser reimplantada en la posición intraanular correcta¹¹.

Esta prótesis sin sutura está disponible en tamaños pequeño, mediano, grande y extragrande (S, M, L y XL). La prótesis Perceval S ha obtenido la aprobación europea (CE) en febrero de 2011 para tamaños S y M, en septiembre de 2011 para la talla L, y en noviembre de 2013 para el tamaño XL; la aprobación de la Administración de Medicamentos y Alimentos de EE. UU. ha sido otorgada en enero de 2016^{12,13}. De acuerdo con nuestro protocolo, no hemos establecido ninguna terapia de anticoagulación ni antiagregación para este tipo de prótesis.

Procedimientos operativos

En todos los pacientes se realizó la cirugía de RVA mediante esternotomía convencional dado que en nuestro centro es el abordaje estándar para RVA aislado. La circulación extracorpórea se realizó con canulación aórtica y auricular derecha, y el corazón ha sido parado mediante cardioplejía sanguínea fría y caliente por vía anterógrada.

La aortotomía transversal se realizó aproximadamente 2 cm por encima de las comisuras, así como una visualización de la válvula previa al procedimiento quirúrgico.

Tras la exéresis de la válvula en su totalidad y decalcificación del anillo aórtico, se midió el diámetro del anillo aórtico para seleccionar el tamaño de la prótesis previo a su implante. La aortotomía se cerró con una doble sutura continua de polipropileno 4-0.

Inmediatamente después del implante y destete de la circulación extracorpórea, se realizó control del posicionamiento y del adecuado funcionamiento de la prótesis mediante un ecocardiograma transesofágico (ETE) intraoperatorio, prequirúrgico y posquirúrgico.

Estos procedimientos fueron realizados de la misma manera por todos los cirujanos del servicio.

Análisis estadístico

Las variables continuas se expresaron mediante la media \pm desviación estándar; las variables categóricas se expresaron mediante frecuencias y porcentajes. La mortalidad acumulada se representó mediante una curva de Kaplan-Meier.

Todos los cálculos se realizaron mediante el software estadístico R v.3 (R core team; R Foundation for Statistical Computing, Viena, Austria) y con RStudio v.1 (RStudio Team; Integrated Development Environment for R, Boston, EE. UU.). Para el análisis estadístico, se emplearon los siguientes paquetes estadísticos: dplyr1, ggplot22, tidyr3, survival4, 5, survminer6.

Resultados

La media del EuroSCORE II fue del $3,8 \pm 5,5\%$. Un total de 3 pacientes (2,85%) habían sido sometidos previamente a cirugía cardíaca (reoperados). Los tamaños de prótesis implantadas fueron los siguientes: S (n=9), M (n=29), L (n=35) y XL (n=32). Los procedimientos concomitantes fueron la cirugía de la válvula mitral (n=1), reparación de la válvula tricúspide (n=2), revascularización miocárdica (n=16) y miectomía (n=1). Los tiempos de circulación extracorpórea (TCEC) y tiempos de isquemia (TI) fueron de $58,4 \pm 41,8$ min y $44 \pm 19,9$ min para RVA aislado, y $94,2 \pm 44,1$ min y $73,9 \pm 35,6$ min para procedimientos combinados, respectivamente.

La tasa de mortalidad a 30 días fue del 1,9% (2 de 105). Un paciente falleció por insuficiencia cardíaca y el otro paciente por fallo multiorgánico. En cuanto al resto de pacientes, ninguno presentó una complicación postoperatoria.

La estancia media en la unidad de cuidados intensivos fue de $2,5 \pm 1,3$ días y la estancia global fue de $6 \pm 2,9$ días.

El implante de marcapasos permanente por bloqueo auriculoventricular durante el seguimiento fue necesario en 7 pacientes, con una incidencia del 6,7%. En todos los casos presentaron bloqueo auriculoventricular en el postoperatorio inmediato, presentando alteraciones de la repolarización previamente a la cirugía solo 4 pacientes del total, y el implante de marcapasos definitivo fue previo al alta en todos los pacientes.

La tasa de supervivencia al mes fue del 98% y al año fue del 95% (fig. 1). No hubo ningún caso de endocarditis infecciosa ni de disfunción valvular protésica.

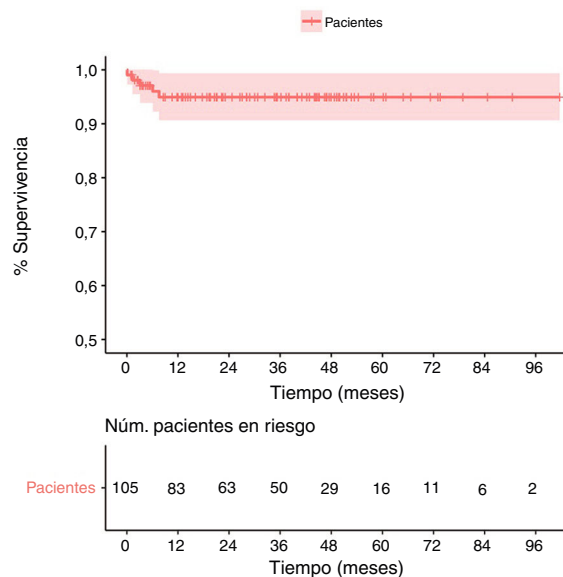


Figura 1. Análisis de supervivencia.

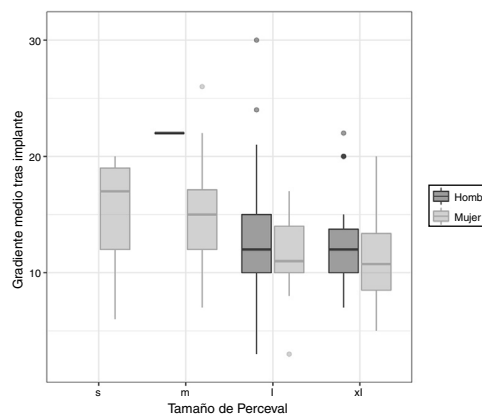


Figura 2. Relación de los gradientes con los tamaños de la prótesis Perceval S.

Los gradientes transvalvulares disminuyeron significativamente desde un valor preoperatorio de $48,4 \pm 15,2$ mmHg a $13,5 \pm 4,9$ mmHg en el seguimiento (p-valor = 0,001). Si comparamos los gradientes en función de los distintos tamaños de prótesis, llama la atención que entre las prótesis de tamaños S y M existe diferencia estadísticamente significativa entre los gradientes preoperatorios (p-valor = 0,0134) pero no entre los gradientes postoperatorios (p-valor = 0,945) (fig. 2).

La fracción de eyección del ventrículo izquierdo aumentó de un $56,8 \pm 10,8\%$ a un $58,6 \pm 11,1\%$ (p=0,40).

En el control con ETE, solo 2 pacientes presentaron fuga periprotésica significativa que no requirió ningún tratamiento. Ambos pacientes se mantienen en clase funcional NYHA II y sin repercusión sobre el ventrículo izquierdo en el seguimiento.

El seguimiento fue completo (100% de los pacientes). La media de seguimiento se sitúa en los 32 meses, con un máximo de 60 meses.

No se han descrito migraciones, trombosis o deterioro estructural de la prótesis durante el seguimiento.

Discusión

El RVA es el gold standard para el tratamiento de pacientes con estenosis aórtica severa sintomática.

El riesgo quirúrgico de los pacientes sometidos a RVA se ha visto incrementado en los últimos años debido al envejecimiento progresivo de la población y al aumento de las comorbilidades de dichos pacientes. Sin embargo, la aparición de las prótesis sin sutura ha permitido reducir significativamente los efectos adversos asociados a la cirugía¹⁴.

Este estudio muestra nuestra experiencia con la nueva prótesis sin sutura Perceval S (LivaNova, Saluggia, Italia) en términos de resultados clínicos y hemodinámicos.

Demostremos que el implante de la prótesis Perceval S es un procedimiento seguro y factible asociado a bajas tasas de mortalidad y a un excelente comportamiento hemodinámico en el seguimiento a medio plazo^{15,16}. En nuestra experiencia, la tasa de mortalidad a los 30 días fue del 1,9% (2 de 105), y la tasa de supervivencia fue del 98% en el seguimiento.

Los primeros resultados clínicos de la prótesis Perceval S fueron publicados en 2011¹⁷. Más recientemente, en un gran estudio de cohorte multicéntrico se evidenció la baja tasa de eventos al año de seguimiento¹⁸.

Tiempos de isquemia y de circulación extracorpórea

Existe una relación entre un mayor TI y TCEC y los resultados de morbimortalidad tras cirugía de sustitución aórtica¹⁹⁻²¹. La bio-prótesis sin sutura representa un enfoque innovador para el RVA y ha sido diseñado de manera que permita un implante más rápido. Esta es una ventaja para todos los pacientes independientemente del riesgo quirúrgico.

Por lo tanto, el implante de la válvula aórtica sin sutura podría ser una alternativa al tratamiento de los pacientes con alto riesgo quirúrgico para RVA convencional.

Comportamiento hemodinámico de la prótesis Perceval S (LivaNova, Saluggia, Italia)

La prótesis Perceval S presenta unas características y un comportamiento hemodinámico satisfactorio, incluso para tamaños pequeños.

En un estudio prospectivo reciente, las prótesis sin sutura demostraron una reducción del riesgo de mismatch paciente-prótesis respecto a las prótesis convencionales y se han postulado como de elección en pacientes con anillo aórtico pequeño²².

En nuestro grupo de pacientes, los gradientes preoperatorios han mejorado en comparación con los gradientes postoperatorios, manteniéndose estables en la mayoría de los casos al menos en los controles ecocardiográficos de los primeros meses de seguimiento (previo al alta, a los 6 meses y al año).

En relación con otros estudios, encontramos resultados similares en términos de fugas periprotésicas y comportamiento hemodinámico. En nuestra serie, solamente se dieron 2 casos con fuga periprotésica moderada que no precisaron tratamiento.

En nuestra opinión, sobredimensionar la prótesis no reduce la incidencia de fugas; por el contrario, puede estar asociado con la expansión incompleta de la bioprótesis e invaginación de la porción anular de la prótesis Perceval S. El tamaño del dispositivo es importante porque la válvula Perceval S está diseñada para expandirse a un diámetro exterior más grande que el diámetro anular medido del paciente. Es importante la adecuada expansión del stent dado que asegura el posicionamiento correcto de dicha prótesis. La prótesis Perceval S seleccionada para el implante debe coincidir con el diámetro medido del anillo aórtico. Algunos investigadores analizaron 54 pacientes que se sometieron a implante de la válvula Perceval S y se les realizó control y mediciones del anillo valvular mediante tomografía computarizada (TC) con contraste. Sin embargo, las mediciones ecocardiográficas mostraron menor precisión en comparación con las mediciones de la TC. Este estudio

concluyó que posiblemente para una medición precisa del anillo aórtico, es preferible la TC con contraste²³.

Se ha descrito en la literatura que la aparición de fugas periprotésicas es más frecuente en pacientes sometidos a implante de válvula aórtica transcáteter, así como una asociación de dicho procedimiento con un mayor riesgo de mortalidad a medio plazo, incluso en pacientes con fugas leves²⁴.

Abordaje quirúrgico en el implante de la prótesis Perceval S

La reducción de los tiempos quirúrgicos en el implante de una válvula aórtica es una potencial ventaja de esta prótesis.

En nuestra experiencia todos los pacientes han sido intervenidos mediante esternotomía convencional, dado que es el procedimiento estándar para RVA aislado en nuestro centro. Hay estudios que demuestran mejores resultados en términos de reducción de los tiempos quirúrgicos en pacientes sometidos a RVA con un abordaje mínimamente invasivo como es la miniesternotomía.

No obstante, también hay evidencia de que el RVA mediante un abordaje mínimamente invasivo, como por ejemplo la minitoracotomía derecha, puede ser un procedimiento más largo de lo habitual y desafiante dado que requiere de una gran habilidad, incluso para cirujanos expertos²⁵⁻²⁷.

En nuestra serie, los pacientes sometidos a RVA con la prótesis Perceval S presentaron una media del TI de $50 \pm 26,6$ min y una media del TCEC de $65,5 \pm 44,5$ min.

La prótesis Perceval S en procedimientos combinados

La prótesis Perceval S también puede ser ventajosa para pacientes que necesitan RVA junto con procedimientos concomitantes que, normalmente, prolongan los TI y TCEC.

En nuestra experiencia, 2 pacientes se sometieron a plastia tricuspídea y solamente un paciente se sometió a cirugía de la válvula mitral concomitantemente, que consistía en un recambio valvular mitral. Tanto el implante de una prótesis mitral como de un anillo mitral permiten la correcta implantación de la prótesis sin sutura. En la cirugía de la válvula mitral, realizamos primero el implante de la prótesis o anillo mitral y luego el implante de la prótesis Perceval S para evitar la desinserción de la prótesis sin sutura durante la cirugía mitral.

Prótesis Perceval S y necesidad de implante de marcapasos definitivo

La aparición del bloqueo auriculoventricular es una complicación infrecuente (1-3%) tras el RVA con prótesis convencional. Sin embargo, la incidencia es aún mayor en los pacientes con implante de TAVI (6-29%). En el caso de la prótesis sin sutura Perceval S se han reportado incidencias muy variadas (3-17%), con una media del 5,6%²⁸.

En nuestra experiencia, la incidencia de bloqueo auriculoventricular e implante de marcapasos definitivo se ha mantenido en cifras aceptables, en comparación con los resultados de otros estudios; solo 7 pacientes precisaron implante de marcapasos definitivo, con una incidencia del 6,7%.

Todos los pacientes con implante de marcapasos definitivo habían presentado bloqueo auriculoventricular en el postoperatorio inmediato, de modo que el implante de marcapasos definitivo se ha realizado durante el ingreso en todos los casos.

En un estudio reciente, se ha visto la posibilidad de reducir la tasa de bloqueo auriculoventricular postoperatorio modificando la técnica de implante de la prótesis (reducción del tiempo de balneo a <5 s, decalcificación anular rigurosa, posicionamiento de la prótesis en el tracto de salida del ventrículo izquierdo y posterior reposicionamiento mediante tracción de los puntos de guía)²⁹.

Se ha descrito en la literatura la presencia preoperatoria del bloqueo de rama derecha como un predictor independiente del trastorno de conducción postoperatorio³⁰. En nuestra serie, del total de 7 pacientes que han presentado bloqueo auriculoventricular, solo 4 tenían alteraciones de la repolarización previamente a la cirugía.

En el estudio TRANSFORM (Experiencia Multicéntrica con la implementación rápida del sistema Edwards Intuity Valve para el Reemplazo de la Válvula Aórtica) ensayo clínico, la tasa de implante de marcapasos permanentemente para la prótesis Edwards Intuity (Edwards Lifesciences, Irvine, CA) fue del 11,9%³¹.

Seguimiento a largo plazo de la prótesis Perceval S

El seguimiento medio de nuestra serie ha sido de 32 meses, durante el cual no hubo ningún caso de endocarditis infecciosa ni de disfunción valvular o trombosis protésica.

Actualmente se han implantado más de 20.000 prótesis Perceval S en todo el mundo y han aparecido múltiples estudios y artículos en las revistas especializadas, teniendo información de seguimiento a largo plazo (6-9 años).

Shrestha et al. han publicado la experiencia más larga con la prótesis Perceval S, con una supervivencia a uno y 5 años del 92,1 y 74,7%, respectivamente, y no se han dado casos de migración, disfunción estructural ni trombosis de la válvula³².

Aunque es necesario un seguimiento más largo para estas prótesis (más allá de los primeros 10 años), la demostración de que el crimpado de la prótesis para su implantación no afecta la estructura del colágeno, los bajos gradientes conseguidos y el flujo no turbulento apuntan a favor de una larga durabilidad de esta prótesis.

Conclusiones

Nuestra experiencia con la prótesis sin sutura Perceval S (LivaNova, Saluggia, Italia) mostró resultados clínicos y hemodinámicos favorables incluso en tamaños pequeños, manteniéndose estables en el seguimiento a medio plazo.

El uso de esta prótesis ha favorecido el abordaje de pacientes de alta complejidad técnica (anillos aórticos pequeños, raíces aórticas calcificadas, reintervenciones y cirugías combinadas).

Dado que son resultados de un seguimiento a medio plazo, se necesita el aporte de más datos para valorar el rendimiento de esta prótesis a largo plazo. La técnica sin sutura y su futura evolución podrían considerarse opciones alternativas de tratamiento para el RVA, especialmente en pacientes complejos.

Conflicto de intereses

No existen conflictos de interés.

Bibliografía

- Nishimura RA, Otto CM, Bonow RO, Carabello BA, Erwin JP 3rd, Guyton RA, et al., ACC/AHA Task Force Members. 2014. AHA/ACC Guidelines for the management of patients with valvular heart disease: executive summary: a report of the American College of Cardiology/American Heart Association Task Force on Practice Guidelines. *Circulation*. 2014;129:2440-92.
- Vahanian A, Alfiery O, Andreotti F, Antunes MJ, Barón-Esquivias G, Baumgartner H, et al. Guidelines on the management of valvular heart disease (version 2012): ESC Committee for Practice Guidelines (CPG); Joint Task Force on the Management of Valvular Heart Disease of the European Society of Cardiology (ESC); European Association for Cardio-Thoracic Surgery EACTS. *Eur J Cardiothorac Surg*. 2012;42:S1-44.
- Leon MB, Smith CR, Mack M, Miller DC, Moses JW, Svensson LG, et al. Transcatheter aortic-valve implantation for aortic stenosis in patients who cannot undergo surgery. *N Engl J Med*. 2010;363:1597-607.
- Martens S, Sadowski J, Eckstein FS, Bartus K, Kapelak B, Sievers HH, et al. Clinical experience with the ATS 3 f Enable® sutureless bioprosthesis. *Eur J Cardiothorac Surg*. 2011;40:749-55.

- Santarpino G, Pfeiffer S, Jessl J, Dell'Aquila AM, Pollari F, Pauschinger M, et al. Sutureless replacement versus transcatheter valve implantation in aortic valve stenosis: A propensity-matched analysis of 2 strategies in high-risk patients. *J Thorac Cardiovasc Surg*. 2014;147:5617.
- Gilmanov D, Miceli A, Bevilacqua S, Farneti P, Solinas M, Ferrarini M, et al. Sutureless implantation of the Perceval S aortic valve prosthesis through right anterior minithoracotomy. *Ann Thorac Surg*. 2013;96:2101-8.
- Zannis K, Folliguet T, Laborde F. New sutureless aortic valve prosthesis: Another tool in less invasive aortic valve replacement. *Curr Opin Cardiol*. 2012;27:125-9.
- Folliguet Ta, Laborde F, Zannis K, Ghorayeb G, Haverich A, Shrestha M. Sutureless percutaneous aortic valve replacement: Results of two European centers. *Ann Thorac Surg*. 2012;93:1483-8.
- Santarpino G, Pfeiffer S, Concistrè G, Fischlein T. Perceval S aortic valve replacement in mini-invasive surgery: the simple sutureless solution. *Interact Cardiovasc Thorac Surg*. 2012;15:357-60.
- Brown J, O'Brien SM, Wu C, Sikora JA, Griffith BP, Gammie JS. Isolated aortic valve replacement in North America comprising 108,687 patients in 10 years: Changes in risk, valves types and outcomes in the Society of Thoracic Surgeons National Database. *J Thorac Cardiovasc Surg*. 2009;137:82-90.
- Santarpino G, Pfeiffer S, Concistrè G, Fischlein T. A supraannular malposition of the Perceval S sutureless aortic valve: the 'c-movement' removal technique and subsequent reimplantation. *Interact Cardiovasc Thorac Surg*. 2012;15:280-1.
- Santarpino G, Pfeiffer S, Jessl J, Dell'Aquila A, Vogt F, von Wardenburg C, et al. Clinical outcome and cost analysis of sutureless versus transcatheter aortic valve implantation with propensity score matching analysis. *Am J Cardiol*. 2015;116:1737-43.
- Ribera A, Slob J, Andrea R, Falces C, Gutiérrez E, del Valle-Fernández R, et al. Transfemoral transcatheter aortic valve replacement compared with surgical replacement in patients with severe aortic stenosis and comparable risk: cost-utility and its determinants. *Int J Cardiol*. 2015;182:321-8.
- Berastegui E, Camara ML, Albaladejo da Silva P, Badia S, Delgado L, Fernandez C, et al. Prótesis sin sutura Perceval S en la cirugía valvular aórtica de alto riesgo. Una herramienta fundamental para el cirujano. *Cir Cardiov*. 2017;24:267-73.
- Vasa-Nicotera M, Sinning JM, Chin D, Lim TK, Spyt T, Jilalawi H, et al. Impact of paravalvular leakage on outcome in patients after transcatheter aortic valve implantation. *JACC Cardiovasc Interv*. 2012;5:858-65.
- Varela-Lema L, de la Fuente Cid R, López García ML. [Sutureless aortic valve replacement for high surgical risk patients with aortic stenosis: Systematic review]. *Med Clin (Barc)*. 2013;140:119.
- Flameng W, Herregods MC, Hermans H, van der Mieren G, Vercauteren M, Poortmans G, et al. Effect of sutureless implantation of the Perceval S aortic valve bioprosthesis on intraoperative and early postoperative outcomes. *J Thorac Cardiovasc Surg*. 2011;142:1453-7.
- Fischlein T, Meuris B, Hakim-Meibodi K, Misfeld M, Carrel T, Zembala M, et al. The sutureless aortic valve at 1 year: A large multicenter cohort study. *J Thorac Cardiovasc Surg*. 2016;151:1617-26.e4.
- Dubois C, Coosemans M, Rega F, Poortmans G, Belmans A, Adriaenssens T, et al. Prospective evaluation of clinical outcomes in all-comer high-risk patients with aortic valve stenosis undergoing medical treatment, transcatheter or surgical aortic valve implantation following heart team assessment. *Interact Cardiovasc Thorac Surg*. 2013;17:492-500.
- Tuman KJ, McCarthy RJ, March RJ, Najafi H, Ivankovich AD. Morbidity and duration of ICU stay after cardiac surgery: A model for preoperative risk assessment. *Chest*. 1992;102:36-44.
- Murphy GJ, Reeves BC, Rogers CA, Rizvi SA, Culliford L, Angelini GD. Increased mortality, postoperative morbidity, and cost after red blood cell transfusion in patients having cardiac surgery. *Circulation*. 2007;116:2544-52.
- Beckmann E, Martens A, Alhadi F, Hoeffler K, Umminger J, Kaufeld T, et al. Aortic valve replacement with sutureless prosthesis: Better than root enlargement to avoid patient-prosthesis mismatch? *Interact Cardiovasc Thorac Surg*. 2016;22:744-9.
- Margaryan R, Kallushi E, Gilmanov D, Miceli A, Murzi M, Solinas M, et al. Sutureless aortic valve prosthesis sizing: estimation and prediction using multidetector-row computed tomography. *Innovations (Phila)*. 2015;10:230-5, discussion 235.
- Leon MB, Smith CR, Mack MJ, Makkar RR, Svensson LG, Kodali SK, et al. PARTNER 2 Investigators. Transcatheter or surgical aortic-valve replacement in intermediate-risk patients. *N Engl J Med*. 2016;374:1609-20.
- Martuza B, Pepper JR, Stanbridge RD, Jones C, Rao C, Darzi A, et al. Minimal access aortic valve replacement: is it worth it? *Ann Thorac Surg*. 2008;85:1121-31.
- Glauber M, Gilmanov D, Farneti PA, Kallushi E, Miceli A, Chiaramonti F, et al. Right anterior minithoracotomy for aortic valve replacement: 10-year experience of a single center. *J Thorac Cardiovasc Surg*. 2015;150:548-56.
- Semstroth S, Matteucci-Gothé R, Heinz A, Dal Capello T, Kilo J, Müller L, et al. Comparison of anterolateral minithoracotomy versus partial upper hemisternotomy in aortic valve replacement. *Ann Thorac Surg*. 2015;100:868-73.
- Laborde F, Fischlein T, Hakim-Meibodi K, Misfeld M, Carrel T, Zembala M, et al. CAVALIER Trial Investigators. Clinical and haemodynamic outcomes in 658 patients receiving the Perceval sutureless aortic valve: early results from a prospective European multicentre study (the Cavalier Trial). *Eur J Cardiothorac Surg*. 2016;49:978-86.
- González M, Pardo P, Estévez F, Velasco C, Rodríguez J, Vilela Y, et al. Prótesis sin sutura: ¿es posible reducir la tasa de bloqueos postoperatorios modificando la técnica de implante? *Cir Cardiov*. 2018;25:257-62.
- Vogt F, Pfeiffer S, Dell'Aquila AM, Fischlein T, Santarpino G. Sutureless aortic valve replacement with Perceval bioprosthesis: are there predicting factors

- for postoperative pacemaker implantation? *Interact Cardiovasc Thorac Surg.* 2016;22:253–8.
31. Barnhart GR, Accola KD, Grossi EA, Woo YJ, Mumtaz MA, Sabik JF, et al., TRANSFORM Trial Investigators. TRANSFORM (Multicenter Experience With Rapid Deployment Edwards INTUITY Valve System for Aortic Valve Replacement) US clinical trial: performance of a rapid deployment aortic valve. *J Thorac Cardiovasc Surg.* 2017;153:241–51.
 32. Shrestha M, Fischlein T, Meuris B, Flameng W, Carrel T, Madonna F, et al. European multicentre experience with the sutureless Perceval valve: Clinical and haemodynamic outcomes up to 5 years in over 700 patients. *Eur J Cardiothorac Surg.* 2016;49:234–41.