

Carta al Editor

Comentarios al artículo original «Cirugía inusual en un caso de coartación aórtica»



Comments to original article «Unusual surgery for aortic coarctation»

Tras la lectura del artículo «Cirugía inusual en un caso de coartación aórtica» de José M. Arqué et al., quisiéramos expresar nuestra felicitación a los autores por el buen resultado que han conseguido con esta técnica quirúrgica. Asimismo, nos gustaría compartir nuestra experiencia en un caso similar.

En marzo de 2001 (la publicación de Connolly es de septiembre de 2001) atendimos en nuestro servicio a una paciente diagnosticada de coartación de aorta «clásica» a la que, en junio de 1997, con 23 años de edad, le habíamos implantado un injerto de PTFEe de 10 mm desde la arteria subclavia izquierda a la aorta «poscoartación».

Al mantenerse la situación de hipoperfusión distal se realizó una resonancia magnética nuclear, que objetivó que la estenosis se localizaba en el arco aórtico proximal, al origen de la arteria subclavia izquierda (fig. 1) y, por ello, le implantamos un injerto desde la aorta ascendente a la aorta torácica.

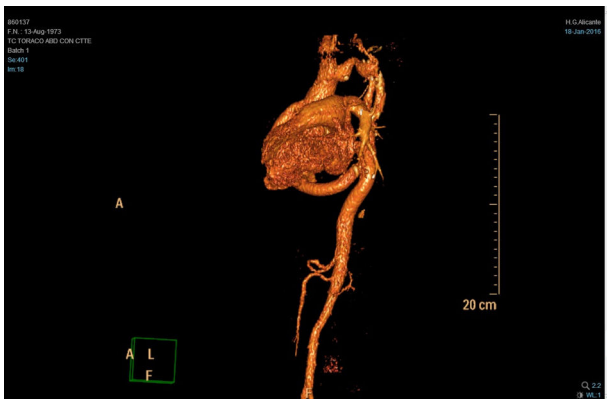

Figura 1. Estenosis del arco aórtico proximal a la arteria subclavia izquierda. Aorta descendente de escaso calibre posterior a la arteria subclavia izquierda. Injerto desde la arteria subclavia hasta la porción aórtica de mejor calibre, e injerto aórtico desde la aorta ascendente a la aorta descendente suprafragnática.

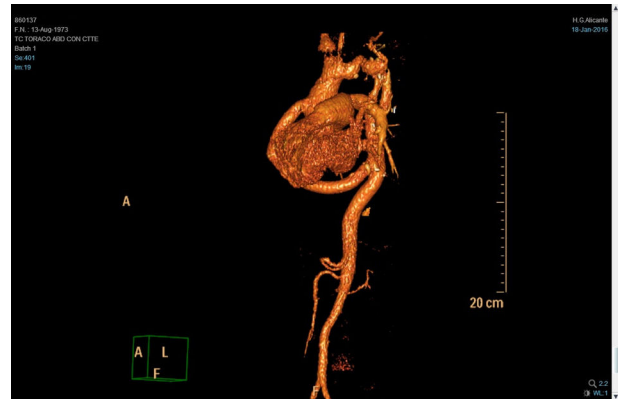


Figura 2. Se observa, en toda su extensión, el injerto aórtico desde la aorta ascendente a la aorta descendente suprafragnática.

Nuestra intervención quirúrgica difiere de la descrita en el artículo en 3 aspectos:

1. Perfusión arterial por arteria femoral, con control de presión arterial en arteria radial derecha y en arteria femoral contralateral.
2. Ausencia de parada cardiaca.
3. Localización del injerto de PTFEe de 14 mm, anterior a la vena cava inferior.

Tras 15 años de seguimiento clínico, el aspecto anatómico de la corrección es excelente (fig. 2), y la paciente permanece asintomática.

Consideramos que esta posibilidad quirúrgica debe ser tenida en cuenta ante casos similares.

Rebeca Manrique, Juan Meseguer y Juan A. Casillas*

Servicio de Cirugía Cardiovascular, Hospital General de Alicante, Alicante, España

* Autor para correspondencia.

Correo electrónico: Juacaru55@gmail.com (J.A. Casillas).