

Imágenes en Cirugía Torácica y Cardiovascular

Hemitruncus asociado a comunicación interventricular en edad escolar



Hemitruncus with ventricular septal defect in school children

Miren Martín-García^{a,*}, Ana Redondo-Palacios^a, Laura Varela-Barca^a, Ana Coca-Pérez^b y Tomasa Centella-Hernández^c

^a Servicio de Cirugía Cardiovascular de Adultos, Hospital Universitario Ramón y Cajal, Madrid, España

^b Unidad de Cuidados Intensivos Pediátricos, Hospital Universitario Ramón y Cajal, Madrid, España

^c Servicio de Cirugía Cardíaca Infantil, Hospital Universitario Ramón y Cajal, Madrid, España

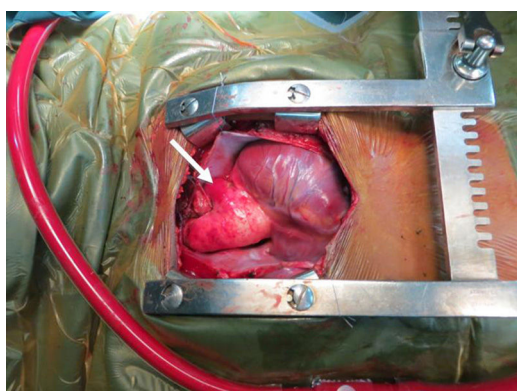


Figura 1. Imagen quirúrgica: hemitruncus con origen anómalo de la arteria pulmonar izquierda desde la aorta. Flecha: arteria pulmonar izquierda.

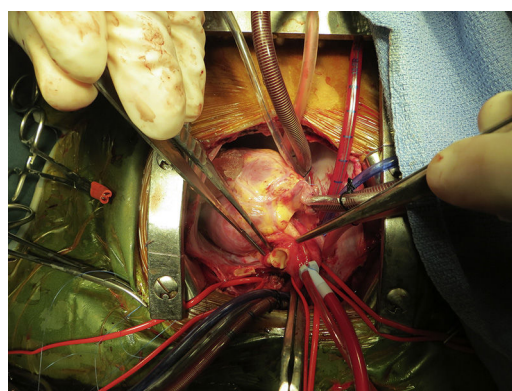


Figura 2. Imagen quirúrgica: sección de arteria pulmonar izquierda.

El hemitruncus consiste en el origen anómalo de una de las arterias pulmonares desde la aorta, con salida de la otra rama del tronco pulmonar¹. La supervivencia en pacientes no operados tras el primer año de vida es excepcional debido al aumento de las resistencias vasculares pulmonares². Su indicación quirúrgica después del periodo de lactancia es controvertida.

Presentamos el caso de una niña de 8 años diagnosticada de una comunicación interventricular (CIV) con hipertensión pulmonar (HTP) mediante ecocardiografía que en la cirugía se diagnosticó de un hemitruncus.

Tras esternotomía media se observó la salida de la rama pulmonar izquierda desde la aorta (fig. 1).

Se realizó corrección completa reimplantando la rama pulmonar izquierda al tronco de la pulmonar, cerrando la aorta con parche de pericardio con posterior cierre de la CIV (fig. 2).

El postoperatorio cursó sin complicaciones siendo dada de alta y manteniendo una clase funcional I un año después.

La corrección del hemitruncus debe realizarse en épocas tempranas de la vida, evitando el desarrollo de hipertensión pulmonar, sin embargo, el desarrollo de la misma no contraindica su intervención a cualquier edad. En dichos casos es necesario el manejo

adecuado de la hipertensión tanto preoperatoriamente como en el postoperatorio.

Responsabilidades éticas

Protección de personas y animales. Los autores declaran que los procedimientos seguidos se conformaron a las normas éticas del comité de experimentación humana responsable y de acuerdo con la Asociación Médica Mundial y la Declaración de Helsinki.

Confidencialidad de los datos. Los autores declaran que han seguido los protocolos de su centro de trabajo sobre la publicación de datos de pacientes.

Derecho a la privacidad y consentimiento informado. Los autores han obtenido el consentimiento informado de los pacientes y/o sujetos referidos en el artículo. Este documento obra en poder del autor de correspondencia.

Bibliografía

1. Kutsche LM, van Mierop LH. Anomalous origin of a pulmonary artery from the ascending aorta: Associated anomalies and pathogenesis. *Am J Cardiol.* 1988;61:850e6.
2. Fontana GP, Effman EL, Sabiston DC Jr. Origin of the right pulmonary artery from the ascending aorta. *Ann Surg.* 1987;206:102-13.

* Autor para correspondencia.
Correo electrónico: nerim13@gmail.com (M. Martín-García).