

Formación Continuada Cardiovascular

# Aneurismas del arco aórtico. Generalidades: epidemiología, manifestaciones clínicas y diagnóstico. Indicaciones de cirugía. Cirugía abierta

Eduardo Bernabeu<sup>a,\*</sup> y Antonio García-Valentín<sup>b</sup><sup>a</sup> Servicio de Cirugía Cardíaca, Hospital General Universitario de Alicante, Alicante, España<sup>b</sup> Servicio de Cirugía Cardiovascular, Hospital Clínico Universitario de Valencia, Valencia, España

## INFORMACIÓN DEL ARTÍCULO

### Historia del artículo:

Recibido el 18 de septiembre de 2014

Aceptado el 19 de septiembre de 2014

On-line el 11 de noviembre de 2014

### Palabras clave:

Arco aórtico

Cirugía

Epidemiología

Historia natural

Indicaciones

## R E S U M E N

El arco aórtico es un segmento fundamental de la aorta. Se describe la enfermedad quirúrgica que afecta al mismo, así como la epidemiología y la historia natural de los aneurismas torácicos, que son la condición que más frecuentemente lo afectan. Se revisan las manifestaciones clínicas de estos y las técnicas empleadas para su diagnóstico. Finalmente, se expone una panorámica de las indicaciones quirúrgicas y las técnicas de cirugía abierta empleadas.

© 2014 Sociedad Española de Cirugía Torácica-Cardiovascular. Publicado por Elsevier España, S.L.U. Todos los derechos reservados.

## Aortic arch aneurysms. Epidemiology, clinical scenario and diagnosis. Surgical indications. Open surgery

### A B S T R A C T

Aortic arch is a fundamental segment of the aorta. Surgical pathology, epidemiology and natural history of thoracic aneurysms are described. Clinical manifestations and diagnostic are reviewed. Finally, an overview of surgical indications and most frequently open surgery used techniques is offered.

© 2014 Sociedad Española de Cirugía Torácica-Cardiovascular. Published by Elsevier España, S.L.U. All rights reserved.

### Keywords:

Aortic arch

Surgery

Epidemiology

Natural history

Indications

## Introducción

El *arco aórtico* es el segmento de la aorta torácica que se extiende desde el origen proximal del tronco braquiocefálico hasta la porción distal del origen de la arteria subclavia izquierda. Tiene una importancia fundamental, ya que proporciona las ramas de la aorta que irrigan la cabeza y las extremidades superiores. Desde el punto de vista de la anatomía quirúrgica existe un *arco proximal*, en relación con la salida del tronco braquiocefálico, y un *arco distal*, que incluye las salidas de la arteria carótida izquierda y la arteria subclavia izquierda. Existe una clasificación basada en las zonas de anclaje de los dispositivos endoprotésicos (ver *figura 1*) (zona 0: aorta ascendente y salida del tronco braquiocefálico; zona 1: salida de la arteria carótida izquierda; zona 2: salida de la subclavia izquierda, y zona 3: aorta descendente proximal)<sup>1</sup>.

## Enfermedad quirúrgica del arco aórtico

El arco aórtico puede estar afectado por varios tipos de enfermedades<sup>2</sup>. Los síndromes aórticos agudos se tratan en otros capítulos de la presente monografía.

Las enfermedades subagudas-crónicas que pueden afectar al arco aórtico son múltiples.

1. El *aneurisma* es una dilatación localizada de un diámetro mayor de un 50% de lo normal, con todas las capas de la pared. Puede ser sacular o fusiforme. Es la condición que con más frecuencia precisa de cirugía. Según su etiología, pueden ser:
  - a. Asociados a enfermedades congénitas: *síndrome de Marfan* –enfermedad autosómica dominante, por mutación del gen FNB1 (fibrilina)–, *síndrome de Loays-Dietz* –enfermedad autosómica dominante, por mutación de los genes TGFBR1 o TGFBR2 (receptores TGF1 y TGF2)–, *síndrome de Ehlers-Danlos* –varios defectos de la síntesis del colágeno III–.
  - b. Degenerativos: *degeneración quística de la media*. Pérdida de tejido elástico y células musculares lisas. Frecuentemente

\* Autor para correspondencia.

Correo electrónico: [eduardobernabeu@gva.es](mailto:eduardobernabeu@gva.es) (E. Bernabeu).

implicado en la anuloectasia aórtica. *Arteriosclerosis*. Se asocian a una proteólisis anormal del tejido conectivo. Son la causa más frecuente. Suelen afectar a la aorta torácica descendente, o a la aorta toracoabdominal.

- c. Inflamatorios: arteritis de Takayasu, enfermedad de Behçet, enfermedad de Kawasaki, arteritis de células gigantes.
  - d. Infecciosos (micóticos).
  - e. Mecánicos. Afectan a la aorta distal a una estenosis valvular aórtica, a una coartación de aorta y proximal a las fistulas arteriovenosas.
2. El falso aneurisma (*seudoaneurisma*) es una dilatación localizada que se compone de adventicia, parte o toda la media y tejido periaórtico. Generalmente son de origen postraumático crónico, infeccioso, o en las anastomosis.
  3. La *disección de aorta crónica* es una separación entre la capa interna y la externa de la media (superior a 14 días desde su origen), secundaria a la entrada de sangre por una rotura de la íntima. La persistencia de una falsa luz puede ser sustrato para el desarrollo de un aneurisma torácico o toracoabdominal.
  4. La *úlceras penetrante arteriosclerótica* es una lesión arteriosclerótica de la pared que penetra la elástica interna. Ocurre con más frecuencia en la aorta torácica descendente. Puede ser origen de un aneurisma fusiforme o sacular, y puede disecarse, romperse o embolizar.
  5. El *hematoma intramural* es una extravasación de sangre en la pared aórtica, sin rotura de la íntima. Puede progresar a disección aórtica. Se postula como mecanismo fisiopatológico la rotura de una placa arteriosclerótica y de los vasa vasorum.
  6. La *enfermedad arteriosclerótica difusa* es un depósito de ateroma en la capa íntima de la aorta. Es un factor de riesgo para accidente cerebrovascular en cirugía cardíaca. Puede ser causa de embolia (ictus, visceral, extremidades inferiores) en cirugía no cardíaca.

### Epidemiología. Historia natural

La *prevalencia* de los aneurismas de aorta torácica es difícil de determinar. En estudios descriptivos a nivel poblacional, se ha reportado una incidencia de 10,4/100.000 habitantes-año en Rochester (Minnesota, EE. UU.), o 16,3/100.000 habitantes-año en varones y 9,1/100.000 habitantes-año en mujeres (Suecia, 2002)<sup>2</sup>. Las úlceras penetrantes o los hematomas intramurales tienen una incidencia desconocida, aunque en ascenso debido a las técnicas diagnósticas no invasivas y al progresivo envejecimiento de la población<sup>2</sup>.

Aunque se dispone de información limitada acerca de la historia natural de los aneurismas torácicos, se sabe que la causa más frecuente de muerte es la rotura de los mismos. Tienen un supervivencia a medio plazo mejor que los aneurismas toracoabdominales o abdominales. La serie de Yale<sup>3</sup> nos describe que la esperanza de vida de esta cohorte es peor que la de la población pareada por edad y sexo. Por localización, evolucionan peor los pacientes afectados en la aorta descendente frente a los afectados en la aorta ascendente. Por etiología, evolucionan peor los que han tenido una disección de aorta frente a los que no. Se conoce que la tasa de crecimiento media de los aneurisma torácicos es de 0,12 cm/año, y que dicha tasa es distinta para la aorta ascendente (0,10 cm/año) y la aorta descendente (0,30 cm/año).

Así mismo, está descrito que los aneurismas torácicos tienen un riesgo aumentado de complicaciones en función de su diámetro. Existe un punto a partir del cual dicho riesgo se incrementa bruscamente, y ese umbral es distinto en función de la localización. En la aorta ascendente se encuentra en los 6 cm, mientras que en la aorta torácica descendente se encuentra en los 7 cm. El incremento del diámetro aórtico se relaciona con un descenso de la distensibilidad de la pared (que desciende a la mitad con respecto a los sujetos

sanos o con aortas de menos de 5 cm), y con un aumento del estrés parietal que debe soportar la pared. Ambas circunstancias pueden justificar un incremento del riesgo de complicaciones. En función del diámetro de la aorta en el momento del diagnóstico existen unas tasas de incidencia de rotura, disección o muerte, que van aumentando según el diámetro aórtico, siendo claramente superiores por encima de los 6 cm de diámetro<sup>1</sup>.

En las series más grandes publicadas, la mayoría de las úlceras penetrantes permanecen estables o mejoran sin tratamiento<sup>1</sup>.

La historia natural de los hematomas intramurales depende de la localización de los mismos. Tienen mayor prevalencia de disección o muerte los hematomas en la aorta ascendente o el arco aórtico<sup>1</sup>.

### Manifestaciones clínicas

Los aneurismas torácicos cursan de forma asintomática la mayoría de las veces. Pueden generar síntomas o signos clínicos por compresión de otras estructuras. En la aorta ascendente, pueden generar insuficiencia aórtica. En el arco aórtico, pueden ser motivo de dolor torácico (típicamente irradiado a cuello y mandíbula), ronquera por estiramiento del nervio laríngeo recurrente, estridor por compresión traqueal, disfagia por compresión esofágica, disnea por compresión del árbol bronquial, y plétora o edema por compresión de la vena cava superior o sus afluentes. En la aorta torácica descendente se asocian a dolor interescapular o dolor pleurítico izquierdo.

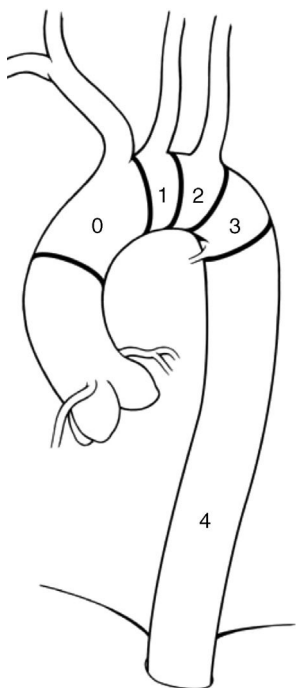
También existen síntomas o signos asociados a la complicación aguda de los mismos, por rotura o expansión. Esta semiología es similar en el aneurisma, la úlcera penetrante arteriosclerótica o el hematoma intramural. Suele ser un dolor torácico anterior, en cuello o interescapular, similar al de la disección aguda de aorta.

Por último, existen síntomas propios de la isquemia secundaria a embolia de material trombotico o ateroma: accidentes cerebrovasculares, isquemia renal, isquemia de órganos intraabdominales o isquemia de extremidades inferiores<sup>2</sup>.

### Diagnóstico de las enfermedades del arco aórtico

Las exploraciones complementarias<sup>2</sup> que apoyan el diagnóstico de las enfermedades del arco aórtico incluyen las siguientes:

- La *radiología simple de tórax*, que puede ser normal en un porcentaje de hasta un 17% de los pacientes con disección o aneurisma de arco aórtico. Generalmente es un crecimiento convexo de la silueta cardíaca hacia la izquierda en la proyección posteroanterior, y hacia delante en la proyección lateral.
- La *tomografía computarizada* (TC), o angio-TC, es la técnica no invasiva más empleada. En los aneurismas nos da información del tamaño, la localización y la extensión de los mismos. En exploraciones repetidas en el tiempo, nos puede informar de la tasa de crecimiento. Puede discriminar entre úlcera penetrante, hematoma intramural y enfermedad arteriosclerótica difusa. Es útil en el seguimiento posoperatorio de los pacientes. Presenta como inconveniente el uso de contrastes yodados (alergia, nefrotoxicidad) y las radiaciones ionizantes.
- La *resonancia magnética nuclear* permite explorar la aorta y sus ramas, el pericardio, las válvulas y los ventrículos. Da una información comparable a la de la angio-TC, aunque sus inconvenientes son el mayor tiempo de adquisición, el mayor coste/exploración y su dificultad de uso en pacientes ventilados o portadores de dispositivos metálicos. Precisa el empleo de gadolinio como contraste.
- La *ecocardiografía transesofágica* es de utilidad limitada en la exploración de las enfermedades del arco aórtico, dadas sus dificultades en la exploración de esta región.



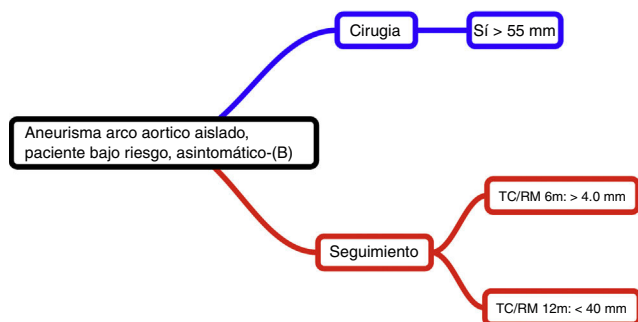
**Figura 1.** Anatomía endovascular del arco aórtico. Zona 0: aorta ascendente y salida del tronco braquiocefálico; zona 1: salida de la arteria carótida izquierda; zona 2: salida de la subclavia izquierda, y zona 3: aorta descendente proximal).

- La *aortografía* ha sido en la actualidad reemplazada por la TC. Como inconvenientes están el uso de contraste yodado y la infraestimación del tamaño del aneurisma por la presencia de trombo intramural.

### Indicaciones de cirugía

Las guías de práctica clínica auspiciadas, entre otras sociedades, por la *American Association for Thoracic Surgery* y la *Society of Thoracic Surgeons*, publicadas en el año 2010<sup>4</sup>, recogen las siguientes indicaciones (con un nivel de evidencia B) (fig. 1):

1. En el aneurisma de arco aórtico aislado, si el paciente es de bajo riesgo y se encuentra asintomático, se recomienda cirugía cuando el diámetro sea superior a 55 mm. Si el diámetro es inferior, se recomienda que esté en seguimiento con pruebas de imagen (TC o resonancia magnética nuclear). La frecuencia del seguimiento estará en relación con el diámetro del aneurisma (cada 6 meses si el diámetro es superior a 40 mm, o cada 12 si es inferior a 40 mm) (fig. 2).



**Figura 2.** Estrategia propuesta en el paciente con aneurisma de arco aórtico asintomático. Fuente: Hiratzka et al.<sup>4</sup>.

2. La cirugía abierta del arco aórtico consistirá en un reemplazo parcial o total del mismo en las siguientes circunstancias (fig. 3):
  - a. Si el aneurisma alcanza el arco proximal, junto con la aorta ascendente, se debe proceder a un reemplazo de la aorta ascendente y parcial del arco aórtico.
  - b. En los siguientes casos se debe optar por un reemplazo total del arco aórtico:
    - a. b.1. En la disección aórtica aguda, si el arco es aneurismático, o hay destrucción extensa del mismo.
    - b. b.2. Cuando el aneurisma afecta a todo el arco (proximal y distal).
    - c. b.3. En la disección aórtica crónica si el arco es aneurismático.
    - d. b.4. En el aneurisma del arco distal que incluye la aorta descendente proximal. En este caso, se debe emplear un procedimiento tipo «trompa de elefante».

En el documento de consenso publicado por la *Society of Thoracic Surgeons* acerca del uso de dispositivos endovasculares para el tratamiento de la aorta torácica descendente<sup>5</sup>, se recomienda que en la afectación del arco aórtico en aquellos pacientes con riesgo razonable sea preferible la cirugía abierta al uso de dispositivos endoprotésicos (recomendación III, con nivel de evidencia A). En caso de severa comorbilidad, se pueden emplear estos dispositivos (recomendación IIB, nivel de evidencia B).

### Cirugía abierta del arco aórtico

En la cirugía abierta del arco aórtico es muy importante la planificación de la cirugía y la estrategia a emplear. Desde los inicios de la cirugía del arco, se han ido añadiendo estrategias de protección cerebral de forma progresiva: la parada circulatoria en hipotermia profunda, el uso de perfusión cerebral retrógrada y el uso de perfusión cerebral selectiva anterógrada. De este modo se fue pasando de una «cirugía posible», a una cirugía en la cual iban alcanzándose de forma progresiva los objetivos de: 1) supervivencia del paciente; 2) evitación del accidente cerebrovascular, y 3) conservación del intelecto<sup>6,7</sup>.

Junto con el empleo de estrategias accesorias para la protección cerebral, se han extendido otras encaminadas a la prevención de embolias (de aire o material ateromatoso), como el uso de la canulación axilar o el uso de injertos protésicos con ramas laterales para la perfusión<sup>8-10</sup> (fig. 4).

### Protección cerebral

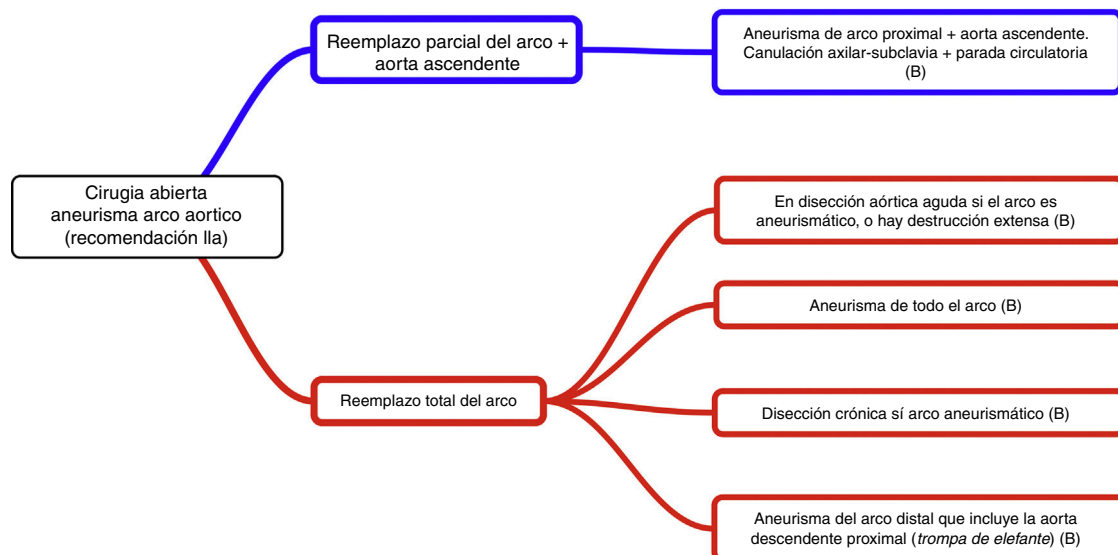
La primera aplicación sistemática de la *parada circulatoria hipotérmica* en cirugía del arco aórtico fue empleada por Griep en 1975<sup>11</sup>. Los límites de seguridad de la parada circulatoria en hipotermia profunda han sido estudiados en modelos animales y en humanos. Dicho límite de seguridad se amplía cuanto menor es la temperatura alcanzada<sup>7,8,12</sup>.

El uso de la *perfusión cerebral anterógrada*, que se inicia con las experiencias de los grupos de Kazui<sup>13</sup> y Kazui et al.<sup>14</sup> y Bachet et al.<sup>15</sup>, y de la *perfusión cerebral retrógrada*, descrita por Ueda<sup>16</sup>, han supuesto una evolución hacia la seguridad y la consecución de los objetivos anteriormente mencionados.

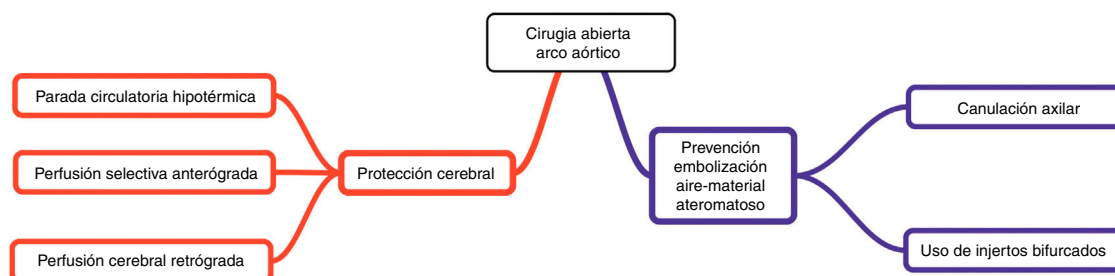
### Técnicas quirúrgicas

Existen múltiples aproximaciones técnicas a la cirugía del arco aórtico.

- La forma «clásica» sería comenzar por la anastomosis distal (*distal anastomosis first*), de tal modo que si la afectación está limitada



**Figura 3.** Extensión propuesta de la cirugía abierta del aneurisma de arco aórtico. Fuente: Hiratzka et al.<sup>4</sup>.



**Figura 4.** Cirugía abierta del arco aórtico. Estrategias de neuroprotección.

- al arco proximal se realizaría la sustitución del hemiarco (curvatura menor del arco), o del arco proximal a la carótida izquierda con reimplante del tronco braquicefálico (directamente o con un injerto de Dacrón). En caso de afectación del arco distal, se realizaría un procedimiento tipo «trompa de elefante», en el que se sustituye el arco distal por un injerto, cuya anastomosis distal queda en mitad de la longitud del mismo, permaneciendo parte del injerto en el interior de la aorta torácica descendente<sup>17,18</sup>.
- Otra aproximación es la sustitución completa del arco aórtico mediante el uso de la técnica *arch first*, en la que se sustituye inicialmente la porción de arco aórtico con reimplante de los troncos supraaórticos, y posteriormente se reconstruyen la porción distal y proximal al arco, mientras el arco y los troncos supraaórticos se encuentran perfundidos<sup>19,20</sup>.
  - Otra aproximación consiste en comenzar por la anastomosis proximal (*proximal anastomosis first*) con un injerto con 4 ramas, y perfundiendo a través de una ellas, ir reimplantando secuencialmente los troncos de distal a proximal: arteria subclavia izquierda, arteria carótida izquierda y tronco braquiocefálico. Posteriormente se completa la reconstrucción en su porción distal<sup>21</sup>.
  - Por último, se ha descrito la reconstrucción de la circulación a los troncos supraaórticos mediante un injerto trifurcado (*trifurcated graft technique*) que se va suturando uno tras otro a los mismos, manteniendo la perfusión de forma selectiva hacia el cerebro. Posteriormente este injerto se anastomosa al injerto que sustituye al arco aórtico<sup>22-24</sup>.

## Conclusiones

- La condición que con más frecuencia precisa cirugía en el arco aórtico es el aneurisma.
- Suelen ser asintomáticos la mayoría de las veces. En el arco aórtico, pueden ser motivo de dolor torácico, o generar semiología por compresión de estructuras vecinas.
- La radiología simple de tórax puede ser normal. La TC es la técnica diagnóstica más empleada, proporcionando información de tamaño, localización, extensión, y, en exploraciones repetidas, de la tasa de crecimiento.
- Las guías de práctica clínica recomiendan en los aneurismas de arco aórtico aislado, si el paciente es de bajo riesgo y se encuentra asintomático, la cirugía cuando el diámetro máximo se encuentra por encima de los 55 mm.
- La cirugía abierta consistirá en el reemplazo parcial o total del mismo, en función de varias circunstancias.
- Existen multitud de opciones técnicas y de protección cerebral. Es de suma importancia la planificación de la cirugía y la estrategia a emplear.

## Responsabilidades éticas

**Protección de personas y animales.** Los autores declaran que para esta investigación no se han realizado experimentos en seres humanos ni en animales.

**Confidencialidad de los datos.** Los autores declaran que en este artículo no aparecen datos de pacientes.

**Derecho a la privacidad y consentimiento informado.** Los autores declaran que en este artículo no aparecen datos de pacientes.

### Conflicto de intereses

Los autores declaran no tener ningún conflicto de intereses.

### Bibliografía

- Coselli JS, LeMaire SA, et al. *Aortic arch surgery: Principles, strategies and outcomes*. Chichester, UK; Hoboken, NJ: Wiley-Blackwell; 2008.
- Kirklin JW, Kouchoukos NT, editores. *Kirklin/Barratt-Boyes cardiac surgery. Volume 1: Morphology, diagnostic criteria, natural history, techniques, results, and indications*. 4th ed. Philadelphia, PA: Churchill Livingstone; 2012.
- Kuzmik GA, Sang AX, Elefteriades JA. Natural history of thoracic aortic aneurysms. *J Vasc Surg*. 2012;56:565–71.
- Hiratzka LF, Bakris GL, Beckman JA, Bersin RM, Carr VF, Casey DE Jr, et al. 2010 ACCF/AHA/AATS/ACR/ASA/SCA/SCAI/SIR/STS/SVM guidelines for the diagnosis and management of patients with thoracic aortic disease: A report of the American College of Cardiology Foundation/American Heart Association Task Force on Practice Guidelines, American Association for Thoracic Surgery, American College of Radiology, American Stroke Association, Society of Cardiovascular Anesthesiologists, Society for Cardiovascular Angiography and Interventions, Society of Interventional Radiology, Society of Thoracic Surgeons, and Society for Vascular Medicine. *Circulation*. 2010;121:e266–369.
- Svensson LG, Kouchoukos NT, Miller DC, Bavaria JE, Coselli JS, Curi MA, et al. Expert consensus document on the treatment of descending thoracic aortic disease using endovascular stent-grafts. *Ann Thorac Surg*. 2008;85 1 Suppl:S1–41.
- Yan TD, Tian DH, LeMaire SA, Misfeld M, Elefteriades JA, Chen EP, et al. The ARCH Projects: design and rationale (IAASSG 001). *Eur J Cardiothorac Surg*. 2014;45:10–6.
- Yan TD, Bannon PG, Bavaria J, Coselli JS, Elefteriades JA, Griep RB, et al. Consensus on hypothermia in aortic arch surgery. *Ann Cardiothorac Surg*. 2013;2:163–8.
- Griep RB, Griep EB. Perfusion and cannulation strategies for neurological protection in aortic arch surgery. *Ann Cardiothorac Surg*. 2013;2:159–62.
- Strauch JT, Spielvogel D, Lauten A, Lansman SL, McMurtry K, Bodian CA, et al. Axillary artery cannulation: Routine use in ascending aorta and aortic arch replacement. *Ann Thorac Surg*. 2004;78:103–8, discussion 103–8.
- Strauch JT, Spielvogel D, Lauten A, Galla JD, Lansman SL, McMurtry K, et al. Technical advances in total aortic arch replacement. *Ann Thorac Surg*. 2004;77:581–9, discussion 589–90.
- Ergin MA, O'Connor J, Guinto R, Griep RB. Experience with profound hypothermia and circulatory arrest in the treatment of aneurysms of the aortic arch. Aortic arch replacement for acute arch dissections. *J Thorac Cardiovasc Surg*. 1982;84:649–55.
- Tian DH, Wan B, Bannon PG, Misfeld M, Lemaire SA, Kazui T, et al. A meta-analysis of deep hypothermic circulatory arrest alone versus with adjunctive selective antegrade cerebral perfusion. *Ann Cardiothorac Surg*. 2013;2:261–70.
- Kazui T. Simple and safe cannulation technique for antegrade selective cerebral perfusion. *Ann Thorac Cardiovasc Surg*. 2001;7:186–8.
- Kazui T, Washiyama N, Muhammad BA, Terada H, Yamashita K, Takinami M, et al. Total arch replacement using aortic arch branched grafts with the aid of antegrade selective cerebral perfusion. *Ann Thorac Surg*. 2000;70:3–8, discussion 8–9.
- Bachet J, Guilmet D, Goudot B, Dreyfus GD, Delentdecker P, Brodaty D, et al. Antegrade cerebral perfusion with cold blood: A 13-year experience. *Ann Thorac Surg*. 1999;67:1874–8, discussion 1891–4.
- Ueda Y. A reappraisal of retrograde cerebral perfusion. *Ann Cardiothorac Surg*. 2013;2:316–25.
- Borst HG, Frank G, Schaps D. Treatment of extensive aortic aneurysms by a new multiple-stage approach. *J Thorac Cardiovasc Surg*. 1988;95:11–3.
- Borst HG, Walterbusch G, Schaps D. Extensive aortic replacement using elephant trunk prosthesis. *Thorac Cardiovasc Surg*. 1983;31:37–40.
- Rokkas CK, Kouchoukos NT. Single-stage extensive replacement of the thoracic aorta: The arch-first technique. *J Thorac Cardiovasc Surg*. 1999;117:99–105.
- Sasaki M, Usui A, Yoshikawa M, Akita T, Ueda Y. Arch-first technique performed under hypothermic circulatory arrest with retrograde cerebral perfusion improves neurological outcomes for total arch replacement. *Eur J Cardiothorac Surg*. 2005;27:821–5.
- Tominaga R, Kurisu K, Ochiai Y, Nakashima A, Masuda M, Morita S, et al. Total aortic arch replacement through the L-incision approach. *Ann Thorac Surg*. 2003;75:121–5.
- Spielvogel D, Mathur MN, Lansman SL, Griep RB. Aortic arch reconstruction using a trifurcated graft. *Ann Thorac Surg*. 2003;75:1034–6.
- Spielvogel D, Halstead JC, Meier M, Kadir I, Lansman SL, Shahani R, et al. Aortic arch replacement using a trifurcated graft: Simple, versatile, and safe. *Ann Thorac Surg*. 2005;80:90–5, discussion 95.
- Bischoff MS, Brenner RM, Scheumann J, Bodian CA, Griep RB, Lansman SL, et al. Long-term outcome after aortic arch replacement with a trifurcated graft. *J Thorac Cardiovasc Surg*. 2010;140 6 Suppl:S71–6, discussion S86–91.





**BIOMED**



unidix

# Especialistas en cirugía cardiovascular

*desde 1977 al cuidado de tu salud*



91 803 28 02



info@biomed.es