

## Artículo especial

## Tetralogía de Fallot con estenosis pulmonar: aspectos novedosos



Víctor Bautista-Hernández

Servicio de Cirugía Cardiovascular, Área de Gestión Integrada de A Coruña, Hospital Teresa Herrera, A Coruña, España

## INFORMACIÓN DEL ARTÍCULO

## Historia del artículo:

Recibido el 9 de octubre de 2013  
Aceptado el 13 de febrero de 2014  
On-line el 4 de abril de 2014

## Palabras clave:

Tetralogía de Fallot  
Parche transanular  
Parche monocúspide  
Dilatación intraoperatoria de la válvula pulmonar  
Insuficiencia pulmonar

## Keywords:

Tetralogy of Fallot  
Transannular patch  
Monocusp patch  
Intraoperative dilation of the pulmonary valve  
Pulmonary regurgitation

## RESUMEN

La tetralogía de Fallot es la cardiopatía cianógena más frecuente. En el siguiente manuscrito, describiremos las características anatómicas, fisiopatológicas y de diagnóstico, así como las diferentes técnicas de reparación quirúrgica de esta malformación, destacando el parche transanular, el parche monocúspide y la dilatación intraoperatoria de la válvula pulmonar. Con respecto al abordaje quirúrgico, enfatizaremos el momento propicio de la reparación, así como las técnicas encaminadas a la preservación de la válvula pulmonar y a minimizar los efectos deletéreos de la insuficiencia pulmonar crónica.

© 2013 Sociedad Española de Cirugía Torácica-Cardiovascular. Publicado por Elsevier España, S.L. Todos los derechos reservados.

## Tetralogy of Fallot with pulmonary stenosis

## ABSTRACT

Tetralogy of Fallot constitutes the most common congenital heart disease presenting with cyanosis. In the next manuscript we'll describe the anatomic, pathophysiology and diagnostic features, as well as the different techniques of surgical repair, highlighting the transannular patch, the monocusp patch and the intraoperative dilation of the pulmonary valve. With respect to the surgical approach we'll emphasize the timing of repair and the surgical techniques aimed at preserving the pulmonary valve and thus, minimizing the deleterious effects of chronic pulmonary regurgitation.

© 2013 Sociedad Española de Cirugía Torácica-Cardiovascular. Published by Elsevier España, S.L. All rights reserved.

## Introducción

La tetralogía de Fallot (TF) es la cardiopatía cianótica más frecuente, constituyendo el 3,5% de todas las cardiopatías congénitas<sup>1</sup>. Embriológicamente, y según la teoría de van Praagh, la TF sería la consecuencia de un hipodesarrollo del cono subpulmonar que condicionará un desplazamiento anterior del septo conal<sup>2</sup>. Descrita en 1888 por Etienne-Louis Arthur Fallot, esta malformación se define por 4 características anatómicas:

1 *Estenosis en el tracto de salida del ventrículo derecho (VD)*. El desplazamiento anterior del septo infundibular condiciona una obstrucción que puede llegar a ser completa (atresia pulmonar) en el tracto de salida del VD. Además, la válvula pulmonar (VP) suele ser bicúspide, con fusión comisural, engrosamiento de las valvas e hipoplasia del anillo valvular. Esta estenosis también puede verse exacerbada por la presencia de una estenosis supra-valvular en el tronco e incluso las ramas de la arteria pulmonar.

2 *Comunicación interventricular (CIV)*. Característicamente, los pacientes con TF poseen una CIV grande y no restrictiva, lo que indica que las presiones en ambos ventrículos están igualadas. Solo en muy raros casos la CIV puede tener características restrictivas. Se produce por un defecto de fusión entre el septo conal y el ventricular, por lo que algunos autores la denominan «conoverricular».

3 *Hipertrofia del VD*. Como hemos comentado, la presencia de una CIV no restrictiva condiciona que el VD esté sometido a presiones sistémicas. Aunque esta es una situación fisiológica intraútero, de tal modo que, al nacimiento, el grosor de la pared del VD es similar al la del ventrículo izquierdo, la caída fisiológica de las resistencias pulmonares posparto hace que decrezca el espesor de la pared del VD. La hipertrofia presente en el VD de los pacientes con TF colabora en generar obstrucción subpulmonar. De hecho, conforme la obstrucción muscular se hace más prominente, aumenta la aparición clínica de las crisis cianóticas. En pacientes no reparados, la hipertrofia muscular va siendo sustituida por fibrosis, con la consecuente disfunción diastólica.

4 *Acabalgamiento de la aorta*. Inicialmente descrito como «dextroposición» de la aorta. El desplazamiento anterior del septo conal ya descrito, al igual que provoca hipodesarrollo de la válvula pulmonar (VP) y estenosis en el tracto de salida del

Correo electrónico: victor.bautista.hernandez@sergas.es

VD, la válvula aórtica migra anteriormente con respecto a la VP, «acabalgando» sobre el VD. Por convención (regla del 50%), se considera que en la TF la aorta acaba sobre el VD menos del 50%, si acaba más del 50%, la cardiopatía se define como VD de doble salida.

Además de estas 4 características anatómicas típicas de la TF, existen otras alteraciones que se asocian a esta cardiopatía con una frecuencia variable<sup>1</sup>. En prácticamente todos los pacientes existe algún tipo de defecto septal auricular, normalmente un foramen oval permeable. El 25% de los pacientes con TF presentan arco aórtico derecho. Otra anomalía relativamente frecuente en los pacientes con TF, encontrándose hasta en el 5% de los casos, son las anomalías coronarias. Es de gran importancia quirúrgica reconocer los casos con doble sistema de arteria descendente anterior, en los que una de las arterias pasa anterior al infundíbulo del VD y cuya lesión en las maniobras de desobstrucción del tracto de salida del VD puede provocar un cuadro grave de isquemia miocárdica. Entre un 3 y un 15% de los casos se asocian a CIV múltiples, además de la típica conoventricular. En ocasiones, la TF se puede asociar a otras cardiopatías, como el canal aurículo-ventricular. La TF con atresia pulmonar y colaterales aorto-pulmonares mayores (MAPCA, en inglés) se trata en otro tema de este curso.

### Recuerdo histórico

El tratamiento quirúrgico de la TF ha marcado diferentes hitos en la historia de la cirugía cardíaca.

En 1945, se describió la primera paliación exitosa de esta enfermedad. El Dr. Blalock (cirujano) y la Dra. Taussig (cardióloga) realizaron la fístula sistémico-pulmonar que lleva su nombre en el Johns Hopkins Hospital de Baltimore y que consistió en realizar una sección de la arteria subclavia derecha nativa y anastomosar el cabo a la rama derecha de la arteria pulmonar de manera término-lateral<sup>3</sup>. Con esta técnica, se conseguía aumentar el flujo pulmonar y, consecuentemente, disminuir el grado de cianosis y mejorar la capacidad funcional y la calidad de vida de unos pacientes, hasta entonces, condenados a morir en la infancia en la inmensa mayoría de los casos. En la actualidad, para la realización de esta fístula, se interpone un conducto protésico (normalmente de Gore-Tex) entre la arteria subclavia derecha y la arteria pulmonar derecha, a lo que se le denomina fístula de Blalock-Taussig modificada.

Posteriormente, se describieron las fístulas sistémico-pulmonares de Potts y Waterston<sup>4,5</sup>. Concretamente, la primera consistía en realizar una anastomosis directa entre la aorta descendente y la arteria pulmonar izquierda, mientras que la segunda lo hacía entre la aorta ascendente y la arteria pulmonar derecha. Estas fístulas están actualmente en desuso.

Las primeras reparaciones de esta cardiopatía se realizaron en los albores de la cirugía cardíaca moderna. Fueron Walton Lillehei, en 1954 en la Universidad de Minnesota usando «circulación cruzada» (uno de los padres del paciente servía de oxigenador y reservorio hemático), y Kirklin, en 1955 en la Clínica Mayo con circulación extracorpórea y oxigenador, los primeros en reportar correcciones quirúrgicas de esta cardiopatía<sup>6,7</sup>.

De cualquier modo, desde los inicios del tratamiento quirúrgico de la TF hasta la actualidad, el pronóstico de estos pacientes ha mejorado de manera espectacular, consiguiéndose en la actualidad supervivencias quirúrgicas superiores al 98% en centros de excelencia y que la mayoría de estos pacientes alcancen la edad adulta en buena clase funcional y con buena calidad de vida<sup>8</sup>.

### Fisiopatología y clínica

La fisiopatología de la TF viene marcada por el grado de obstrucción (fija y dinámica) existente en el tracto de salida del VD.

Conforme aumenta el grado de obstrucción, aumenta el cortocircuito de sangre desde el ventrículo derecho (menor saturación) al izquierdo (mayor saturación). Este paso de sangre a través de la CIV condiciona el signo clínico más característico, la coloración azulada de la piel y las mucosas o cianosis. Para que la cianosis sea patente, ha de existir una concentración de hemoglobina reducida en sangre > 5 g/100 ml. Mantenido de manera crónica, la cianosis da lugar a aumento del hematocrito y la viscosidad de la sangre, alteraciones en el crecimiento y acropaquias.

Conforme crecen los pacientes y predomina la obstrucción dinámica (hipertrofia muscular) sobre la fija (hipoplasia pulmonar), aparecen las crisis hipóxicas<sup>9</sup>. Este cuadro clínico se caracteriza por la exacerbación de la obstrucción en el tracto de salida del VD ante diversos estímulos (frío, infecciones, manipulación del infundíbulo del VD durante las maniobras de canulación. . .), con lo que disminuye el flujo pulmonar y aumenta el cortocircuito derecha-izquierda a través de la CIV. Se produce entonces una situación clínica caracterizada por cianosis y desaturación. Si la saturación por pulsioximetría cae por debajo de 70 y/o en la gasometría arterial la saturación de oxígeno es < 20-30%, nos encontramos ante una auténtica urgencia quirúrgica. El tratamiento médico consiste en medidas encaminadas a revertir el cortocircuito intracardiaco y aumentar el flujo pulmonar, como el aumento de la precarga con volumen, la utilización de vasoconstrictores sistémicos y la intubación de la vía aérea. En los pacientes que toleran estos ataques de manera crónica, el desarrollo de una crisis hipóxica desencadena un cambio postural de tal modo que el paciente se coloca en cuclillas (squatting, en inglés) con el objetivo de aumentar sus resistencias sistémicas y movilizar la sangre almacenada en el territorio venoso.

El grado de cianosis en la TF es muy variable; de hecho, existen pacientes con escasa obstrucción en el tracto de salida del VD y que, por tanto, no tienen una disminución severa del flujo pulmonar. En ellos, la clínica viene marcada por los signos de insuficiencia cardíaca (fatiga con las tomas, retardo del crecimiento. . .) y no por la cianosis, y por ello se les denomina «Fallot rosados».

Existe también una variedad rara denominada TF con VP ausente. Esta entidad es rara y se caracteriza por la ausencia de la VP y el desarrollo de unas arterias pulmonares dilatadas que en muchas ocasiones condicionan síntomas por compresión de la vía aérea. Estos pacientes suelen estar sintomáticos desde el nacimiento y pueden requerir de cirugía neonatal en la que, además de la corrección de la TF, se realizan procedimientos de reducción de las arterias pulmonares y descompresión de la vía aérea. El pronóstico de este subtipo es peor que el de la TF con estenosis pulmonar<sup>10</sup>.

### Diagnóstico

El paciente con TF suele ser un neonato o lactante que se presenta clínicamente con coloración azulada. La pulsioximetría permite objetivar la cianosis. Otras exploraciones complementarias útiles son la radiografía de tórax, que típicamente demuestra una silueta cardíaca con dilatación de las cavidades derechas (corazón en zueco) e hipoaflujo vascular pulmonar, y el electrocardiograma, en el que se suelen demostrar desviación del eje cardíaco a la derecha y signos de hipertrofia. De cualquier modo, el diagnóstico definitivo se consigue mediante la ecocardiografía.

En la actualidad, el diagnóstico de la TF suele ser prenatal en un control rutinario de ultrasonidos realizado durante el embarazo. El estudio ecocardiográfico se repite tras el nacimiento y en prácticamente todos los casos permite evaluar de manera adecuada las características de esta cardiopatía (anatomía de la CIV, dirección del cortocircuito, grado de obstrucción en el tracto de salida del VD, anatomía del tracto de salida del VD y de la VP, grado de hipertrofia del VD, grado de acabalgamiento aórtico. . .), además de la presencia de anomalías asociadas (foramen oval permeable, arco aórtico derecho. . .).

Otras pruebas de imagen, como el cateterismo, la resonancia magnética o la tomografía computarizada, quedan relegadas a casos en los que existan dudas tras la realización de la ecocardiografía. Normalmente, estas cuestiones se plantean sobre la anatomía distal del árbol pulmonar, que no es bien valorada con ultrasonidos. Aunque el adulto con TF será objeto de estudio en otra parte del curso, se debe mencionar aquí que la resonancia magnética constituye el «gold standard» para la valoración de esta población<sup>9</sup>.

### Tratamiento quirúrgico

El tratamiento de la TF es quirúrgico y consiste en su corrección anatómica, que se realiza de manera estándar mediante esternotomía media y con circulación extracorpórea<sup>1</sup>. Para ello se cierra la CIV con un parche y se desobstruye el tracto de salida del VD, mediante: 1) resección de las bandas hipertróficas; 2) sección o preservación de la VP cuando sea posible, y 3) colocación de parches de ampliación en el infundíbulo del VD y/o tronco y ramas de la arteria pulmonar, según sea necesario. Tras la intervención, suele existir cierto grado de disfunción del VD, por lo que en lactantes y niños pequeños se recomienda no cerrar el foramen oval permeable para facilitar un cortocircuito derecha-izquierda, en caso de disfunción posquirúrgica significativa del VD.

Existen diferentes controversias sobre el manejo quirúrgico de la TF que pasamos a discutir:

#### Fallot sintomatológico en edad neonatal

Como hemos explicado, las crisis hipóxicas pueden llegar a constituir una auténtica urgencia quirúrgica. Afortunadamente, estas crisis suelen estar condicionadas en mayor medida por la obstrucción dinámica que por la fija y, por tanto, suelen exacerbarse semanas/meses tras el nacimiento conforme se incrementa la hipertrofia del VD. Sin embargo, algunas pacientes ya presentan síntomas severos en el periodo neonatal. En estos casos, existen 2 posibles estrategias quirúrgicas:

- 1 Algunos grupos defienden la realización de una fístula sistémica-pulmonar (habitualmente una fístula de Blalock-Taussig modificada de 3,5 mm de diámetro para un recién nacido a término) con el objetivo de aumentar el flujo pulmonar y minimizar el riesgo de cianosis y demorar así la reparación anatómica más allá de los 3 meses de vida, cuando se ha completado la arborización de las arterias pulmonares. Para la realización no suele ser necesaria la circulación extracorpórea y se puede abordar bien por toracotomía o por esternotomía media. Según sus defensores, esta estrategia presenta como ventaja que evita una cirugía mayor con circulación extracorpórea en un neonato pero las desventajas son que se deja al lactante con una fisiología paliativa hasta la reparación y que se somete al paciente a la morbilidad de 2 intervenciones<sup>1</sup>.
- 2 Otros grupos se inclinan por la corrección neonatal en todos los casos que presenten síntomas tempranos. A favor, estos autores esgrimen que se establece una circulación más fisiológica desde una edad temprana, previniendo el incremento de la hipertrofia del VD y los problemas derivados de la cianosis, sin que se objete un incremento en la mortalidad. Sin embargo, en los estudios de reparación neonatal de TF sí que se observa un aumento del tiempo de intubación y de la estancia en Unidad de Cuidados Intensivos de estos pacientes<sup>11</sup>.

#### Abordaje de las lesiones intracardiacas

Existe controversia sobre cuál es el mejor abordaje para acceder a las lesiones intracardiacas presentes en la TF, la vía transauricular o la transventricular.

Los autores que defienden la vía transventricular argumentan que, a través de una pequeña ventriculotomía, se puede desobstruir el tracto de salida del VD con menor resección de bandas musculares y, por tanto, menor desarrollo posterior de fibrosis endocárdica. Así mismo, este abordaje permitiría respetar más fácilmente tanto la banda moderadora, como la válvula tricúspide y aórtica durante el cierre de la CIV. Los autores que preconizan la vía transauricular argumentan que se pueden conseguir unos resultados similares a través de una auriculotomía derecha y, por tanto, sin realizar una ventriculotomía derecha, lo que preservaría la función del VD a largo plazo.

Diferentes estudios demuestran excelentes resultados a corto y largo plazo utilizando cualquiera de estos abordajes. En la actualidad, ambos abordajes siguen siendo empleados ampliamente<sup>12</sup>.

#### Función valvular pulmonar

La técnica quirúrgica más empleada para el tratamiento de la TF desde los comienzos es el *parche transanular*. Esta técnica consiste en, como su propio nombre indica, abrir el anillo de la VP pulmonar con una incisión longitudinal que se inicia en el tronco de la arteria pulmonar (normalmente, hasta la bifurcación), secciona el anillo pulmonar y se extiende hasta el infundíbulo del VD. Como ya hemos visto, esta incisión se puede emplear también para cerrar la CIV y completar la resección de bandas musculares en el tracto de salida del VD. Finalmente, se implanta un parche de tejido autólogo o heterólogo cubriendo los bordes de la incisión. Con esta técnica se suele conseguir una desobstrucción completa del tracto de salida del VD.

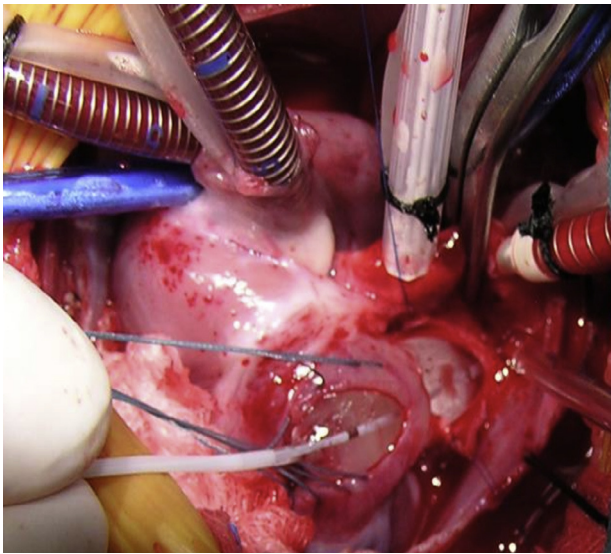
Estudios a largo plazo de pacientes intervenidos con esta técnica en los años 70 ya confirmaron los excelentes resultados del parche transanular. En 2001, Bacha et al. publicaron los resultados a largo plazo de los pacientes con TF y menores de un año que recibieron reparación primaria en el Boston Children's Hospital entre 1971 y 1977<sup>8</sup>. De los 57 pacientes intervenidos, 49 sobrevivieron a largo plazo y, de ellos, en 45 se obtuvo seguimiento actualizado. Para un seguimiento medio de 23,5 años, se registró una muerte tardía. La gran mayoría de los pacientes (41/45) estaban asintomáticos. La utilización de un parche transanular en la reparación no influía en la supervivencia a largo plazo. De hecho, estudios recientes ratifican esta información y confirman que el parche transanular sigue constituyendo la principal técnica utilizada para la reparación de la TF en todo el mundo<sup>12</sup>.

Sin embargo, la realización del parche transanular cualquiera que sea la cardiopatía subyacente, condiciona la aparición de una insuficiencia pulmonar (IP) severa que a su vez implica un cambio fisiológico importante en el corazón<sup>13</sup>. El VD que, como hemos visto, había sido un ventrículo sometido a una sobrecarga de presión, pasa a ser de manera aguda un ventrículo condicionado por una sobrecarga de volumen. Aunque la IP constituye una lesión muy bien tolerada durante años e incluso décadas, en la evolución de muchos de estos pacientes se observa una dilatación del VD con aumento de los volúmenes telesistólico y telediastólico, y finalmente la aparición de arritmias ventriculares y disfunción del VD. Cuando aparecen estos últimos signos, el pronóstico de los pacientes se encuentra comprometido, incluso cuando se restaure de manera satisfactoria la función valvular pulmonar mediante implante de prótesis quirúrgica o percutánea.

La objetivación de los efectos deletéreos a largo plazo de la insuficiencia pulmonar para el pronóstico de los pacientes con TF, ha hecho que diferentes grupos hayan desarrollado estrategias para la preservación de la función valvular pulmonar a la hora de la reparación quirúrgica. De ellas destacamos 2.

El *parche monocúspide* es una técnica popularizada por Brown et al.<sup>14</sup>, que se caracteriza por la realización de una incisión longitudinal, similar a la que se lleva a cabo para el parche transanular.

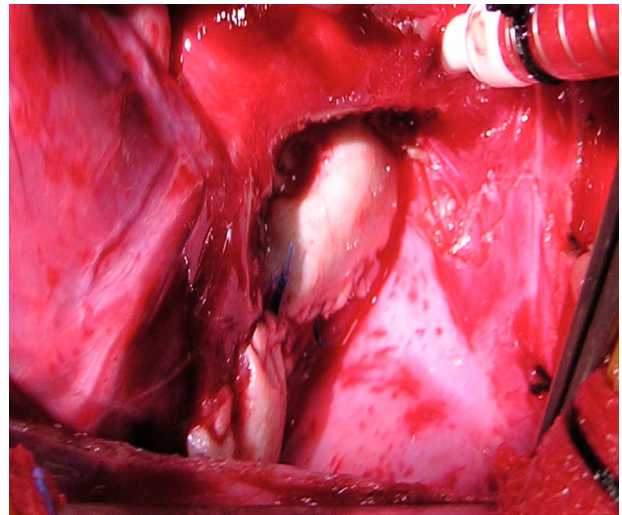




**Figura 1.** Dilatación intraoperatoria de la válvula pulmonar. Nótese cómo tanto el infundíbulo del VD como el tronco de la arteria pulmonar están abiertos ampliamente, preservando el anillo de la VP. El balón de angioplastia es introducido a través de la infundibulotomía y progresado a través del anillo de la VP hasta el tronco de la arteria pulmonar.

Una vez seccionados el tronco de la arteria pulmonar, el anillo de la VP y el infundíbulo del VD, se confecciona un parche que se coloca sobre la ventriculotomía y que llega hasta el plano valvular. Este parche se confecciona de manera que sea algo redundante para que pueda coaptar en diástole con la pared ventricular y el septo conal sin producir obstrucción residual. Seguidamente, se implanta otro parche que cubre la incisión de la arteria pulmonar y el parche previo, de manera que el primer parche se abre en diástole ventricular, realizando cierta función valvular. Aunque hay grupos muy entusiastas con esta técnica, otros reportan que la funcionalidad solo se mantiene a corto plazo y que aumenta el número de reintervenciones por obstrucción del tracto de salida del VD durante el seguimiento.

Existen casos en el espectro más favorable de la TF en los que la VP muestra un anillo con dimensiones normales e incluso existen 3 velos bien desarrollados. En estos casos, desafortunadamente raros, se debe respetar el anillo pulmonar. En los casos en que estén fusionados los velos, se pueden realizar comisurotomías. De manera relativamente reciente, diferentes grupos, entre los que nos incluimos, están publicando buenos resultados con una técnica de preservación de la VP en pacientes con anillos hipoplásicos, consistente en la dilatación intraoperatoria de la VP<sup>15-17</sup>. Este procedimiento consiste en, a través de la arteria pulmonar y/o el infundíbulo del VD, inspeccionar la VP, que suele ser bicúspide y con velos fusionados, y realizar sendas comisurotomías que se extienden hasta el mismo anillo pulmonar. A continuación, y preferiblemente con un balón de angioplastia o un dilatador de Hegar, se procede a dilatar de manera progresiva el anillo hasta un diámetro normal para la superficie corporal del paciente (fig. 1). Desde julio del 2009 hasta marzo del 2012, nuestro grupo ha realizado 12 casos de dilatación intraoperatoria de 38 pacientes con TF intervenidos durante ese periodo. La mediana de peso y edad en el momento de la cirugía fue de 7,6 kg y 6 meses. No hubo mortalidad hospitalaria ni durante el seguimiento. De manera interesante, hemos comprobado que para un seguimiento medio de 22 meses, tanto el diámetro del anillo pulmonar como el del tronco de la arteria pulmonar ha ido creciendo. Además, ningún paciente se ha reintervenido, ni muestra obstrucción significativa del tracto de salida del VD. Dos pacientes presentan IP moderada, siendo no significativa en el resto de la serie<sup>17</sup>. Aunque los resultados de



**Figura 2.** Resultado intraoperatorio tras la dilatación de la válvula pulmonar. Obsérvense 2 parches de pericardio heterólogo ampliando tanto el tracto de salida del VD como el tronco de la arteria pulmonar. Entre ambos parches se encuentra el anillo de la VP que se ha preservado.

Existen también diferentes líneas de investigación sobre el desarrollo de válvulas pulmonares biocompatibles a partir de distintas líneas celulares y de dispositivos para minimizar o evitar la dilatación del VD.

esta técnica parecen prometedores, hacen falta estudios con mayor número de pacientes y más seguimiento para evaluar el procedimiento (fig. 2).

## Conclusiones

La TF es la cardiopatía cianógena más frecuente.

Requiere reparación quirúrgica «idealmente» entre los 3 y los 6 meses de edad.

La paliación ha quedado relegada a casos muy específicos (neonatos sintomáticos).

La supervivencia a corto y largo plazo es excelente.

En la actualidad, se están evaluando distintos tratamientos encaminados a preservar la función de la VP y, por tanto, a evitar los efectos crónicos de la IP severa.

## Conflicto de intereses

Los autores declaran no tener ningún conflicto de intereses.

## Bibliografía

- Jonas RA. Tetralogy of Fallot with pulmonary stenosis. En: Comprehensive Surgical Management of Congenital Heart Disease. New York: Oxford University Press Inc; 2004. Jonas RA, editor.
- Van Praagh R, Van Praagh S, Nebesar RA, Muster AJ, Sinha SN, Paul H. Tetralogy of Fallot: Underdevelopment of the pulmonary infundibulum and its sequelae. *Am J Cardiol.* 1970;26:25-33.
- Blalock A, Taussig HB. The surgical treatment of malformations of the heart in which there is pulmonary stenosis or pulmonary atresia. *JAMA.* 1945;128:189-202.
- Potts WJ, Smith S, Gibson S. Anastomosis of the aorta to a pulmonary artery. *JAMA.* 1946;132:627-31.
- Waterston DJ. Treatment of Fallot' tetralogy in children under one year of age. *Rozhl Chir.* 1962;41:181.
- Warden HE, Cohen M, Read RC, Lillehei CW. Controlled cross-circulation for open intracardiac surgery. *J Thorac Surg.* 1954;28:331.
- Kirklin JW, Dawson B, Devloo RA, Theye RA. Open intracardiac operations: Use of circulatory arrest during hypothermia induced by blood cooling. *Ann Surg.* 1961;154:769.
- Bacha EA, Scheule AM, Zurakowski D, Erickson LC, Hung J, Lang P, et al. Long-term results after early primary repair of tetralogy of Fallot. *J Thorac Cardiovasc Surg.* 2001;122:154-61.
- Geva T, Sandweiss BM, Gauvreau K, Lock JE, Powell AJ. Factors associated with impaired clinical status in long-term survivors of tetralogy of Fallot repair evaluated by magnetic resonance imaging. *J Am Coll Cardiol.* 2004;43:1068-74.

10. Brown JW, Ruzmetov M, Vijay P, Rodefeld MD, Turrentine MW. Surgical treatment of absent pulmonary valve syndrome associated with bronchial obstruction. *Ann Thorac Surg.* 2006;82:2221–6.
11. Pigula FA, Khalil PN, Mayer JE, del Nido PJ, Jonas RA. Repair of tetralogy of Fallot in neonates and young infants. *Circulation.* 1999;100 19 Suppl:II157–61.
12. Al Habib HF, Jacobs JP, Mavroudis C, Tchervenkov CI, O'Brien SM, Mohammadi S, et al. Contemporary patterns of management of tetralogy of Fallot: Data from the Society of Surgeons Database. *Ann Thorac Surg.* 2010;90: 813–20.
13. Bautista-Hernandez V, Hassan B, Harrild DM, Prakash A, Porras D, Mayer JE Jr, et al. Late pulmonary valve replacement in patients with pulmonary atresia and intact ventricular septum: A case-matched study. *Ann Thorac Surg.* 2011;91:555–60.
14. Brown JW, Ruzmetov M, Vijay P, Rodefeld MD, Turrentine MW. Right ventricular outflow tract reconstruction with a polytetrafluoroethylene monocusp valve: A twelve-year experience. *J Thorac Cardiovasc Surg.* 2007;133(5):1336–43.
15. Robinson JD, Rathod RH, Brwon DW, Del Nido PJ, Lock JE, McElhinney DB, et al. The evolving role of intraoperative balloon pulmonary valvuloplasty in valve-sparing repair of tetralogy of Fallot. *J Thorac Cardiovasc Surg.* 2011;142:1367–73.
16. Vida VL, Padalino MA, Maschietto N, Biffanti R, Anderson RH, Milanese O, et al. The balloon dilation of the pulmonary valve during early repair of tetralogy of Fallot. *Catheter Cardiovasc Interv.* 2012;80:915–21.
17. Bautista-Hernandez V, Cardenas I, Martinez-Bendayan I, Loyola H, Rueda F, Portela F. Valve-sparing tetralogy of Fallot repair with intraoperative dilation of the pulmonary valve. *Pediatr Cardiol.* 2013;34(4):918–23.