

## Comunicación breve

## Experiencia con un método simple, rápido y seguro en el acceso arterial periférico en cirugía cardíaca mínimamente invasiva

Elio Martín<sup>a,\*</sup>, Sergio Cánovas<sup>b</sup>, Federico Paredes<sup>c</sup>, Óscar Gil<sup>c</sup>, Fernando Hornero<sup>c</sup>, Rafael García<sup>c</sup> y Juan Martínez<sup>c</sup><sup>a</sup> Servicio de Cirugía Cardíaca, Hospital Universitario de León-CAULE, León, España<sup>b</sup> Servicio de Cirugía Cardiovascular, Hospital Virgen de la Arrixaca, Murcia, España<sup>c</sup> Servicio de Cirugía Cardíaca, Consorcio Hospital General Universitario de Valencia, Valencia, España

## INFORMACIÓN DEL ARTÍCULO

## Historia del artículo:

Recibido el 14 de junio de 2012

Aceptado el 9 de septiembre de 2013

On-line el 21 de noviembre de 2013

## Palabras clave:

Canulación

Cirugía cardíaca mínimamente invasiva

Implante valvular aórtico transfemoral

## RESUMEN

**Objetivos:** Describir nuestra experiencia con una técnica de abordaje vascular periférico en procedimientos de cirugía cardíaca mínimamente invasiva (CCMI): Heart-Port® e implante valvular aórtico transfemoral (TAVI).**Métodos:** Análisis en laboratorio experimental y práctica quirúrgica. Procedimiento: incisión en pliegue inguinal (3–4 cm). Exposición de vaso/s femoral/es sin disección ni *loop* vascular. En mitad superior del vaso, 2 puntos longitudinales, intramurales, en «U», apoyados a ambos lados del eje vascular. Canulación por técnica de Seldinger en punto medio del vaso, equidistante de ambos pares de parches. Decanulación por anudado alternativo.**Resultados:** Ochenta y un pacientes sometidos a procedimientos de CCMI: 52 Heart-Port® y 29 TAVI-transfemoral. Mortalidad global precoz: 2 pacientes (TAVI), sin relación con complicaciones vasculares. Ausencia de morbilidad asociada al abordaje en el grupo de Heart-Port®. En TAVI: una disección focal iliaca, un hematoma retroperitoneal y un caso de linforrea, resueltos con tratamiento conservador. Ausencia de isquemia aguda/hematoma/seudoaneurisma/reparación quirúrgica o intravascular o limitación funcional basal. El análisis en laboratorio demostró efecto de bolsa de tabaco sólo en el sentido longitudinal, sin causar estenosis transversal.**Conclusiones:** Este método de acceso arterial periférico puede ser aplicado a diferentes procedimientos de CCMI resultando simple (2 suturas y técnica Seldinger), reproducible, rápido (no requiere reconstrucción tras decanulación) y seguro (no requiere pinzado vascular, técnica Seldinger «a cielo abierto», baja tasa de complicaciones).

© 2012 Sociedad Española de Cirugía Torácica-Cardiovascular. Publicado por Elsevier España, S.L. Todos los derechos reservados.

## Experience with an easy, fast and safe method for peripheral artery approach in minimally invasive cardiac surgery

## ABSTRACT

**Objectives:** To describe our experience with a technique for peripheral vascular approach in minimally invasive cardiac surgery (MICS): Heart-Port® and transfemoral aortic valve implantation (TAVI).**Methods:** Experimental laboratory analysis and surgical practice. Procedure: groin incision (3–4 cm) for femoral vessels exposure, without dissection or vascular loops use. Placement of two longitudinal, intramural, “U” shaped, pledgeted stitches in the upper half of the vessel. Seldinger cannulation in the half point of the top of the vessel, between both pairs of pledgets. Decannulation by alternative knotting of the stitches.**Results:** 81 patients undergoing MICS procedures: 52 Heart-Port® and 29 transfemoral-TAVI. Early mortality: 2 patients (TAVI) not related to vascular complications. Absence of morbidity related to vascular approach in Heart-Port® group. In TAVI group: one focal iliac dissection, one retroperitoneal haematoma and one case of lymphorrhea; managed by conservative treatment. Absence of acute ischaemia/haematoma/pseudoaneurysm/need of surgical or endovascular repair or functional limitation different from basal preoperative. Laboratory analysis showed only longitudinal purse-string effect, limiting transverse diameter stenosis.**Conclusions:** This method for peripheral vascular approach can be applied in different MICS procedures resulting simple (2 stitches and Seldinger cannulation), reproducible, fast (does not require artery reconstruction after decannulation) and safe (does not require vascular clamp, “open-field” Seldinger technique, low rate of complications).

© 2012 Sociedad Española de Cirugía Torácica-Cardiovascular. Published by Elsevier España, S.L. All rights reserved.

## Keywords:

Cannulation

Minimally invasive cardiac surgery

Transfemoral aortic valve implantation

\* Autor para correspondencia: Altos de Nava, s/n. 24008 León, España. Tel.: +34987237400.

Correo electrónico: elio.cardiosurg@gmail.com (E. Martín).

## Introducción

El creciente interés por los procedimientos de cirugía cardiaca mínimamente invasiva (CCMI) ha comportado un progresivo aumento en la utilización de los abordajes vasculares periféricos. La canulación/acceso arterial periférico para la instauración de circulación extracorpórea (CEC), la terapia intravascular aórtica (TEVAR) y el implante valvular aórtico transcáteter (TAVI) implican un traumatismo vascular que debe ser minimizado a efectos de limitar morbilidad añadida<sup>1</sup> a los procedimientos. Las técnicas convencionalmente utilizadas implican:

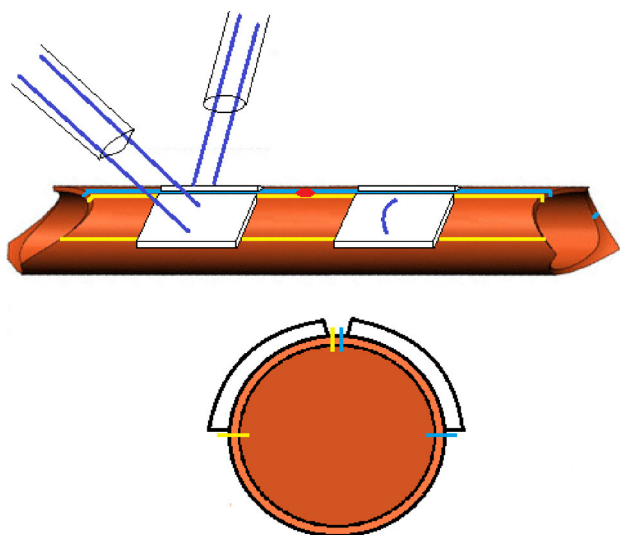
- Pinzado vascular y arteriotomía transversal para la introducción de la cánula/dispositivo en sentido retrógrado. La hemostasia queda asegurada por torniquetes y la extracción requiere de un nuevo pinzado y posterior reconstrucción arterial<sup>2</sup>.
- Realización de una sutura en «bolsa de tabaco» en la mitad superior de la superficie arterial a través de la cual puede ser introducida la cánula/sistema, vía técnica de Seldinger a cielo abierto o mediante arteriotomía directa. Un torniquete tensa la sutura, asegurando la hemostasia. Para la extracción, puede hacerse directamente seguida de anudado de la sutura, con el consecuente efecto estenosante por reducción del diámetro transversal del vaso.

## Material y métodos

### Procedimiento técnico

La técnica aplicada combina el hecho de evitar el pinzado transversal del vaso; inserción rápida y segura por técnica de Seldinger a cielo abierto; buena hemostasia durante la inserción, procedimiento y tras extracción/decanulación, rápida y con mínima modificación del diámetro transversal luminal, sin requerir posterior reconstrucción o repinzado. Los pasos del procedimiento son descritos a continuación (fig. 1):

Incisión en piel de 4-5 cm y acceso a la arteria periférica (comúnmente femoral o axilar), exponiendo solo la mitad superior de su circunferencia, sin necesidad de disección periadventicial extensa. La incisión en la piel puede ser paralela al eje vascular (longitudinal) o al pliegue inguinal (transversal). No obstante, el vaso no requiere



**Figura 1.** Vista lateral y transversal de un modelo vascular tridimensional. Los dos cuartos superiores de la circunferencia del vaso quedan marcados con sendos pares de líneas (amarilla y azul). Detalle de las dimensiones y localización de los parches de Teflón® y del sitio de punción (punto rojo).

ser controlado proximal ni distalmente con cintas y/o «loops» para prevenir complicaciones de linforragia. En nuestra experiencia, fue más frecuentemente aplicada la incisión transversal a fin de mejorar el resultado estético y facilitar la exposición del eje vascular veno-arterial femoral conjuntamente.

En la mitad superior de la circunferencia del vaso se identifica el punto de inserción y se explora para comprobar la ausencia de placas de aterosclerosis y/o calcificación. Se utilizarán entonces 2 suturas de polipropileno 4-0 o Gore-tex® CV-4 apoyadas en parches de Teflón®. Estas se dispondrán en 2 puntos en «U», intramurales, amplios ( $\pm 1$  cm), que se realizarán a ambos lados de la zona de inserción, paralelas al eje longitudinal del vaso. Ambos puntos en «U» serán adyacentes y tendrán una anchura que ocupe un cuarto de la circunferencia del vaso. Una vez efectuados, serán de nuevo apoyados en sendos parches de Teflón®, procurando que el paso de las agujas sea lo más simétrico y alejado posible, aprovechando la superficie del parche, dejando  $\pm 0,5$  mm de margen libre a cada lado.

Sendos torniquetes se dispondrán en cada par de suturas y se llevará a cabo la inserción de la cánula/sistema por técnica de Seldinger bajo visión directa. La punción del vaso debe realizarse en el cenit de la circunferencia y equidistante de ambos pares de parches.

La extracción/decanulación tiene lugar de forma rápida mediante anudado simultáneo de cada sutura en «U» a la vez que se extrae la cánula/sistema, consiguiéndose adecuada hemostasia.

### Análisis experimental

El procedimiento fue incorporado a nuestra práctica avalado por experiencia clínica previa (Dr. H. Vanermen, Cardiovascular and Thoracic Surgery Unit, OLV Hospital, Aalst, Bélgica). Para el entrenamiento previo, se dispuso de un modelo vascular bovino (fig. 2) relleno de suero salino donde se realizaron ensayos preliminares con la técnica anteriormente descrita.

### Análisis clínico

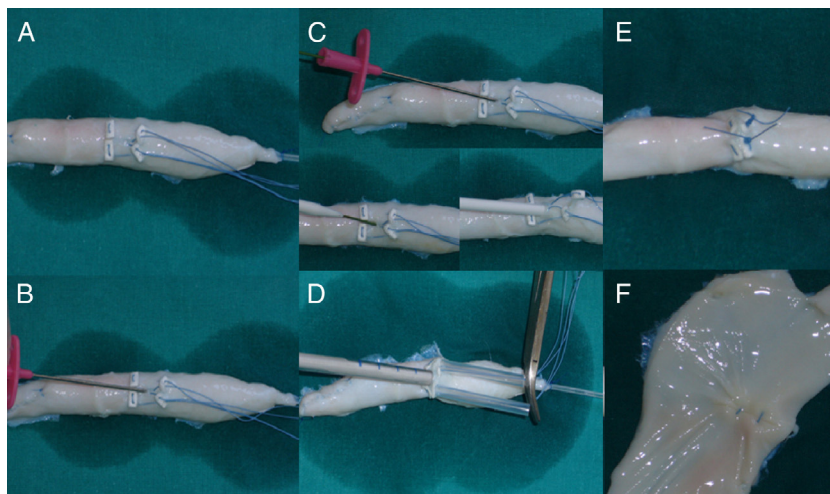
Estudio retrospectivo de los resultados de aplicación del procedimiento en nuestra experiencia a pacientes sometidos a CCMI que requiriesen abordaje vascular periférico: Heart-Port® y TAVI-transfemoral (fig. 3). Análisis en términos de mortalidad y complicaciones relacionadas con el abordaje arterial.

## Resultados

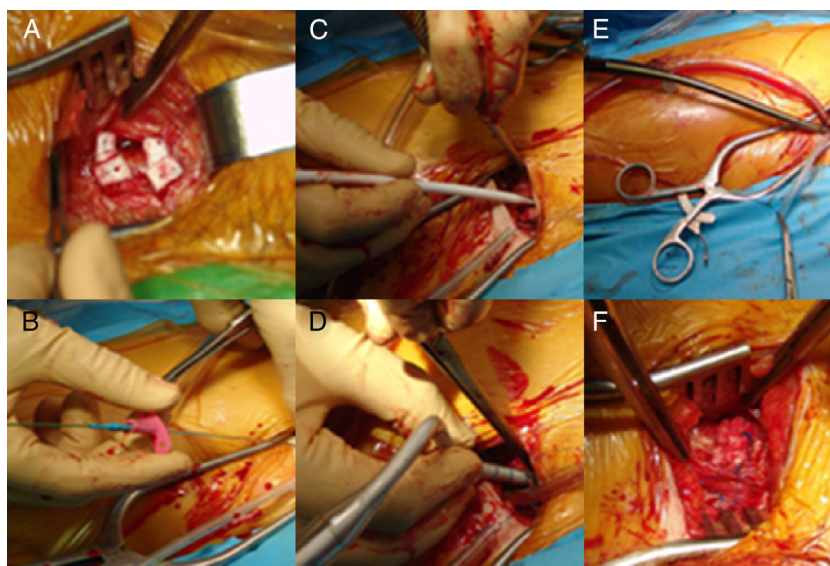
Ochenta y un pacientes incluidos en el estudio, habiendo sido sometidos 52 a procedimientos tipo Heart-Port® y 29 a TAVI-transfemoral. Mortalidad global precoz: 2 pacientes del grupo TAVI (2,46% global, 6,89% en el grupo de TAVI), sin relación con complicaciones del abordaje vascular. Ausencia de morbilidad asociada al abordaje en el grupo de Heart-Port®. En el grupo de TAVI, se registraron una disección focal iliaca, un hematoma retroperitoneal y un caso de linforrea que fueron manejados mediante actitud conservadora. Ausencia de isquemia aguda, hematoma local, pseudoaneurisma, reparación quirúrgica o intravascular, o limitación funcional diferente de la situación basal. La necesidad de aplicar sutura adicional para el refuerzo de la hemostasia tras la retirada fue necesaria en 3 casos.

## Discusión

El procedimiento Seldinger resulta rápido, causa menor trauma vascular y es seguro al reducir el riesgo de desarrollo de disección arterial retrógrada. El tejido retraído entre los parches cierra el orificio de arteriotomía y limita el efecto estenosante transversal debido



**Figura 2.** A) Modelo vascular bovino relleno con suero salino. Esquema de parches y suturas descrito. B, C y D) Método Seldinger de introducción de cánula. E) Aspecto tras decanulación y anudado de las suturas. F) Visión intraluminal del sitio de canulación.



**Figura 3.** Abordaje quirúrgico inguinal para procedimiento de Heart-Port®. A) Acceso vascular con esquema de parches y suturas en la arteria femoral común. B, C, D y E) Canulación por procedimiento Seldinger bajo visión directa. F) Buena hemostasia tras decanulación y anudado de las suturas.

a la presencia de los parches. Sin embargo, existe un efecto de «bolsa de tabaco» longitudinal, que es compensado por la elasticidad de la pared arterial desarrollando una ligera curvatura en la mitrad inferior del vaso, sin modificar el área luminal<sup>3</sup>. A pesar de que la técnica podría ser apta para procedimientos de TEVAR, en nuestra experiencia se ha preferido limitar su aplicación ante la presencia de un diámetro superior de los dispositivos utilizados respecto de las cánulas de CEC o prótesis de TAVI. Así, los diámetros vasculares pequeños, particularmente en el sexo femenino; dispositivos de diámetro > 19 Fr, enfermedad arterial periférica y abordajes puramente percutáneos se han relacionado con una tasa de complicaciones vasculares mayores/potencialmente letales<sup>4</sup>. Tratándose de un procedimiento intermedio entre el abordaje percutáneo y «a cielo abierto» clásico, posiblemente tenga una ventaja fundamentalmente en la mejoría de la hemostasia local y la prevención de complicaciones de sangrado/menores. No obstante, consideramos que cualquier procedimiento de exposición quirúrgica del eje vascular puede asimismo tener un cierto papel en la prevención de complicaciones vasculares mayores al permitir una mejor valoración del diámetro y calidad del vaso abordado. En todos los casos, se

realizó palpación de pulso distal al abordaje pero no se efectuó estudio angiográfico/estudio de ecografía Doppler para evaluar el grado de estenosis residual. No obstante, en ninguno de los casos fue necesaria la reconstrucción tras retirada del sistema TAVI/decanulación, ni los pacientes presentaron limitación funcional clínicamente significativa.

### Conclusiones

Este nuevo método de acceso arterial periférico puede ser aplicado a diferentes procedimientos de CCMI resultando simple (2 suturas y técnica Seldinger), reproducible, rápido (no requiere reconstrucción tras canulación) y seguro (no requiere pinzado vascular, técnica Seldinger «a cielo abierto» y baja tasa de complicaciones).

### Conflicto de intereses

Los autores declaran no tener ningún conflicto de intereses.

## Bibliografía

1. Slappy AL, Hakaim AG, Oldenburg WA, Paz-Fumagalli R, McKinney JM. Femoral incision morbidity following endovascular aortic aneurysm repair. *Vasc Endovascular Surg*. 2003;37:105–9.
2. García-Puente J, Gutiérrez F, Arribas JM, Ray V, Bautista V, Jiménez A, et al. Canulación de la arteria axilar extratorácica en cirugía cardíaca. *Cir Cardio*. 2005;12:251–3.
3. Jeanmart H, Casselman FP, De Grieck Y, Bakir I, Coddens J, Foubert L, et al. Avoiding vascular complications during minimally invasive, totally endoscopic intracardiac surgery. *J Thorac Cardiovasc Surg*. 2007;133:1066–70.
4. Van Mieghem NM, Tchetché D, Chieffo A, Dumonteil N, Messika-Zeitoun D, van der Boon RM, et al. Incidence, predictors and implications of access site complications with transfemoral transcatheter aortic valve implantation. *Am J Cardiol*. 2012;110:1361–7.





**BIOMED**



unidix

# Especialistas en cirugía cardiovascular

*desde 1977 al cuidado de tu salud*



91 803 28 02



info@biomed.es