

Cirugía de la fibrilación auricular paroxística

Aquilino Hurlé¹, Guillermo Reyes²

¹Servicio de Cirugía Cardíaca

Hospital General Universitario de Alicante. Alicante

²Servicio de Cirugía Cardiovascular

Hospital Universitario de La Princesa. Madrid

La fibrilación auricular (FA) paroxística se define como aquella que aparece en forma de episodios recurrentes y autolimitados de menos de 7 días de duración. En los últimos años se han producido importantes avances en el conocimiento de su electrofisiología, lo que ha permitido desarrollar nuevas técnicas de tratamiento de gran efectividad. Este artículo revisa el estado actual del tratamiento quirúrgico de la FA paroxística, haciendo referencia a sus bases electrofisiológicas, tratamiento, indicaciones y resultados de la ablación.

Palabras clave: Paroxística. Fibrilación auricular. Cirugía.

Surgery for paroxysmal atrial fibrillation

Paroxysmal atrial fibrillation is defined as recurrent episodes that terminate spontaneously within 7 days of their onset. Recent progress on the knowledge of its electrophysiology has allowed for the development of new highly effective techniques for its treatment. This article, an up to date review of the surgical treatment of paroxysmal atrial fibrillation is attempted, focusing on its electrophysiologic basis, treatment, indications and outcome of the ablation.

Key words: Paroxysmal. Atrial fibrillation. Surgery.

INTRODUCCIÓN

La FA es la arritmia cardíaca más común en la práctica clínica. Su forma de presentación y repercusión clínica es variable. En muchos pacientes la arritmia cursa de forma asintomática y se diagnostica de forma casual, y en otros produce síntomas que suelen estar relacionados con la alteración en la frecuencia cardíaca, el llenado diastólico ventricular o con un episodio tromboembólico.

Existen varias modalidades de FA. La clasificación más aceptada en la actualidad es la propuesta por el comité conjunto del *American College of Cardiology/American Heart Association/European Society of Cardiology* del año 2006¹. Según esta clasificación, realizada sobre la base de la duración de la arritmia y su capacidad de revertir a ritmo sinusal, la FA puede ser paroxística, persistente o permanente. La FA paroxística se define como la aparición de episodios de FA recurrentes

(dos o más), autolimitados, de menos de 7 días de duración. Según sus mecanismos etiopatogénicos diferenciamos la FA paroxística aislada o no asociada a cardiopatía, y la paroxística concomitante asociada a cardiopatía estructural. En el presente artículo nos ocuparemos de la FA paroxística, con especial mención a los aspectos quirúrgicos.

ELECTROFISIOLOGÍA DE LA ABLACIÓN EN LA FIBRILACIÓN AURICULAR PAROXÍSTICA

Aunque en los últimos años se han producido avances significativos en el conocimiento y comprensión de la electrofisiología de la FA, lo cierto es que los mecanismos responsables de su aparición y persistencia en el tiempo aún no han sido totalmente

Aquilino Hurlé
Servicio de Cirugía Cardíaca
Hospital General Universitario de Alicante
Pintor Baeza, s/n
03010 Alicante
E-mail: hurle_aqu@gva.es

Recibido: 20 de enero de 2010
Aceptado: 29 de abril de 2010

definidos. Se han postulado tres mecanismos electrofisiológicos para la FA: a) la existencia de circuitos de reentrada múltiples y simultáneos que se encuentran en constante variación en el tiempo y en su localización dentro del miocardio auricular²; b) la actividad ectópica rápida en determinados focos del miocardio auricular³, y c) la existencia de microcircuitos de reentrada de alta frecuencia localizados, denominados rotores, con conducción fibrilatoria asociada en el resto del miocardio⁴.

Existen mecanismos favorecedores del inicio de la FA y otros de tipo perpetuadores que sostienen la arritmia. Entre los primeros se incluirían la actividad eléctrica ectópica rápida en determinadas zonas del miocardio auricular, fundamentalmente en torno a la confluencia de las venas pulmonares en la aurícula izquierda³, o los rotores que provocan conducción fibrilatoria en el resto del tejido auricular⁴. Los mecanismos perpetuadores, por su parte, serían aquellos relacionados con los fenómenos de remodelación eléctrica y morfológica auricular⁵, responsables de la modificación del sustrato auricular que favorece la aparición de macrocircuitos de reentrada múltiples y que afectan a la totalidad del miocardio de ambas aurículas.

Algunos pacientes presentan tan sólo episodios de FA paroxística sin llegar nunca a desarrollar la arritmia de forma sostenida. En concreto, en su forma de FA aislada, a los 30 años de seguimiento, tan sólo el 31% de los pacientes con FA paroxística progresan a permanente, ocurriendo en especial en los de mayor edad (40 vs 15%, mayor o menor de 45 años), y con factores cardiovasculares asociados como la hipertensión arterial⁶. Sin embargo, más a menudo, la FA no aislada o concomitante con cardiopatía estructural que se presenta inicialmente como FA paroxística suele progresar hacia formas persistentes o permanentes⁷. Otro aspecto, de interés, es el proceso de recuperación espontánea de la arritmia tras la corrección quirúrgica de la cardiopatía, lo cual es variable dependiendo del tipo de cardiopatía, edad, tamaño de la aurícula y la duración de la FA. Y así, en el 46% de los pacientes con cirugía valvular aórtica y FA paroxística preoperatoria desaparece la arritmia tras la intervención⁸, y lo mismo en el 47% de la cirugía mitral⁹. No sucede lo mismo cuando la FA es permanente antes de la intervención.

La importancia relativa de los mecanismos de producción de la FA, antes mencionados, varía en función del tipo de FA. Así, los mecanismos iniciadores parecen ser los principales responsables de la FA paroxística, mientras que, a medida que la FA evoluciona hacia formas persistentes o permanentes, estos mecanismos van perdiendo relevancia en favor de los mecanismos perpetuadores. Por lo tanto, el tratamiento quirúrgico de la FA

paroxística deberá ir encaminado, preferentemente, a la eliminación o aislamiento de los mecanismos iniciadores. En este sentido, Haïssaguerre, et al.³ comunicaron un hallazgo crucial para el tratamiento de la FA, demostrando que en un 94% de los casos los focos de actividad eléctrica ectópica iniciadores de la FA se hallan en la vecindad de la confluencia de las venas pulmonares en la aurícula izquierda, y que el aislamiento eléctrico de esta zona eliminaba la arritmia en un 62%³. En efecto, es sabido que el miocardio auricular se extiende de 1-3 cm hacia el interior de las venas pulmonares¹⁰, y que está dotado de tejido especializado de conducción¹¹ y de células con capacidad de automatismo –células P, células transicionales y células de Purkinje¹²–, lo cual permite a este miocardio tener cierta actividad eléctrica ectópica propia¹¹⁻¹³. Posteriormente, Todd, et al. han demostrado que, además de las venas pulmonares, la cara posterior de la aurícula izquierda también está implicada en la génesis de la FA aislada¹⁴.

El sistema nervioso autónomo del corazón también parece desempeñar un papel de cierta relevancia en la patogénesis de la FA paroxística. Se ha observado que, con frecuencia, los episodios de FA paroxística van precedidos de un aumento del tono simpático y parasimpático¹⁵. Existen además evidencias experimentales de que la estimulación del sistema nervioso autónomo cardíaco, especialmente el colinérgico¹⁶, favorece la actividad eléctrica ectópica y los fenómenos de reentrada en la región de las venas pulmonares¹⁶⁻¹⁸.

Por lo tanto, la técnica quirúrgica de ablación para el tratamiento de la FA paroxística deberá ineludiblemente incluir, al menos, la creación de cicatrices transmurales en la aurícula izquierda que engloben los orificios de drenaje de las venas pulmonares, y, quizás, según el tamaño de la aurícula izquierda la pared posterior de la misma. Los objetivos buscados con este procedimiento serían, por una parte, lograr un aislamiento completo de los focos iniciadores de la arritmia del resto del miocardio auricular y, por otra, la destrucción de la inervación simpática y parasimpática local procedente de estos vasos. Dependiendo de si es FA paroxística aislada o FA paroxística asociada a cardiopatía estructural la efectividad de los diferentes patrones varía significativamente.

TRATAMIENTO QUIRÚRGICO DE LA FIBRILACIÓN AURICULAR PAROXÍSTICA. PATRONES DE LESIÓN

La técnica quirúrgica de ablación para el tratamiento de la FA paroxística debe considerar la existencia o

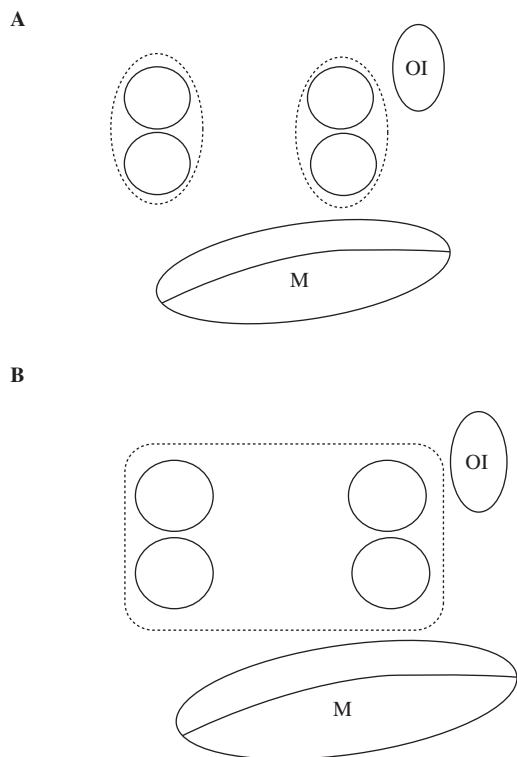


Figura 1. Aislamiento de las venas pulmonares. Esquema de patrones. **A:** esquema de líneas de ablación para el aislamiento selectivo circunferencial de las venas pulmonares. **B:** patrón de aislamiento conjunto de todas las venas pulmonares y cara posterior de la aurícula izquierda, también denominado *box-lesión*. M: válvula mitral; OI: orejuela izquierda.

no de los factores iniciadores y perpetuadores. En la actualidad existe el consenso de que se debe realizar el aislamiento de las venas pulmonares y, si técnicamente es posible, la ablación en caja que englobe las cuatro venas y la cara posterior de la aurícula izquierda, también denominado patrón *box-lesion* o en caja. Pero para la elección del tipo de patrón hay que diferenciar entre las formas de FA paroxística aislada de la paroxística concomitante. Existen en la literatura indicios que sugieren diferencias en la efectividad dependiendo de la variedad de FA paroxística y del patrón de lesión, aunque no son estudios multicéntricos prospectivos aleatorizados, y tan sólo corresponden a experiencias procedentes de diversos centros con pacientes distintos.

En la FA paroxística aislada existen publicaciones acerca de la eficacia de la intervención Maze III. En la serie de Cox, et al., con 159 pacientes con FA paroxística y seguimiento medio de 5,8 años, el patrón Maze III alcanza 95% de efectividad sin diferencias entre la aislada y asociada (95,9 vs 97,5%)¹⁹. Jessurun, et al. describe similares resultados, 95% de efectividad, con

el patrón Maze III en 41 casos con FA aislada paroxística²⁰. Sin embargo, muchos grupos han preferido para este tipo de FA una cirugía menos invasora con menor número de lesiones, y ablación epicárdica de las venas pulmonares sin ayuda de la circulación extracorpórea (Fig. 1), habitualmente asociando la exclusión de la orejuela y la denervación de los plexos ganglionares. Así, Wolf, et al., mediante el aislamiento selectivo de las venas pulmonares con radiofrecuencia bipolar a través de dos minitoracotomías, alcanza ritmo sinusal en un 92% a los 6 meses de seguimiento^{21,22}. Con la misma técnica de Wolf, el grupo de Cui, et al. obtiene, a los 18 meses de seguimiento en 49 pacientes con FA aislada paroxística y aurícula menor de 70 mm, un 88,9% de efectividad, pero con un 6% de complicaciones mayores (2,5% marcapasos, 1,2% hemopericardio, 1,2% accidente cerebrovascular, 1,2% infarto de miocardio)²³. Beyer, et al., en 39 pacientes mediante la técnica que Wolf, añadiendo denervación de ganglios, a los 13 meses recupera ritmo sinusal en el 93%, aunque con un 14% de complicaciones (marcapasos 5%, parálisis frénica 3%, hemotórax 3%, accidente isquémico transitorio cerebral 1% y embolismo pulmonar 1%)²⁴. Y Pruitt, et al., mediante el aislamiento conjunto de todas las venas pulmonares (*box-lesion*) (Fig. 1) con microondas a través de un abordaje endoscópico bilateral, alcanza a los 7,6 meses de seguimiento un 93,5% de ritmo sinusal²⁵. Edgerton, et al., en 60 pacientes con aurícula menor de 47 mm, mediante la técnica de Wolf y denervación de ganglios, a los 6 meses recupera ritmo sinusal en el 86,7%, aunque con un 14% de complicaciones mayores²⁶. Por lo tanto, en la FA paroxística aislada las técnicas de exclusión selectiva de venas pulmonares alcanzan un 90% de efectividad similar a la del Maze III, aunque con un abordaje quirúrgico mucho menos invasor. Además, es interesante observar que la efectividad de estos procedimientos miniinvasores coincide con el hallazgo de Haïssaguerre del 94% de focos en la venas pulmonares en pacientes con FA aislada paroxística³, y, por lo tanto, es probable también esperar que con este patrón selectivo sigan existiendo un 5-10% de recurrencias por focos en otros puntos de las aurículas, tal como demostró el estudio de Haïssaguerre³. Finalmente, cabe destacar que la ablación epicárdica quirúrgica tiene una mayor efectividad si se compara con el 62-85% actual de la ablación con catéter^{3,27}.

En la FA paroxística concomitante a cardiopatía estructural, no hay estudios prospectivos y los resultados existentes son discordantes, lo que no permite un consenso en el patrón. En primer lugar, hay que tener en consideración el papel de las venas pulmonares en

este tipo de FA. La serie de Haïssaguerre, et al. fue de 45 pacientes con FA paroxística, la mayoría sin enfermedad concomitante, excepto tres casos asociados a una valvulopatía mitral no quirúrgica, con un 62% de efectividad mediante la ablación de los *ostium* de las venas pulmonares a los 8 meses de seguimiento medio. Aunque es de vital importancia su aportación en cuanto a la descripción de los focos en las venas pulmonares, es cuestionable exportar las conclusiones para otros tipos de FA, como por ejemplo la paroxística concomitante asociada a enfermedad estructural quirúrgica. En segundo lugar, hay que tener en consideración el tipo de abordaje si la cardiopatía estructural es quirúrgica. La mayoría de procedimientos se realizan por esternotomía o incisiones que permiten reproducir el Maze III u otros patrones amplios. Y en tercer lugar, hay que ponderar los resultados clínicos actuales para la FA paroxística asociada a cardiopatía estructural. En la serie de Cox, et al., con 45 pacientes con FA concomitante asociada a otros procedimientos, y seguimiento medio de 5,8 años, el patrón Maze III alcanza 97,5% de efectividad¹⁹. El grupo de Cox y Damiano ha comparado patrones de lesión en la FA paroxística, encontrando peores resultados con el aislamiento selectivo de las venas pulmonares (ritmo sinusal 70% con venas pulmonares *vs* 93% con Maze III), inclusive para el grupo de la FA aislada²⁸. Por el contrario, Gillinov, et al., en 152 casos con valvulopatía mitral y FA paroxística de menos de 3 meses de antigüedad, no hallan diferencias entre el aislamiento de las venas pulmonares y el Maze III, con peores resultados en aurículas dilatadas, disfunción ventricular, la enfermedad reumática y la avanzada edad²⁹. Este mismo autor recalca en la discusión el corto tiempo de evolución de la FA, factor a tener en consideración para estos resultados. Groh, et al., en 34 pacientes mediante ultrasonidos *box-lesion* y línea mitral, a los 6 meses recupera ritmo sinusal en el 91%³⁰. En la actualidad, la publicación de 2007 del consenso de expertos de la *Heart Rhythm Society* (HRS) y la *Society of Thoracic Surgeons* (STS) en ablación no se definen al respecto, advirtiendo de una probabilidad de mayor efectividad de la ablación con los patrones más extensos³¹. En los pacientes en los que no sea necesaria la apertura de la aurícula izquierda para tratar la cardiopatía de base, la ablación de venas pulmonares puede hacerse por vía epicárdica, aunque la ablación del istmo auricular izquierdo por esta vía de acceso es más compleja y de efectividad más cuestionable. Si la técnica quirúrgica empleada requiere la apertura de la aurícula izquierda, es preferible realizar las líneas de ablación mediante la aplicación endocárdica, ya que, con la excepción de la radiofrecuencia bipolar³² y los ultrasonidos³⁰, por

esta vía existe mayor posibilidad de transmuralidad en la lesión³³⁻³⁵.

Por otra parte, existe controversia sobre si el procedimiento, ya sea mediante cirugía abierta o cirugía de mínimo acceso, debe incluir la exclusión de la orejuela de la aurícula izquierda, dado que es dudoso el papel que esta estructura desempeña en la génesis de la FA. La principal razón para su oclusión reside en su relación con el accidente tromboembólico. Los detractores de este procedimiento argumentan que si a la anulación de la pared posterior de la aurícula izquierda se añade la exclusión de la orejuela, la capacidad contráctil de la aurícula izquierda podría quedar muy mermada, y de esta forma se limita uno de los objetivos principales de este tipo de cirugía. No obstante, existe cada vez mayor evidencia de la relación de la orejuela en la FA aislada con el accidente cerebrovascular. En la FA aislada el 91% de los trombos asienta en la orejuela izquierda³⁶. Recientemente, el estudio *Watchman left atrial appendage system for embolic protection in patients with atrial fibrillation* (PROTECT-AF) ha mostrado, para cualquier tipo de FA aislada (paroxística, persistente y permanente) y en pacientes con más de un criterio CHADS2, igual efectividad entre el grupo de anticoagulación frente al grupo con acetilsalicílico y oclusión de orejuela³⁷. Estos datos merecen cierta reflexión, pero por el momento no pueden trasladarse a la FA concomitante hasta que no aparezcan nuevos estudios prospectivos, ya que la patogénesis es diferente (tan sólo el 57% de los trombos ubicados en la orejuela)³⁶, existiendo además experiencias clínicas opuestas³⁸⁻⁴⁰.

INDICACIONES DE TRATAMIENTO QUIRÚRGICO EN LA FIBRILACIÓN AURICULAR PAROXÍSTICA

Toda FA diagnosticada debe ser tratada por su morbilidad y mortalidad. El tratamiento inicial debe ser farmacológico, reservando la ablación (catéter y cirugía) para determinados casos. Las guías de 2006 de la *American Heart Association*, *American College of Cardiology* y la *European Society of Cardiology*⁴¹ sólo contemplaban la ablación percutánea sin definirse respecto a la FA concomitante con cardiopatía quirúrgica. No consideran la ablación como una terapia de primera línea excepto en seleccionados casos, en concreto en los pacientes con FA paroxística/persistente, sintomática y recurrente a pesar del tratamiento farmacológico inefectivo, y aurícula izquierda normal o levemente dilatada (recomendación

TABLA I. INDICACIONES DE ABLACIÓN DE LA FIBRILACIÓN AURICULAR. COMITÉ DE EXPERTOS DE LA HRS/EHRA/ECAS Y STS³¹

Indicaciones de ablación por catéter de la FA

- FA sintomática refractaria o intolerante al menos a un antiarrítmico clase I o III
- En raras situaciones clínicas, puede ser apropiado realizar la ablación FA como tratamiento de primera línea
- En seleccionados pacientes sintomáticos con insuficiencia cardíaca y/o reducción de la fracción de eyección
- La presencia de un trombo en la aurícula izquierda es una contraindicación para la ablación por catéter de la FA

Indicaciones de la ablación quirúrgica de la FA

- Pacientes con FA sintomática sometidos a cirugía cardíaca
- En seleccionados pacientes con FA asintomática sometidos a cirugía cardíaca en los que la ablación se puede realizar con un riesgo mínimo
- La cirugía para la FA aislada debería considerarse para pacientes con FA sintomática que prefieren un abordaje quirúrgico, han fallado uno o más intentos de ablación por catéter, o no son candidatos para la ablación por catéter

HRS: *Heart Rhythm Society*; EHRA: *European Heart Rhythm Association*; ECAS: *European Cardiac Arrhythmia Society*; STS: *Society of Thoracic Surgeons*; FA: fibrilación auricular.

clase IIa, nivel de evidencia C). En estas guías no se contempla la ablación de la FA permanente, en cuyo caso tan sólo se recomienda el control farmacológico de la frecuencia y el tratamiento anticoagulante. Y no contempla como indicación ningún otro contexto clínico, como por ejemplo el tromboembolismo previo.

Sin embargo, lo cierto es que la mayoría de grupos realizan ablación en todos los tipos de FA. Probablemente, ésta ha sido una de las razones para elaborar en 2007 un nuevo consenso de expertos en ablación por catéter y cirugía de la HRS y STS (Tabla I), y que *a priori* ratifica las anteriores guías aunque introduce más especificaciones (Tabla II)³¹. Y así, estas nuevas recomendaciones, vigentes en la actualidad, contemplan la indicación quirúrgica en diversas situaciones sin entrar a establecer las indicaciones por el tipo de FA paroxística/permanente. Se indica la ablación quirúrgica en la FA aislada sintomática con al menos un intento de ablación con catéter, y como procedimiento concomitante en pacientes con FA sintomática o asintomática, si el riesgo quirúrgico no lo aumenta. En la FA concomitante a cardiopatía estructural está indicada la ablación de la FA asintomática por cuanto existe evidencia de que estos pacientes pueden mejorar su pronóstico si recuperan el ritmo sinusal^{8,42-43}, aunque no todos los autores comparten esta opinión⁴⁴. En lo que respecta a los tipos de FA paroxística/permanente, tan sólo sugiere los patrones más eficaces según los actuales resultados de la literatura, ya comentados anteriormente. Hay que señalar que en

TABLA II. ÁREAS DE CONSENSO EN ABLACIÓN POR CATÉTER O CIRUGÍA DE LA FA. COMITÉ DE EXPERTOS DE LA HRS/EHRA/ECAS Y STS³¹

Manejo previo a la ablación

En los pacientes con FA persistente, con FA en el momento de la ablación, debería realizarse una ecocardiografía transesofágica para la detección de trombos

Técnica quirúrgica. Recomendaciones

- La ablación de la VP y/o antro de la VP son la piedra angular para la mayoría de los procedimientos de ablación de la FA
- Si el objetivo es la VP, el resultado final a alcanzar debería ser su completo aislamiento eléctrico
- En el aislamiento quirúrgico de la VP, se debería demostrar un bloqueo eléctrico de entrada y/o de salida
- Es necesario la cuidadosa identificación de los *ostium* de la VP para evitar la ablación dentro de las VP
- Si un foco disparador es identificado fuera de las VP en el momento de la ablación debería ser tratado también, a ser posible
- Si se realizan lesiones lineales adicionales, la línea completa debe ser demostrada mediante mapeo o maniobras de estimulación
- La ablación del istmo cavotricuspídeo sólo se recomienda en pacientes con una historia de *flutter* auricular típico o con *flutter* cavotricuspídeo istmo dependiente inducible
- Si son tratados pacientes con FA persistente de larga duración, el aislamiento aislado de la VP puede no ser suficiente
- La heparina deberá administrarse durante los procedimientos de ablación de la FA para conseguir y mantener un ACT entre 300-400 s

HRS: *Heart Rhythm Society*; EHRA: *European Heart Rhythm Association*; ECAS: *European Cardiac Arrhythmia Society*; STS: *Society of Thoracic Surgeons*; FA: fibrilación auricular; VP: venas pulmonares; ACT: tiempo de coagulación activada.

estas guías se introduce una nueva clasificación y nomenclatura con tres tipos de FA: la paroxística, la persistente y la persistente de larga evolución, antes denominada permanente.

En el caso de la FA paroxística aislada no existen estudios comparativos entre la electrofisiología y la cirugía. La consecuencia de esto es que, en la actualidad, la elección de una u otra técnica se base más en criterios subjetivos del facultativo responsable del paciente que en criterios científicos propiamente dichos. Las guías recomiendan individualizar las técnicas según la experiencia y resultados de los grupos, el riesgo del procedimiento, y la preferencia del paciente. En cualquier caso, la recidiva de la FA tras la ablación de venas pulmonares por vía percutánea puede ser un criterio de tratamiento quirúrgico³¹. Si, finalmente, se opta por el tratamiento quirúrgico, en este grupo de pacientes como mínimo estaría indicada la ablación de venas pulmonares con estudio intraoperatorio que asegure el aislamiento eléctrico, la exclusión o escisión de la orejuela izquierda, y ablación bilateral de los plexos de ganglios autónomos, mediante técnicas de mínimo acceso, bien sea por vía toracoscópica o mediante minitoracotomía bilateral⁴⁵.

En la FA paroxística asociada a cardiopatía estructural quirúrgica desconocemos, por el momento, si es correcta la ablación en los pacientes poco sintomáticos y en los respondedores al tratamiento farmacológico, ya que no existen estudios al respecto. En el grupo quirúrgico de los asintomáticos con FA paroxística tampoco sabemos si una ablación nos va a prevenir la evolución posterior a FA crónica.

BIBLIOGRAFÍA

- Fuster V, Ryden LE, Cannom DS, et al. ACC/AHA/ESC 2006 guidelines for the management of patients with atrial fibrillation. A report of the American College of Cardiology/American Heart Association Task Force on Practice Guidelines and the European Society of Cardiology Committee for Practice Guidelines (Writing Committee to Revise the 2001 Guidelines for the Management of Patients With Atrial Fibrillation). *J Am Coll Cardiol*. 2006;48:e149-246.
- Moe GK. On the multiple wavelet hypothesis of the atrial fibrillation. *Arch Int Pharmacodyn Ther*. 1962;140:183-8.
- Haïssaguerre M, Jais P, Shah DC, et al. Spontaneous initiation of atrial fibrillation by ectopic beats originating in the pulmonary veins. *N Engl J Med*. 1998;339:659-66.
- Jalife J, Berenfeld O, Mansour M. Mother rotors and fibrillatory conduction: a mechanism of atrial fibrillation. *Cardiovasc Res*. 2002;54:204-16.
- Allessie MA. Atrial fibrillation-induced electrical remodeling in humans: what is the next step? *Cardiovasc Res*. 1999;44:10-2.
- Jahangir A, Lee V, Friedman PA, et al. Long-term progression and outcomes with aging in patients with lone atrial fibrillation: a 30-year follow-up study. *Circulation*. 2007;115:3050-6.
- Sopher SM, Camm AJ. Atrial fibrillation: maintenance of sinus rhythm versus rate control. *Am J Cardiol*. 1996;77:24A-38A.
- Ngaage DL, Schaff HV, Barnes SA, et al. Prognostic implications of preoperative atrial fibrillation in patients undergoing aortic valve replacement: is there an argument for concomitant arrhythmia surgery? *Ann Thorac Surg*. 2006;82:1392-9.
- Handa N, Schaff HV, Morris JJ, Anderson BJ, Kopecky SL, Enríquez-Sarano M. Outcome of valve repair and the Cox Maze procedure for mitral regurgitation and associated atrial fibrillation. *J Thorac Cardiovasc Surg*. 1999;118:628-35.
- Ho SY, Sánchez-Quintana D, Cabrera JA, Anderson RH. Anatomy of the left atrium: implications for radiofrequency ablation of atrial fibrillation. *J Cardiovasc Electrophysiol*. 1999;10:1525-33.
- Jongbloed MR, Schaliij MJ, Poelmann RE, et al. Embryonic conduction tissue: a spatial correlation with adult arrhythmogenic areas. *J Cardiovasc Electrophysiol*. 2004;15:349-55.
- Pérez L, McMahon JT, Ratliff NB, et al. Evidence of specialized conduction cells in human pulmonary veins of patients with atrial fibrillation. *J Cardiovasc Electrophysiol*. 2003;14:803-9.
- Weerasooriya R, Jaïs P, Scavée C. Dissociated pulmonary vein arrhythmia: incidence and characteristics. *J Cardiovasc Electrophysiol*. 2003;14:1173-9.
- Todd DM, Skanes AC, Guiradon GM, Guiradon K, Krahn AD, Yee R. Role of the posterior left atrium and pulmonary veins in human lone atrial fibrillation: electrophysiological and pathological data from patients undergoing atrial fibrillation surgery. *Circulation*. 2003;108:3108-14.
- Bettoni M, Zimmermann M. Autonomic tone variations before the onset of paroxysmal atrial fibrillation. *Circulation*. 2002;105:2753-9.
- Sharifov OF, Fedorov VV, Beloshapko GG, Glukhov AV, Yushmanova AV, Rosenshtraukh LV. Role of adrenergic and cholinergic stimulation in spontaneous atrial fibrillation. *J Am Coll Cardiol*. 2004;43:483-90.
- Zhou J, Scherlag BJ, Edwards J, Jackman W, Lazarra R, Po SS. Gradient of atrial refractoriness and inducibility of atrial fibrillation due to stimulation of ganglionated plexi. *J Cardiovasc Electrophysiol*. 2007;18:83-90.
- Patterson E, Po SS, Scherlag BJ, Lazarra R. Triggered firing in pulmonary veins initiated by *in vitro* autonomic nerve stimulation. *Heart Rhythm*. 2005;2:624-31.
- Gaynor SL, Schuessler RB, Bailey M, et al. Surgical treatment of atrial fibrillation: predictors of late recurrence. *J Thorac Cardiovasc Surg*. 2005;129:104-11.
- Jessurun ER, Van Hemel N, Defauw JA, et al. Results of Maze surgery for lone paroxysmal atrial fibrillation. *Circulation*. 2000;101:1559-67.
- Wolf RK. Minimally invasive surgical treatment of atrial fibrillation. *Semin Thorac Cardiovasc Surg*. 2007;19:311.e1-311.e9.
- Wolf RK, Schneeberger EW, Osterday R, et al. Video-assisted bilateral pulmonary vein isolation and left atrial appendage excision for atrial fibrillation. *J Thorac Cardiovasc Surg*. 2005;130:797-802.
- Cui Y, Li Y, Gao F, et al. Video-assisted minimally invasive surgery for lone atrial fibrillation: a clinical report of 81 cases. *J Thorac Cardiovasc Surg*. 2009;1-7.
- Beyer E, Lee R, Lam BK. Minimally invasive bipolar radiofrequency ablation of lone atrial fibrillation: early multicenter results. *J Thorac Cardiovasc Surg*. 2009;137:521-6.
- Pruitt JC, Lazzara R, Dworkin GH, Badhwar V, Kuma C, Ebra G. Totally endoscopic ablation of lone atrial fibrillation: initial clinical experience. *Ann Thorac Surg*. 2006;81:1325-31.
- Edgerton JR, McClelland JH, Duke D, et al. Minimally invasive surgical ablation of atrial fibrillation: six-month results. *J Thorac Cardiovasc Surg*. 2009;138:109-14.
- Pappone C, Oreto G, Rosanio S, et al. Atrial electroanatomic remodeling after circumferential radiofrequency pulmonary vein ablation. Efficacy of an anatomic approach in a large cohort of patients with atrial fibrillation. *Circulation*. 2001;104:2539-44.
- Melby SJ, Zierer A, Bailey MS, et al. A new era in the surgical treatment of atrial fibrillation: the impact of ablation technology and lesion set on procedural efficacy. *Ann Surg*. 2006;244:583-92.
- Gillinov M, Bakaeen F, McCarthy PM, et al. Surgery for paroxysmal atrial fibrillation in the setting of mitral valve disease: a role for pulmonary vein isolation? *Ann Thorac Surg*. 2006;81:19-28.
- Groh MA, Binns O, Burton HG, Champsaur G, Ely E, Johnson A. Epicardial ultrasonic ablation of atrial fibrillation during concomitant cardiac surgery is a valid option in patients with ischemic heart disease. *Circulation*. 2008;118 Suppl 1:78-82.
- Calkins H, Brugada J, Packer DL, et al. HRS/EHRA/ECAS Expert Consensus Statement on Catheter and Surgical Ablation of Atrial Fibrillation: Recommendations for Personnel, Policy, Procedures and Follow-Up. A report of the Heart Rhythm Society HRS Task Force on Catheter and Surgical Ablation of Atrial Fibrillation. Developed in partnership with the European Heart Rhythm Association (EHRA) and the European Cardiac Arrhythmia Society (ECAS); in collaboration with the American College of Cardiology (ACC),

- American Heart Association (AHA), and the Society of Thoracic Surgeons (STS). *Heart Rhythm*. 2007;4:816-61.
32. Prasad SM, Maniar HS, Schuessler RB, Damiano RJ. Chronic transmural atrial ablation by using bipolar radiofrequency energy on the beating heart. *J Thorac Cardiovasc Surg*. 2002;124:708-13.
 33. Santiago T, Melo J, Gouveia A, Abecasis LM, Adragao P, Martins AP. Epicardial radiofrequency applications: *in vitro* and *in vivo* studies on human atrial myocardium. *Eur J Cardio-thorac Surg*. 2003;24:481-6.
 34. Thomas SP, Guy D, Boyd A, Eipper V, Ross D, Chard R. Comparison of epicardial and endocardial linear ablation using handheld probes. *Ann Thorac Surg*. 2003;75:543-8.
 35. Doll N, Cornherr P, Aupperle H, et al. Epicardial treatment of atrial fibrillation using cryoablation in an acute off-pump sheep model. *Thorac Cardiovasc Surg*. 2003;51:267-73.
 36. Blackshear JL, Odell JA. Appendage obliteration to reduce stroke in cardiac surgical patients with atrial fibrillation. *Ann Thorac Surg*. 1996;61:755-9.
 37. Holmes DR, Reddy VY, Turi Z, et al., for the PROTECT AF investigators. Percutaneous closure of the left atrial appendage versus warfarin therapy for prevention of stroke in patients with atrial fibrillation: a randomised non-inferiority trial. *Lancet*. 2009;374:534-42.
 38. Cox JL, Ad N, Palazzo T. Impact of the Maze procedure on the stroke rate in patients with atrial fibrillation. *J Thorac Cardiovasc Surg*. 1999;118:833-40.
 39. Reston T, Shuhaiber JH. Meta-analysis of clinical outcomes of Maze-related surgical procedures for medically refractory atrial fibrillation. *Eur J Cardio-thorac Surg*. 2005;28:724-30.
 40. Wong J, Mak KT. Impact of Maze and concomitant mitral valve surgery on clinical outcomes. *Ann Thorac Surg*. 2006;82:1938-47.
 41. Lim E, Barlow CW, Hosseinpour AR, et al. Influence of atrial fibrillation on outcome following mitral valve repair. *Circulation*. 2001;104:159-63.
 42. Ngaage DL, Schaff HV, Mullany CJ, et al. Does preoperative atrial fibrillation influence early and late outcomes of coronary artery bypass grafting? *J Thorac Cardiovasc Surg*. 2007;133:182-9.
 43. Quader MA, McCarthy PM, Gillinov AM, et al. Does preoperative atrial fibrillation reduce survival after coronary artery bypass grafting? *Ann Thorac Surg*. 2004;77:1514-22.
 44. Chaput M, Bouchard D, Demers P, et al. Conversion to sinus rhythm does not improve long-term survival after valve surgery: insights from a 20-year follow-up study. *Eur J Cardio-thorac Surg*. 2005;28:206-10.
 45. Yilmaz A, Geuzebroek G, Van Putte BP, et al. Completely thoracoscopic pulmonary vein isolation with ganglionic plexus ablation and left atrial appendage amputation for treatment of atrial fibrillation. *Eur J Cardiothorac Surg*. 2010;38:356-60.