



## Caso clínico

# Problemas clínicos en micología médica: problema número 51



## Clinical problems in medical mycology: Problem number 51

Mercedes Romero, Fernando Messina, Emmanuel Marín, Alicia Arechavala\*, Ricardo Negroni, Roxana Depardo, Laura Walker, Andrés Benchetrit y Gabriela Santiso

Unidad Micología, Hospital de Infecciosas «Dr. Francisco Javier Muñiz», Buenos Aires, Argentina

### INFORMACIÓN DEL ARTÍCULO

#### Historia del artículo:

Recibido el 24 de febrero de 2017

Aceptado el 12 de septiembre de 2017

### A B S T R A C T

A 48 year-old immunocompetent woman, who had a nodular lesion in the neck and a dense infiltrate at the lower lobe of the left lung, presented at the Mycology Unit of Muñiz Hospital of Buenos Aires City. The pulmonary infiltrate disappeared spontaneously 3 months later. The histopathological study of the nodular lesion showed capsulated yeasts (mucicarmin and alcian blue positive stains) compatible with *Cryptococcus*. The mycological study of a new sample, obtained by a nodular puncture, allowed the isolation of yeasts, identified as *Cryptococcus gattii* (VGII). Latex test for *Cryptococcus* capsular antigen in serum was positive (1/100). CSF cultures rendered negative results. Fluconazole at a daily dose of 800 mg was given during 45 days with partial improvement; as cultures from a new clinical sample were positive for *Cryptococcus*, the antimycotic was changed to itraconazole 400 mg/day for 5 months, with an excellent clinical response.

© 2017 Asociación Española de Micología. Published by Elsevier España, S.L.U. All rights reserved.

Paciente SM, sexo femenino, 48 años de edad, nacida en Lomas de Zamora, provincia de Buenos Aires y que actualmente reside en Monte Grande, provincia de Buenos Aires. Es empleada de comercio. Fuma 14 cigarrillos al día desde los 14 años de edad y no ingiere bebidas alcohólicas. Tuvo su menarquia a los 12 años y sus ciclos menstruales son regulares hasta el presente. Solo ha viajado a la ciudad de Río Cuarto y al Valle de Punilla en la provincia de Córdoba, y a la capital de la provincia de Corrientes. Acudió a consulta el 20 de abril de 2016 a la Unidad Micología del Hospital de Infecciosas Francisco J. Muñiz por la aparición de un nódulo indoloro, de 5 meses de evolución, en la cara anterior del cuello.

El examen físico de la paciente mostró una persona en buen estado general: 1,70 m de altura, 78 kg de peso, en decúbito activo indiferente, y orientada en tiempo y espacio. La frecuencia cardíaca era de 80 lpm, la frecuencia respiratoria de 16 rpm y la presión arterial de 125–82 mmHg. El nódulo estaba situado en el lado derecho de la parte anterior del cuello, medía aproximadamente 4 × 5 cm, presentaba consistencia duro-elástica, era indoloro a la palpación, se adhería a los planos superficiales y se deslizaba libremente sobre los

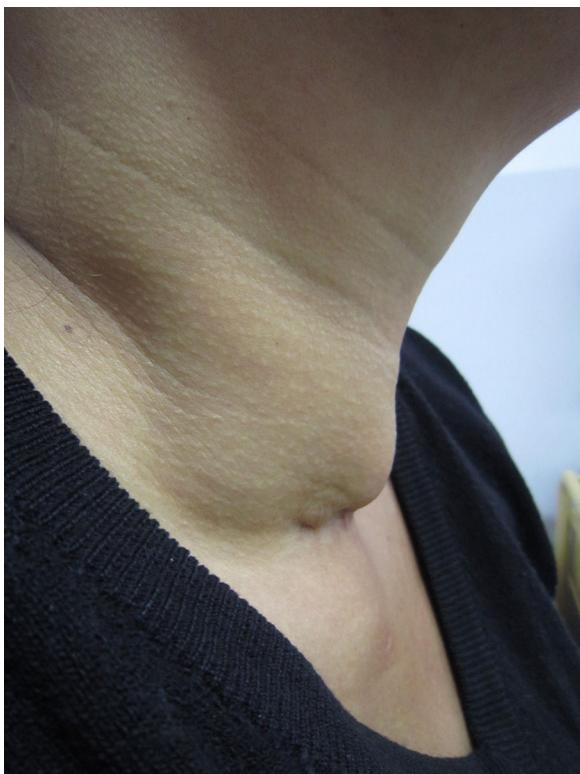profundos (fig. 1). El resto del examen físico no presentó hallazgos patológicos.

La radiografía de tórax de diciembre de 2015 mostró un infiltrado denso en el campo inferior del pulmón izquierdo, y la tomografía computarizada (TC) de tórax un infiltrado heterogéneo en la base del lóbulo inferior del mismo pulmón. Estas lesiones radiológicas involucraron espontáneamente y en abril de 2016 solo se observaba una cicatriz lineal en ese lugar.

La ecografía de la glándula tiroides mostró un tamaño normal y ecoestructura conservada; en el lóbulo derecho se observó una imagen quística con un tabique de 6,3 × 3,5 mm y en el lóbulo izquierdo se vieron 3 pequeñas imágenes de 1,5 mm. En contacto íntimo con el lóbulo derecho de la glándula se detectó una imagen que medía 54,8 × 23 mm, heterogénea, hipoecoica, con puntillado ecogénico en varios sectores. La TC de cuello mostró que la glándula tiroides no estaba comprometida por el proceso patológico y solo presentaba pequeños quistes. Se observó una colección mixta ubicada junto al lóbulo derecho de la glándula tiroides, que se extendía hacia las zonas caudal y medial, medía 50 × 45 × 52 mm, con áreas líquidas septadas en la parte superior y otras de aspecto más organizado (posibles granulomas) hacia el polo inferior de esta formación, la piel vecina a la colección estaba adherida a la misma y tenía aspecto líquido. Se observó también una adenomegalia de 1 cm de diámetro en la zona submaxilar izquierda y otras menores yuxtacarotídeas.

\* Autor para correspondencia.

Correos electrónicos: [aliarecha@hotmail.com](mailto:aliarecha@hotmail.com), [aliciaarechavala@yahoo.com.es](mailto:aliciaarechavala@yahoo.com.es) (A. Arechavala).

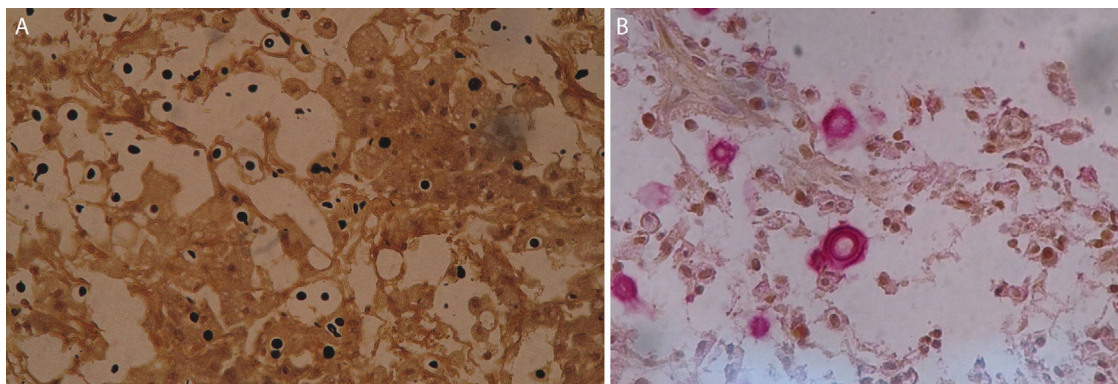


**Figura 1.** Nódulo en cara anterior de cuello, de perfil.

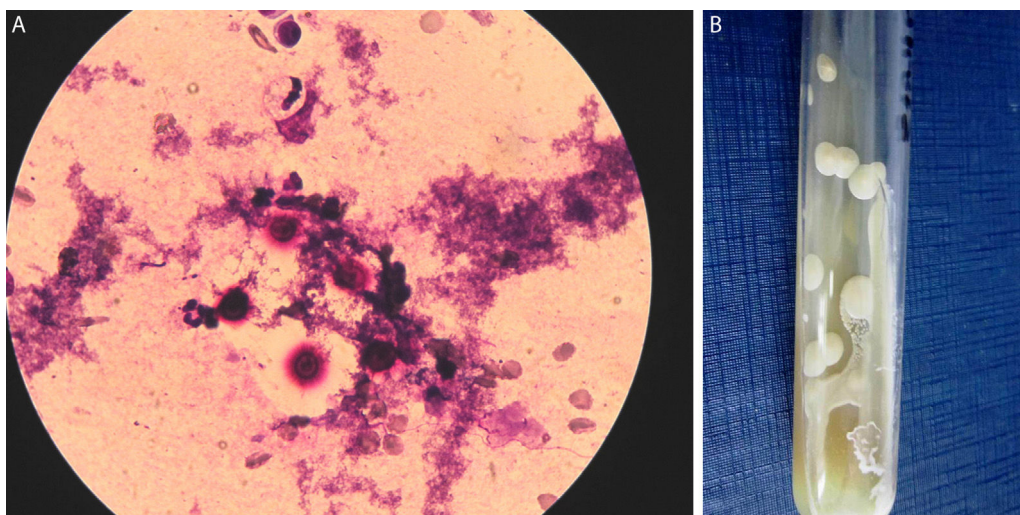
Los exámenes de laboratorio de rutina presentaron una velocidad de eritrosedimentación de 53 mm en la primera hora, las restantes determinaciones mostraron resultados dentro de los límites normales. Las serologías para VIH-1 y 2 fueron no reactivas y las pruebas de inmunodifusión y contraelectroforesis con histoplasmina y paracoccidioidina dieron resultados negativos.

El estudio histopatológico de la biopsia del nódulo mostró la presencia de un tejido fibro-conectivo con un proceso inflamatorio caracterizado por acúmulos de histiocitos, muchos de ellos con citoplasma claro, xantomizados, con la presencia de células gigantes multinucleadas; se observaron también sectores con exudado fibrino-leucocitario. En otros cortes de esta biopsia se observaron zonas con músculo esquelético, y tejidos adiposo y conjuntivo acompañados por pequeños granulomas constituidos por histiocitos, células gigantes multinucleadas y linfocitos. Con tinciones especiales se puso en evidencia la presencia de microorganismos que permitieron orientar el diagnóstico de esta lesión. Las microfotografías se muestran en las figuras 2A y B. Este nódulo presentó una zona reblandecida, que evolucionó hacia la fistulización y se pudo obtener un líquido gomoso que fue estudiado microbiológicamente. Este estudio permitió confirmar los hallazgos histopatológicos en las preparaciones al estado fresco, en los extendidos teñidos con Giemsa y se obtuvieron cultivos en medios de Sabouraud y de infusión de cerebro y corazón con antibióticos, incubados a 28 y 37 °C (figs. 3A y B). Se realizó la identificación fenotípica y genotípica del microorganismo aislado y se determinó su perfil de sensibilidad frente a los antifúngicos.

En vista de estos resultados se le practicó a la enferma una punción lumbar; el líquido cefalorraquídeo presentaba características



**Figura 2.** Microfotografías de la biopsia del nódulo coloreadas con Grocott (A) y mucicarmín (B) donde se observan elementos levaduriformes capsulados.



**Figura 3.** Coloración de Giemsa de la lesión fistulosa donde se observan levaduras con halo claro (A) y el cultivo del agente causal obtenido de esa lesión (B).



físico-químicas normales y en los cultivos en medios de Sabouraud, girasol e infusión de cerebro y corazón no hubo desarrollo de microorganismos. Se realizaron además pruebas en sangre y suero para confirmar el diagnóstico.

### Preguntas

1. ¿Qué microorganismo se halló en el estudio histopatológico? Fundamente su diagnóstico. ¿Cuáles fueron las tinciones especiales realizadas?
2. Una vez reconocido el agente causal y obtenido su cultivo, ¿qué pruebas deben hacerse para llegar a la identificación de la especie?
3. ¿Qué importancia tiene la identificación molecular de este microorganismo?
4. ¿Qué pruebas de diagnóstico, no basadas en cultivo, fueron realizadas en sangre y suero para confirmar el diagnóstico?
5. ¿Cuál habrá sido la puerta de entrada de esta infección y en qué basa su presunción? ¿Qué fuentes de infección tiene esta enfermedad?
6. ¿Por qué fue importante estudiar el LCR?
7. ¿Cómo supone que fue tratada esta paciente y qué evolución habrá tenido?

### Respuestas

1. En la tinción de metenamina de plata de Grocott se observaron elementos levaduriformes teñidos de color marrón oscuro rodeados de un halo claro, y en las coloraciones de alcian blue y mucicarmin la zona clara se tiñó de color azul o rojo, respectivamente. Estos hallazgos son compatibles con levaduras capsuladas del género *Cryptococcus*. La sospecha fue confirmada por la observación de una levadura capsulada en la tinción de Giemsa del material obtenido de la fistula cutánea, y por su posterior desarrollo en cultivo<sup>1,2,4</sup>.
2. La identificación de la levadura aislada se realizó sembrando el microorganismo en medio de urea y en agar-semillas de girasol. Esto permitió reconocer que la levadura era ureasa positiva y que producía colonias pardas en medio de semillas de girasol. El aislamiento presentó crecimiento a 37 °C, no asimiló la lactosa ni el nitrato de potasio en los medios para auxonograma de carbono y de nitrógeno, respectivamente, y en los cultivos en medio de canavanina, glicina y azul de bromotimol (CGB) viró el color del medio de cultivo al azul. Estas características permitieron identificar a la levadura como una especie del complejo *Cryptococcus gattii* (*C. gattii*). La amplificación del gen URA5 mediante PCR-RFLP determinó que la cepa pertenecía al genotipo VGII. Los resultados de concentración inhibitoria mínima de los antifúngicos estudiados fue la siguiente: anfotericina B 0,5 µg/ml; fluconazol 4 µg/ml; itraconazol 0,12 µg/ml; voriconazol 0,06 µg/ml; posaconazol 0,12 µg/ml y 5-fluorocitosina 0,5 µg/ml<sup>3,5</sup>.

3. La identificación genotípica corroboró que el aislamiento pertenecía al complejo de especies *C. gattii* y brindó información epidemiológica. Se sabe que los aislamientos de *C. gattii* de los genotipos VGI y VGII afectan principalmente a individuos inmunocompetentes en áreas endémicas, en tanto que los pertenecientes a los genotipos VGIII y VGIV producen enfermedad en pacientes inmunocomprometidos, especialmente con sida<sup>3,5</sup>.
4. Con la muestra de sangre total se hizo la prueba de inmunocromatografía y con la de suero la reacción de aglutinación de partículas de látex, ambas para detectar polisacáridos capsulares de *Cryptococcus*. Las dos pruebas fueron positivas y la reacción de aglutinación de partículas de látex presentó un título de 1/100<sup>3,5</sup>.
5. La puerta de entrada de la criptococosis es habitualmente respiratoria y los propágulos infectantes llegan hasta el alvéolo pulmonar, donde produce un foco de neumonitis. En los huéspedes inmunocompetentes la infección primaria pulmonar se resuelve espontáneamente, tal como aconteció en este caso y se documentó en los estudios radiológicos entre diciembre de 2015 y abril de 2016<sup>2</sup>.
6. La criptococosis meníngea es la localización más frecuente de esta micosis y puede cursar en forma asintomática. Hay decisiones vinculadas a su tratamiento y al pronóstico que dependen de si hay o no compromiso del sistema nervioso central<sup>4</sup>.
7. Se inició el tratamiento con fluconazol por vía oral a razón de 800 mg/día. A los pocos días se observó un incremento de la inflamación de la lesión del cuello, que fue interpretado como una reacción inflamatoria de reconstitución inmune. Se prescribió también entonces 40 mg/día de metil-prednisona. Al mes de tratamiento el nódulo se había reducido de tamaño, pero aún estaba inflamado y se había fistulizado. Las dosis de metil-prednisona se redujeron gradualmente y fue suspendida a los 45 días del tratamiento. En ese momento se tomó una nueva muestra de la secreción del nódulo, que presentó cultivos positivos para *C. gattii*, por esta razón se decidió cambiar el antifúngico por itraconazol debido a la mayor concentración de este último fármaco en los tejidos y a la ausencia de compromiso del sistema nervioso central. Tres meses después el nódulo se había reducido notablemente; a los 5 meses la fistula se había cerrado y se palpaba solo una induración de aspecto cicatricial, y el 10 de diciembre se suspendió el tratamiento y la paciente continúa bajo control médico<sup>3,4</sup>.

### Bibliografía

1. Baddley JW, Dismukes WE. Cryptococcosis. En: Kaufman CA, Pappas PG, Sobel JA, Dismukes WE, editors. Essential of Clinical Mycology New York: Springer, Business Media; 2011. p. 207–26.
2. Casadevall A, Perfect J. *Cryptococcus neoformans*. Washington DC: ASM Press; 1998.
3. Maziarz E, Perfect JR. Cryptococcosis. Infect Dis Clin N Am. 2016;30:179–206.
4. Negroni R. Cryptococcosis. Clin Dermatol. 2012;30:599–609.
5. Quindós Andrés G, Colom Valiente MF, Abarca Salat ML, Arechavala Silva A, Arévalo Morales MP, Calderón Sandubete EJ, et al. Criptococosis y otras micosis causadas por levaduras. En: Quindós G, editor. Micología Clínica Barcelona: Elsevier España; 2015. p. 109–28.