



## Caso clínico

### Problemas clínicos en micología médica: problema número 48



### Clinical problems in medical mycology: Problem number 48

Fernando Messina<sup>a</sup>, Ricardo Negroni<sup>a</sup>, Gabriela Santiso<sup>a,\*</sup>, Isabel Soto<sup>b</sup>, Roxana Depardo<sup>a</sup>,  
Maria Florencia Villafañe<sup>b</sup>, Emmanuel Marin<sup>a</sup> y Alicia Arechavala<sup>a</sup>

<sup>a</sup> Unidad de Micología, Hospital de Infecciosas F. J. Muñiz, Buenos Aires, Argentina

<sup>b</sup> Unidad 10, Hospital de Infecciosas F. J. Muñiz, Buenos Aires, Argentina

#### A B S T R A C T

We present the case of a 42-year-old man, HIV-positive, with low CD4<sup>+</sup> T cell count (31 cells/ $\mu$ l), who was admitted to Hospital de Infecciosas F. J. Muñiz in Buenos Aires (Argentina) due to a severe lower back pain. He had a history of several highly active antiretroviral therapy treatments and he also had diabetes and chronic B and C viral hepatitis. A spinal cord CT scan showed two lytic bone lesions in L2 and L3. A bone biopsy was carried out and its microbiological study allowed the isolation of a methicillin-resistant *Staphylococcus aureus*. Intravenous vancomycin was prescribed, together with a corset and physical rest. A few days later the patient presented with acute dermatitis with papules, vesicles, scales and erythema, which spread over the whole lumbar region. The mycological study of the scales led to the isolation in culture of *Candida albicans* and *Candida parapsilosis*. With the diagnosis of decubitus candidiasis he was initially treated with a topical ointment containing 3% salicylic acid and 6% benzoic acid, but only slow, partial improvement was observed. The treatment was changed to oral fluconazole at a daily dose of 200 mg. With the latter the patient showed a rapid, complete clinical response.

© 2015 Revista Iberoamericana de Micología. Published by Elsevier España, S.L.U. All rights reserved.

A. C. es un paciente de 42 años de edad, de sexo masculino. Nació y vive en Villa Dominico, partido de Avellaneda, provincia de Buenos Aires, Argentina. En el momento de la consulta no tiene trabajo y vive solo en una casa de material, con cloaca y agua corriente.

Fue diagnosticado como portador del VIH en 1996 y desde ese momento ha seguido varios esquemas de tratamiento, con múltiples abandonos. Padece diabetes mellitus y hepatitis B y C crónicas.

Sesenta días antes de la consulta en el Hospital de Infecciosas F. J. Muñiz el paciente comenzó con dolor terebrante en la región lumbar, bilateral, sin irradiación, que se intensificaba con los movimientos y no cedía con los analgésicos o los antiinflamatorios no esteroideos.

#### Examen físico

Paciente en regular estado general, decúbito indiferente. Lúcido, sin signos de foco motor ni meníngeos, colaborador, afebril en el momento del examen físico, frecuencia cardiaca de 88 latidos/min, presión arterial de 140–85 mmHg y frecuencia respiratoria de 20 respiraciones/min. Estatura de 1,77 m y peso de 70 kg. El abdomen se presentaba a la palpación blando e indoloro, pero se

constató la existencia de hepatomegalia de consistencia dura, de borde romo y 3 traveses de dedo por debajo del reborde costal. No se palpó el bazo. El paciente presentaba dolor a la palpación de las apófisis espinosas lumbares, con reflejos osteotendinosos conservados y sin alteraciones de la sensibilidad. El resto del examen físico no mostró otras anomalías.

#### Exámenes complementarios de laboratorio

Eritrosedimentación de 62 mm en la primera hora, hematíes  $4,4 \times 10^6/\mu$ l, hematocrito 38,2%, hemoglobina 12,6 g/dl, leucocitos  $3.400/\mu$ l –neutrófilos 67,7%, linfocitos 16,5%, monocitos 12%, eosinófilos 3,6%, basófilos 0,2%–, plaquetas  $62.000/\mu$ l, glucemia 188 mg/dl, urea 33 mg/dl, creatinina 0,90 mg/dl, GOT 40 U/ml, GPT 46 U/ml, fosfatasa alcalina 162 U/ml.

El recuento de linfocitos T CD4<sup>+</sup> fue de 31/ $\mu$ l (8%).

#### Tomografía axial computarizada

Se realizó una tomografía axial computarizada de la columna dorsal y lumbosacra que mostró imágenes osteolíticas en las vértebras L2 y L3, compatibles con espondilodiscitis. Debido a estos hallazgos se tomaron biopsias óseas de las lesiones osteolíticas. En los cultivos del material obtenido en agar-sangre se desarrollaron colonias de *Staphylococcus aureus* resistente a metilina, por lo que

\* Autor para correspondencia.

Correo electrónico: [santisog@hotmail.com](mailto:santisog@hotmail.com) (G. Santiso).



Figura 1. Corsé termoplástico que utilizaba el paciente.

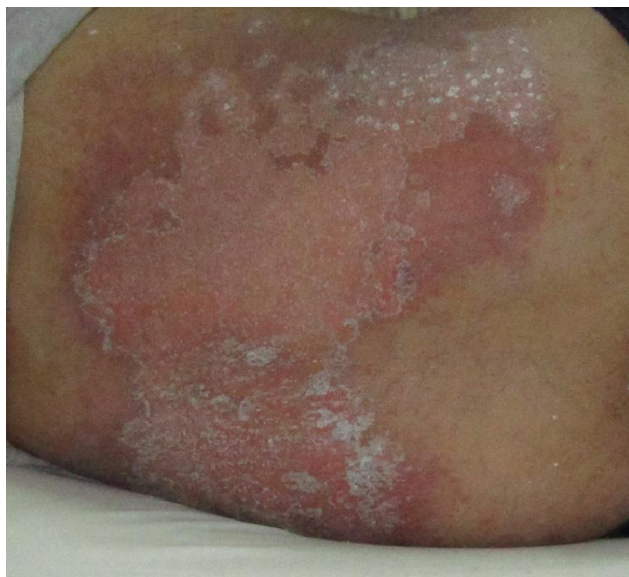


Figura 2. Lesiones eritematoescamosas en la región dorsal.

se instauró un tratamiento con vancomicina por vía venosa y se colocó al paciente un corsé ortopédico termoplástico (fig. 1) para inmovilizar la columna.

Tras una semana de colocado el corsé, el paciente presentó una dermatitis aguda eritematopapulovesiculoescamosa, con zonas erosionadas en la región lumbar. Esta lesión cutánea era muy pruriginosa e incomodaba mucho al enfermo (fig. 2). Se pensó en un eccema de contacto o en una candidiasis de decúbito. Se tomaron escamas de piel para un examen micológico; en el examen microscópico directo con KOH al 40% se observaron elementos fúngicos y los cultivos presentaron el

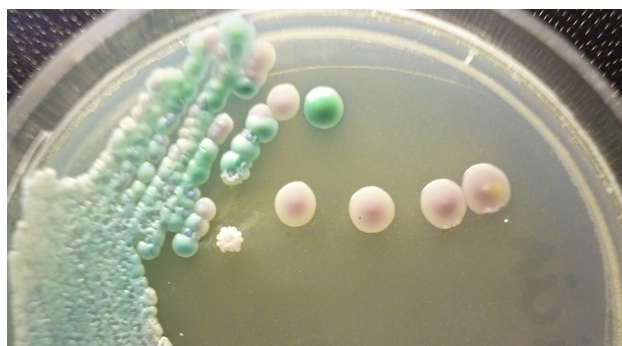

Figura 3. Aspecto macroscópico en medio cromogénico de las colonias de las dos levaduras aisladas.

desarrollo de colonias blanquecinas, sin micelio aéreo y de consistencia pastosa (fig. 3). Los estudios posteriores permitieron comprobar que se trataba de dos especies diferentes de un mismo género de hongos. Para el tratamiento de esta dermatitis se indicó inicialmente un preparado con ácido salicílico al 3% y ácido benzoico al 6% en una base de pasta al agua (partes iguales de agua, talco, óxido de cinc y glicerina), con lo que se obtuvo una mejoría lenta y parcial. Como el paciente continuaba muy molesto y casi no podía usar el corsé, se decidió cambiar el tratamiento a fluconazol 200 mg/día por vía oral, con lo que se obtuvo una favorable y rápida respuesta.

La sensibilidad a algunos antifúngicos de las cepas aisladas fue estudiada por técnicas de difusión en medio sólido, mediante el empleo de tabletas Rosco® y tiras con gradiente de concentración de antifúngico Etest® (tabla 1).

### Preguntas

1. ¿Qué tipo de hongos son los aislados de estas lesiones y qué se habrá observado en el examen microscópico directo?
2. ¿Cómo pudo haberse establecido que eran dos especies pese a que el aspecto macroscópico de las colonias en agar glucosado de Sabouraud era el mismo?
3. ¿Cómo se llama este tipo de micosis, en qué pacientes se observa y cuál ha sido el factor desencadenante de la misma en este caso?
4. Señale cuál habrá sido la fuente de infección más probable y si esta micosis superficial puede ser el punto de partida de un proceso invasivo en este caso.
5. ¿Por qué razón no se obtuvo la mejoría esperada con el tratamiento inicial?

### Respuestas

1. Las colonias corresponden a hongos levaduriformes; lo más probable es que se trate de hongos del género *Candida* que pueden producir micosis superficiales. En el examen microscópico directo se observaron elementos levaduriformes brotantes y pseudohifas.
2. Una mezcla de varias colonias fueron sembradas en placa de Petri con medio CHROMagar® *Candida*, en el que crecieron colonias de diferentes colores. La identificación final de las especies aisladas se llevó a cabo en medio de agar-leche con Tween® 80 para la producción de tubos germinativos y clamidoconidios, y el auxanograma de carbono con el equipo API® ID 32C (bioMérieux). Se identificaron las especies *Candida albicans* y *Candida parapsilosis* complex.
3. Se llama candidiasis de decúbito y se observa frecuentemente en pacientes graves, internados en salas de cuidados intensivos, que pasan la mayor parte del día en decúbito dorsal y muchas veces sobre un impermeable porque no pueden controlar sus

**Tabla 1**Resultados de las pruebas de sensibilidad frente a distintos antifúngicos de los dos aislamientos de *Candida*

Antifúngico	<i>Candida albicans</i>		<i>Candida parapsilosis</i>	
	Tabletas Rosco®	Etest®	Tabletas Rosco®	Etest®
Anfotericina B	26 mm (S)	0,032 µg/ml	29 mm (S)	0,016 µg/ml
Fluconazol	30 mm (S)		29 mm (S)	
Itraconazol	22 mm (SDD)		21 mm (SDD)	
Caspofungina		0,125 µg/ml		1 µg/ml

S: sensible; SDD: sensible dependiente de la dosis.

esfínteres. Las afecciones que con mayor frecuencia predisponen a esta micosis son las enfermedades neurológicas con pérdida de la conciencia. En este caso los factores desencadenantes fueron la diabetes, solo parcialmente controlada, el reposo en decúbito dorsal para reducir el dolor y el uso de un corsé de material plástico que impedía la evaporación de la transpiración, manteniendo de esta forma un área caliente y muy húmeda que favorece el desarrollo de estos hongos<sup>1,2</sup>.

4. *C. parapsilosis* es generalmente un colonizador de la piel, y *C. albicans* lo es del tubo digestivo. La inmunodeficiencia de este enfermo con bajos recuentos de células T CD4<sup>+</sup> y la diabetes favorecen el desarrollo de esos hongos en la capa córnea de la piel, su posterior adhesión a las células epiteliales y, finalmente, la infección superficial. Por lo tanto, la fuente de infección puede haber sido endógena, del propio paciente. Sin embargo, no puede descartarse la transmisión horizontal, dentro de la sala de internación, a través del personal de salud, sobre todo en el caso de *C. parapsilosis*.

La colonización con *Candida* es considerada un factor de riesgo para candidemias y candidiasis invasivas en pacientes muy graves, especialmente aquellos que presentan neutropenia o

enfermedades oncohematológicas. Este caso no presentaba una situación de riesgo<sup>3</sup>.

5. El preparado empleado inicialmente con una base de pasta al agua no es el más apropiado para tratar una dermatitis aguda, que habitualmente responde mejor a vehículos acuosos y en polvo. Los ácidos salicílico y benzoico en las concentraciones indicadas son eficaces en el control de las micosis superficiales, como lo demuestra el ungüento de Whitfield. Otra causa es la gran extensión de las lesiones, que hacían poco práctico un tratamiento local, además de la necesidad de obtener una rápida remisión de aquellas para que el paciente pudiese volver a usar el corsé.

### Bibliografía

- Galimberti RL, González Ramos MC, Flores V, Kowalczyk AM. Candidiasis cutánea de decúbito. Med Cutan Iberoam. 1995;23:383–6.
- Nico MM, Rivitti EA. 'Decubital candidosis': A study of 26 cases. J Eur Acad Dermatol Venereol. 2005;19:296–300.
- Romero Piña M, Arenas Guzmán R, Poletti Vázquez ED, Márquez Díaz F, Adame Alvarez C, Zavala Hernández X, et al. Candidiasis de decúbito. Estudio clínico y micológico en 30 casos. Dermatología CMQ. 2009;7:164–70.