



Original

Tiña de la cabeza: descripción de los hallazgos dermatoscópicos en 37 pacientes



Jisel Arrazola-Guerrero^{a,*}, Rafael Isa-Isa^b, Edoardo Torres-Guerrero^a y Roberto Arenas^c

^a Servicio de Dermatología, Hospital Dr. Manuel Gea González, Ciudad de México, México

^b Instituto Dermatológico Huberto Bogaert Díaz, Santo Domingo, República Dominicana

^c Sección de Micología, Hospital Dr. Manuel Gea González, Ciudad de México, México

INFORMACIÓN DEL ARTÍCULO

Historia del artículo:

Recibido el 10 de marzo de 2013

Aceptado el 5 de septiembre de 2014

On-line el 6 de enero de 2015

Palabras clave:

Tiña de la cabeza

Dermatoscopia

Pelos «en coma»

Pelos «en sacacorchos»

R E S U M E N

Antecedentes: La tiña de la cabeza (tinea capitis) es la tiña más común en niños. El diagnóstico clínico se confirma con el estudio micológico, que incluye examen directo con hidróxido de potasio o negro de clorazol, así como el cultivo. Mediante dermatoscopia se ha descrito la presencia de pelos «en coma», «en sacacorchos» («tirabuzón»), además de pelos cortos y puntos negros.

Objetivos: Describir los patrones dermatoscópicos que se encuentran en la exploración tricoscópica en pacientes con diagnóstico de tiña de la cabeza.

Métodos: Estudio descriptivo, observacional y transversal. Se incluyeron 37 pacientes con diagnóstico de tiña de la cabeza, atendidos en el mes de mayo de 2012 en el Departamento de Dermatología del Hospital General Dr. Manuel Gea González, de México, y el Instituto Dermatológico y Cirugía de Piel Dr. Huberto Bogaert Díaz, de República Dominicana. Se llevó a cabo la evaluación clínica, micológica y dermatoscópica.

Resultados: Se evaluaron 37 pacientes, 28 mulatos de República Dominicana y 9 mestizos de México, con un 76% de varones y un 24% de mujeres. El 94% de los casos fueron niños. Se corroboró la presencia de los patrones dermatoscópicos ya descritos: pelos «en coma» (41%), «en sacacorchos» (22%), cortos (49%) y puntos negros (33%); además, se constató la presencia de escamas (89%), vainas peripilares (46%), alopecia (65%), pústulas (8%) y costras melicéricas (16%).

Conclusiones: El estudio dermatoscópico puede confirmar el diagnóstico de tiña de la cabeza, y complementa el estudio micológico, al encontrar pelos «en coma» y «en sacacorchos»; además, se observó la presencia de escamas, vainas peripilares y alopecia. Es deseable instaurar este método diagnóstico en lugares en los que no se cuente con un microscopio óptico o un laboratorio de micología de referencia.

© 2013 Revista Iberoamericana de Micología. Publicado por Elsevier España, S.L.U. Todos los derechos reservados.

Tinea capitis. Dermoscopic findings in 37 patients

A B S T R A C T

Keywords:

Tinea capitis

Dermoscopy

“Comma hairs”

“Corkscrew hairs”

Background: Tinea capitis is a common fungal infection in children. Diagnosis is confirmed by mycological study, including direct examination of the samples with potassium hydroxide/chlorazol black and culture. Previous studies have reported the presence of “comma hairs” and “corkscrew hairs”, as well as short hairs and black dots.

Aims: To describe the dermoscopic patterns in the trichoscopic examination in patients with tinea capitis.

Methods: A descriptive, observational and cross-sectional study was conducted on 37 patients with tinea capitis, studied during May, 2012, at Dr. Manuel Gea González General Hospital in Mexico, and the Instituto Dermatológico y Cirugía de Piel Dr. Huberto Bogaert Díaz, in the Dominican Republic. Clinical, mycological and dermoscopic evaluations were performed.

* Autor para correspondencia.

Correo electrónico: eyem.96@yahoo.com (J. Arrazola-Guerrero).

Results: Of the 37 patients included, 28 were of mixed race from Dominican Republic and 9 mixed race cases from Mexico. Seventy six percent were male and 24% female, and 94% were children. The following dermoscopic patterns were confirmed: “comma hairs” (41%), “corkscrew hairs” (22%), short hairs (49%), and black dots (33%). The presence of scales (89%), peripilar casts (46%), alopecia (65%), pustules (8%), and meliceric crusts (16%), were also observed.

Conclusions: Dermoscopy in tinea capitis showed the presence of “comma hairs”, and “corkscrew hairs”. Scales, peripilar casts and alopecia were also found. It would be desirable to establish this diagnostic tool, particularly when an optical microscope or a mycology reference laboratory are not available.

© 2013 Revista Iberoamericana de Micología. Published by Elsevier España, S.L.U. All rights reserved.

La tiña de la cabeza o tinea capitis es una infección micótica superficial causada por dermatofitos que parasitan la piel cabelluda y los pelos de la cabeza. Es una infección casi exclusiva de los niños, siendo excepcional en otras etapas de la vida¹¹. Cuando se presenta en los adultos, suele afectar a mujeres alrededor de la menopausia y ancianas (debido a las variaciones cuantitativas y cualitativas del sebo, en particular de los ácidos grasos de cadena mediana) o a pacientes adultos con inmunosupresión grave, particularmente por leucemias, linfomas, o tratamiento con inmunosupresores¹⁶. Predomina en áreas rurales o suburbanas; es más frecuente en campesinos y en personas de nivel socioeconómico bajo. Algunos de los factores asociados son la higiene personal deficiente, el hacinamiento y el contacto con animales domésticos como perros y gatos, identificados como fuente de infección hasta en un 83% de los casos^{2,13,14}. Todo ello favorece que los agentes patógenos se puedan transmitir a otros miembros de la familia, así como a otros contactos cercanos¹⁴.

Existen dos variedades clínicas: seca (90%) e inflamatoria (10%)^{1,16}. Según estudios epidemiológicos previos en México, *Microsporum canis* es el principal agente patógeno de la tiña de la cabeza (77,6 a 89%), seguido de *Trichophyton tonsurans*, con un 16,8 a 28%. *Trichophyton mentagrophytes* es responsable del 5 al 8% de los casos, mientras que *Trichophyton rubrum* se ha aislado en el 6,8% de los casos diagnosticados^{4,13}.

El diagnóstico clínico puede confirmarse al identificar el agente causal^{7,14} por medio de diversas técnicas, entre las que se encuentran la fluorescencia con luz de Wood, el examen directo con hidróxido de potasio, la combinación de este con dimetilsulfóxido, o con negro de clorazol, y los cultivos en agar Sabouraud o agar micobiótico⁸.

El empleo del estudio dermatoscópico en el diagnóstico de las alteraciones del pelo se está estableciendo. La tricoscopia constituye una herramienta muy útil de la cual se puede valer el médico para llevar a cabo el diagnóstico diferencial de distintas entidades que afectan el pelo y la piel cabelluda, como alopecia areata, tricotilomanía y tiña de la cabeza, así como alteraciones congénitas del tallo piloso, como son moniletrix, tricolorrexis invaginada, tricolorrexis nudosa, pili torti y pili annulati, entre otras^{9,12,17,19}. Si bien muchos de los patrones dermatoscópicos no son específicos de una u otra entidad, el observar en un paciente dos o más hallazgos dermatoscópicos, en correlación con la clínica, nos puede ayudar a corroborar nuestra sospecha diagnóstica. En estudios previos con esta técnica diagnóstica^{5,6,10,11,20}, se ha descrito la presencia de pelos «en coma», pelos «en sacacorchos», pelos cortos, pelos distróficos y puntos negros, así como pelos «en clave Morse»¹⁸ en pacientes con tiña de la cabeza. Por ello, el objetivo para este estudio fue describir los patrones dermatoscópicos que se encuentran en la exploración tricoscópica en pacientes con diagnóstico de tiña de la cabeza que acuden al Servicio de Micología del Hospital General Dr. Manuel Gea González, de México, y al Instituto Dermatológico y Cirugía de Piel Dr. Huberto Bogaert Díaz, de República Dominicana, durante el mes de mayo del año 2012.

Material y métodos

Se llevó a cabo la revisión de 43 pacientes con diagnóstico clínico de tiña de la cabeza. Se registró el género, la edad, el tiempo de evolución de la enfermedad y la variedad clínica. Además de la exploración física del paciente, se tomaron fotografías de las áreas afectadas de la piel cabelluda con el equipo DermLite® Foto System (dermatoscopia DermLite® Foto y cámara fotográfica digital Canon® G12) con el fin de buscar los patrones dermatoscópicos de tiña de la cabeza descritos en la literatura. Se realizó también un examen directo de los pelos y las escamas de la piel con negro de clorazol, y se sembró parte de la muestra en agar Sabouraud con antibióticos. Una vez que se observó el desarrollo de las colonias, se llevó a cabo la identificación de las especies: para la identificación de *M. canis* se buscó la presencia de macroconidios fusiformes con extremos afilados con más de 6 lóculos. Los macroconidios fusiformes de *Microsporum gypseum*, en cambio, tienen puntas romas y menos de 6 lóculos. La identificación de *T. tonsurans* se realizó al observar la presencia de numerosos microconidios que se originaban a los lados de las hifas o en brazos cortos, en ángulo recto con respecto a estas (cruz de Lorena). No se llevaron a cabo estudios bacteriológicos. Seis pacientes fueron sacados del estudio por no corroborarse la etiología micótica de su enfermedad.

Resultados

Se estudiaron un total de 37 pacientes con diagnóstico clínico y micológico de tiña de la cabeza, 28 de raza mulata originarios de República Dominicana, y 9 mestizos originarios de México. Se encontró que 31 pacientes (84%) tenían tiña seca, y seis pacientes (16%) tiña inflamatoria; dentro de las tiñas secas, se observó una frecuencia similar de tiña microspórica (16 casos, 43%) y tricofítica (15 casos, 41%). El tiempo de evolución promedio fue de 23 semanas, con un mínimo de una y un máximo de 144 (moda de 8 semanas).

En el estudio micológico con hidróxido de potasio-negro de clorazol se encontraron los siguientes datos: parasitación tipo *ectotrix* en 14 pacientes (38%), parasitación *endotrix* en 15 (40%), presencia de hifas en ocho (22%). En el cultivo, se aisló *T. tonsurans* en 15 pacientes (41%), *M. canis* en 6 (16%) y *M. gypseum* en 2 (5%). En 14 pacientes (38%) no hubo desarrollo del cultivo. De estos cultivos negativos, uno (7%) correspondía a una tiña inflamatoria, y el resto (93%), a casos de tiña seca. Tanto en los pacientes de República Dominicana como en los de México, el principal agente aislado fue *T. tonsurans*. El 100% de los exámenes directos fueron positivos; el 62% (23/37) tuvo tanto examen directo como cultivo positivos, mientras que el 38% (14/37) tuvo examen directo positivo y cultivo negativo.

En el estudio dermatoscópico, se encontró la presencia de nueve patrones, siendo los principales las escamas, la alopecia, los pelos cortos, las vainas peripilares y los pelos «en coma». Este último patrón es muy específico, pero poco sensible. Además, aunque en menor medida, se encontraron otros patrones, como pelos «en sacacorchos», puntos negros, pústulas y costras melicéricas. Los

Tabla 1
Patrones dermatoscópicos según la variedad clínica de tiña

Patrones dermatoscópicos en tiñas inflamatorias	Porcentaje correspondiente	Patrones dermatoscópicos en tiñas secas	Porcentaje correspondiente
Alopecia	100	Escamas	89
Costras melicéricas/pústulas	83/33	Alopecia	65
Escamas	83	Pelos cortos	49
Pelos cortos	33	Vainas peripilares	46
Pelos «en sacacorchos»	16,6	Pelos «en coma»	41
Vainas peripilares	16,6	Pelos «en sacacorchos»	< 1
Pelos «en coma»	16,6		

datos de estos hallazgos se detallan en la [tabla 1](#). Cabe mencionar que los patrones no se encontraron de forma aislada: en cada paciente estaban presentes dos o más.

Algunos de los patrones dermatoscópicos tuvieron cierto predominio en alguna de las formas clínicas, como por ejemplo la alopecia, las costras melicéricas, las pústulas y los pelos cortos en las tiñas inflamatorias, y las vainas peripilares y los pelos cortos, así como los pelos «en coma» o los pelos «en sacacorchos», en las tiñas secas. Estos datos se resumen en la [figura 1](#). La frecuencia con la que se observaron los distintos patrones fue similar en las tiñas micropóricas y en las tricofíticas, con excepción de las vainas peripilares y las costras melicéricas. Las primeras se identificaron en 7 (47%) pacientes con tiña tricofítica, y únicamente en 2 (25%) pacientes con tiña micropórica; las segundas se observaron en un (7%) paciente con tiña tricofítica, y en 3 (38%) con tiña micropórica.

En relación con los patrones dermatoscópicos y los agentes causales, los hallazgos fueron los siguientes: pelos «en coma» en 3 pacientes con *M. canis* (20%) y en 6 con *T. tonsurans* (40%); pelos «en sacacorchos» en un paciente con *M. canis* (13%) y en 3 con *T. tonsurans* (38%); pelos cortos en 5 pacientes con *M. canis* (28%) y en 8 con *T. tonsurans* (44%); puntos negros en un paciente sin desarrollo del agente etiológico; vainas peripilares en 2 pacientes con *M. canis* (12%) y en 7 con *T. tonsurans* (41%); alopecia en 4 pacientes con *M. canis* (17%), en 2 con *M. gypseum* (8%) y en 11 con *T. tonsurans* (46%); escamas en 5 pacientes con *M. canis* (15%), en 2 con *M. gypseum* (6%) y en 15 con *T. tonsurans* (45%); pústulas en un paciente con *M. canis* (33%) y en otro con *T. tonsurans* (33%); y costras melicéricas en un paciente con *M. canis* (17%), en 2 con *M. gypseum* (33%) y en uno con *T. tonsurans* (17%) ([tabla 2](#)).

Se analizaron las diferencias dermatoscópicas entre ambas poblaciones étnicas, es decir, entre los pacientes originarios de República Dominicana y los pacientes originarios de México, observándose una distribución similar en ambos grupos: en los pacientes mexicanos se encontró la presencia de pelos «en coma» en cinco pacientes (56%), pelos «en sacacorchos» en 3 (33%), pelos cortos en

Tabla 2
Relación entre los patrones dermatoscópicos encontrados y los agentes causales

Patrón dermatoscópico	Agente causal identificado	Porcentaje de casos correspondientes a cada agente
Pelos «en coma»	<i>M. canis</i> / <i>T. tonsurans</i>	20/40
Pelos «en sacacorchos»	<i>M. canis</i> / <i>T. tonsurans</i>	13/38
Pelos cortos	<i>M. canis</i> / <i>T. tonsurans</i>	28/44
Vainas peripilares	<i>M. canis</i> / <i>T. tonsurans</i>	12/41
Alopecia	<i>M. canis</i> / <i>M. gypseum</i>	17/8
Escamas	<i>M. canis</i> / <i>M. gypseum</i> / <i>T. tonsurans</i>	15/6/45
Pústulas	<i>M. canis</i> / <i>T. tonsurans</i>	33/33
Costras melicéricas	<i>M. canis</i> / <i>T. tonsurans</i> / <i>M. gypseum</i>	17/17/33

3 (33%), vainas peripilares en 3 (33%), alopecia en 5 (56%), escamas en 9 (100%), y pústulas y costras melicéricas en uno (11%). No se observó la presencia de puntos negros en ningún paciente. Por otro lado, en los pacientes dominicanos se encontró la presencia de pelos «en coma» en diez (36%), pelos «en sacacorchos» en cinco (18%), pelos cortos en 15 (54%), puntos negros en uno (4%), vainas peripilares en 14 (50%), alopecia en 19 (68%), escamas en 24 (86%), pústulas en dos (7%) y costras melicéricas en cinco (18%) ([fig. 2](#)). Como ya se ha mencionado, en ninguno de los pacientes se encontraron patrones dermatoscópicos de forma aislada, sino que se observaron distintas combinaciones de los mismos.

Discusión

Como en trabajos previos¹³⁻¹⁶, encontramos que la tiña de la cabeza es más frecuente en la edad pediátrica. El 94% de los pacientes de nuestro estudio fueron niños, mientras que únicamente el 6% fueron adultos, de sexo femenino. Asimismo, se observó que la tiña seca se presenta con mayor frecuencia que la inflamatoria

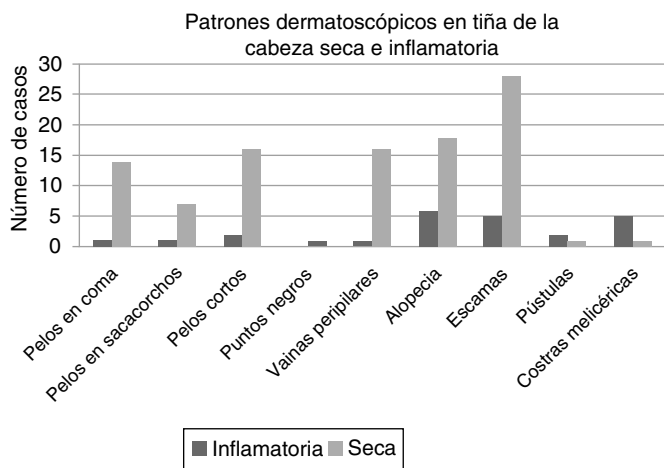


Figura 1. Patrones dermatoscópicos en tiña de la cabeza seca e inflamatoria.

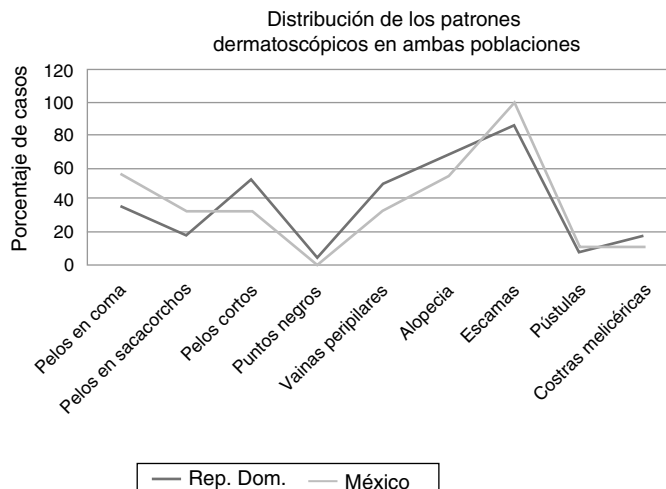


Figura 2. Distribución de los patrones dermatoscópicos en ambas poblaciones.

(84% la primera frente al 16% de la segunda), en concordancia con lo descrito en la literatura^{3,13}. De la variedad seca, se encontró una frecuencia similar de tiñas microspóricas y tricofíticas (43 y 41%, respectivamente). En cuanto a la frecuencia de los agentes causales, se encontró desarrollo de *T. tonsurans* en el 41% de los casos, de *M. canis* en el 16%, y de *M. gypseum* en el 5%. No se logró aislar el agente causal en el 38% de los casos. Estos datos muestran que existió una concordancia absoluta entre la forma clínica y el agente aislado en las tiñas tricofíticas, no siendo así en las tiñas microspóricas.

En un estudio previo realizado por Slowinska et al., se reportaron como hallazgos dermatoscópicos más característicos la presencia de pelos «en coma», acompañados, además, de pelos rotos y pelos distróficos²⁰. Por su parte, Crocker Sandoval et al. encontraron los pelos «en coma» en 7 pacientes con diagnóstico de tiña de la cabeza; el agente causal fue aislado en 4 casos (2 con *M. canis* y 2 con *T. tonsurans*)⁶. Hughes et al. llevaron a cabo un estudio dermatoscópico en 6 pacientes en los que se observaron pelos «en coma» en todos los casos, así como cuatro casos en los que se evidenciaron pelos «en sacacorchos». En uno de estos pacientes se observaron pelos rotos y distróficos¹¹. Hernández-Bel et al. evaluaron a dos pacientes en los que observaron pelos con una marcada angulación final abrupta, con un grosor y una pigmentación homogénea, y que adoptaban una característica morfología «en coma»¹⁰. En la revisión de Rudnicka et al. se menciona la presencia de pelos rotos y puntos negros. Añaden también que en un estudio aún no publicado se encontró la presencia de pelos en zigzag y de pelos «interrumpidos» («en clave Morse»)¹⁸.

Además de los cuatro patrones dermatoscópicos descritos en la literatura (pelos «en coma», «en sacacorchos», cortos y puntos negros), en este estudio encontramos cinco patrones más que no habían sido descritos previamente, pero que eran evidentes en la clínica: vainas peripilares, escamas, alopecia, pústulas y costras melicéricas. Asimismo, observamos que algunos de estos patrones se presentan con mayor frecuencia en una u otra variedad clínica; así, encontramos que en las tiñas inflamatorias se observó alopecia en el 100% de los casos, seguida de costras melicéricas en el 83%, y pústulas en el 33%. Por otro lado, en las tiñas secas se encontró la presencia de vainas peripilares y pelos cortos en un 52% cada patrón, así como pelos «en coma» y pelos «en sacacorchos» en un 68% (46 y 22%, respectivamente). Los hallazgos dermatoscópicos fueron similares tanto en las tiñas tricofíticas como en las microspóricas, únicamente encontrando con mayor frecuencia la presencia de vainas peripilares en las tiñas tricofíticas, y costras melicéricas en las tiñas microspóricas. Si bien algunos de los signos dermatoscópicos no previamente reportados en la tiña de la cabeza pueden encontrarse en otras enfermedades¹⁸, por ejemplo, en la psoriasis o la dermatitis seborreica (escamas paraqueratóticas), u observarse tanto en la clínica como en la dermatoscopia en otras dermatosis impetiginizadas (pústulas y costras melicéricas), de acuerdo con nuestra revisión no se ha descrito la presencia de vainas peripilares en el estudio tricoscópico de esta entidad¹⁹.

Hughes et al.¹¹ plantearon en su estudio que el patrón dermatoscópico de pelos «en sacacorchos» pudiese ser específico de la población de raza negra o de pacientes parasitados por *Tricophyton soudanense*; sin embargo, nosotros observamos dicho patrón en ocho pacientes, de los cuales tres eran mexicanos mestizos y cinco eran mulatos de República Dominicana. De los pacientes mexicanos, dos tenían parasitación por *T. tonsurans* y en otro no se logró aislar el agente causal. De los pacientes de República Dominicana, dos estaban parasitados por *M. canis* y *T. tonsurans*, y en tres no se logró aislar el agente causal. En ninguno de los pacientes se aisló *T. soudanense*. Con estos datos podemos concluir que el patrón de pelos «en sacacorchos» no es específico ni de pacientes de raza negra ni de pacientes parasitados por *T. soudanense*.

Otro aspecto relevante de este trabajo es el hecho de que los patrones dermatoscópicos presentes en la tiña de la cabeza tienen una distribución similar en ambos fenotipos, es decir, tanto en los pacientes mulatos como en los mestizos se observan los mismos patrones dermatoscópicos con una frecuencia similar: pelos «en coma» en el 56 y el 36%, pelos «en sacacorchos» en el 33 y el 18%, pelos cortos en el 33 y el 54%, vainas peripilares en el 33 y el 50%, alopecia en el 56 y el 68%, escamas en el 100 y el 86%, pústulas en el 11 y el 7%, y costras melicéricas en el 11 y el 18%, respectivamente. No se observó la presencia de puntos negros en los pacientes originarios de México, observándose solo en un paciente de República Dominicana, lo cual demuestra que, si bien está descrito en la literatura y se corroboró su presencia en este estudio, no es un patrón frecuente.

En nuestro trabajo se evaluó un mayor número de pacientes en comparación con otros estudios publicados previamente acerca del uso de la dermatoscopia como método auxiliar diagnóstico en pacientes con tiña de la cabeza^{5,6,10,11,20}. No solo corroboramos lo ya escrito, sino que además describimos nuevos patrones dermatoscópicos en esta entidad: alopecia, vainas peripilares, escamas, pústulas y costras melicéricas. Asimismo, se describe la mayor frecuencia de algunos de estos patrones en cada una de las variedades clínicas.

Como mencionan Crocker Sandoval et al.⁶ en su estudio, la escasa bibliografía que existe al respecto hace que el estudio dermatoscópico sea infrautilizado, a pesar de la amplia utilidad que tiene en el diagnóstico de la tiña de la cabeza, ya que es rápido y eficaz. Su uso se considera parte del abordaje diagnóstico de la tiña de la cabeza, ya que cuando existe correlación con la clínica ofrece la posibilidad de iniciar el tratamiento de forma oportuna, aun durante el período de espera o en ausencia del cultivo micológico.

Conclusiones

Se demuestra la importancia del estudio dermatoscópico en el diagnóstico de tiña de la cabeza, sin haber encontrado diferencias étnicas en los hallazgos entre los pacientes mulatos y mestizos. Asimismo, se encontró que los patrones encontrados fueron similares en las tiñas microspóricas y las tricofíticas.

En este trabajo se corroboran los hallazgos encontrados en estudios previos, y se reporta la presencia de un signo tricoscópico que, hasta donde sabemos, no ha sido descrito en la tiña de la cabeza. Sin embargo, cabe mencionar que se requiere llevar a cabo estudios posteriores en donde se cuente con un grupo control para poder corroborar que estos hallazgos únicamente se encuentran en pacientes con tiña de la cabeza.

La dermatoscopia constituye un método útil y rápido, no dependiente del observador, y que se puede implementar fácilmente. No sustituye al estudio micológico, sino que lo complementa. En lugares que no cuentan con un microscopio óptico o un laboratorio de micología, los hallazgos dermatoscópicos en los pacientes con sospecha de tiña de la cabeza dan la pauta para iniciar el tratamiento. Por este motivo, sería deseable instaurar este método si no se cuenta con laboratorio de referencia.

Conflicto de intereses

Los autores declaran no tener conflicto de intereses.

Agradecimientos

Los autores desean expresar su agradecimiento al Instituto Dermatológico y Cirugía de Piel Dr. Huberto Bogaert Díaz, de República Dominicana.

Bibliografía

1. Arenas R. Dermofitosis en México. Rev Iberoam Micol. 2002;19:63-7.
2. Arenas R. Micosis superficiales. En: Micología médica ilustrada. 4.ª ed México: McGraw-Hill; 2011. p. 61-91.
3. Arenas R, Bonifaz A, Padilla MC. Micosis superficiales. En: Tercera Revisión del Consenso Nacional de Prevención, Diagnóstico y Tratamiento. México: UNAM; 2006.
4. Bonifaz A, Perusquía A, Saúl A. Estudio clínico-micológico de 125 casos de tiña de la cabeza. Bol Med Hosp Infant Mex. 1996;53:72-8.
5. Costa Pinheiro AM, Araujo Lobato L, Nogueira Varella TC. Dermoscopy findings in tinea capitis: Case report and literature review. An Bras Dermatol. 2012;87:313-4.
6. Crocker Sandoval AB, Soto Ortiz JA, Mayorga Rodríguez J, García Vargas A, Villanueva Quintero DG. Hallazgos dermatoscópicos en tinea capitis. Rev Iberoam Micol. 2010;27:151-2.
7. Elewski BE. Tinea capitis: A current perspective. J Am Acad Dermatol. 2000;42:1-20.
8. Finch J, Warsaw E. Toenail onychomycosis: Current and future treatment options. Dermatol Ther. 2007;20:31-46.
9. Haliasos EC, Kerner M, Jaimes-Lopez N, Rudnicka L, Zalaudek I, Malvehy J, et al. Dermoscopy for the pediatric dermatologist part I: Dermoscopy of pediatric infectious and inflammatory skin lesions and hair disorders. Pediatr Dermatol. 2013;30:163-71.
10. Hernández-Bel P, Malvehy J, Crocker A, Sánchez-Carazo JL, Febrer I, Alegre V. Un nuevo marcador dermatoscópico de tinea capitis: «pelos en coma». Actas Dermosifiliogr. 2012;103:836-7.
11. Hughes R, Chiaverini C, Bahadoran P, Lacour JP. Corkscrew hair: A new dermoscopic sign for diagnosis of *tinea capitis* in black children. Arch Dermatol. 2011;147:355-6.
12. Lencastre A, Tosti A. Role of trichoscopy in children's scalp and hair disorders. Pediatr Dermatol. 2013;30:674-82.
13. López Bárcenas A, Atoche Diéguez CE, Cerón Espinoza JD, Rebollo Domínguez N, Arenas Guzmán R. Epidemiología de la tiña de la cabeza en Yucatán. Estudio de 114 casos. Dermatología CMQ. 2009;7:87-90.
14. Martínez Herrera E, de León S, Pérez E, Pacheco A, Rivas E, Borjas Leiva CA, et al. *Tinea capitis*. Informe de 60 casos con parasitación pilar y/o agente causal confirmado. Dermatología CMQ. 2009;7:98-101.
15. Patel GA, Schwartz RA. Tinea capitis: Still an unsolved problem? Mycoses. 2011;54:183-8.
16. Rebollo N, López Bárcenas A, Arenas R. Tiña de la cabeza. Actas Dermosifiliogr. 2008;99:91-100.
17. Rogers NE. Scoping scalp disorders: Practical use of a novel dermatoscope to diagnose hair and scalp conditions. J Drugs Dermatol. 2013;12:283-90.
18. Rudnicka L, Olszewska M, Rakowska A, Slowinska M. Trichoscopy update 2011. J Dermatol Case Rep. 2011;5:82-8.
19. Rudnicka L, Rakowska A, Kerzeja M, Olszewska M. Hair shafts in trichoscopy: Clues for diagnosis of hair and scalp diseases. Dermatol Clin. 2013;31:695-708.
20. Slowinska M, Rudnicka L, Schwartz R, Kowalska-Oledzka E, Rakowska A, Sicinska J, et al. Comma hairs: A dermatoscopic marker for *tinea capitis*: A rapid diagnostic method. J Am Acad Dermatol. 2008;59 5 Suppl:S77-9.