



Revista Iberoamericana de Micología

www.elsevier.es/reviberoammicol



Original

Queratomycosis en un centro de atención oftalmológica en la Ciudad de México

Virginia Vanzzini Zago^{a,*}, Patricia Manzano-Gayosso^b, Francisca Hernández-Hernández^b,
Luis Javier Méndez-Tovar^c, Alfredo Gómez-Leal^a y Rubén López Martínez^b

^a Laboratorio de Patología, Hospital Asociación Para Evitar la Ceguera en México Dr. Luis Sánchez Bulnes, Coyoacán, D. F., México

^b Laboratorio de Micología Médica, Departamento de Microbiología, Facultad de Medicina, Universidad Autónoma de México, D. F., México

^c Laboratorio de Investigación Médica en Dermatología y Micología Dr. Ernesto Macotela, Hospital de Especialidades, Centro Médico Nacional Siglo XXI, IMSS, D. F., México

INFORMACIÓN DEL ARTÍCULO

Historia del artículo:

Recibido el 8 de mayo de 2009

Aceptado el 28 de septiembre de 2009

On-line el 24 de marzo de 2010

Palabras clave:

Fusarium

Aspergillus

Dematiáceos

Candida

Queratomycosis

Recubrimientos conjuntivales

Evisceraciones

RESUMEN

Antecedentes: Las queratomycosis tienen como desencadenante traumatismos corneales o quirúrgicos (pueden aparecer tras un trasplante de córnea), el uso de lentes de contacto contaminadas o alteración lagrimal. Su diagnóstico y su tratamiento son un reto para conservar una buena función visual.

Objetivo: Revisión retrospectiva, descriptiva y lineal del diagnóstico, la epidemiología, la etiología y la evolución de 219 casos de queratomycosis en México.

Método: Se estudió el diagnóstico, el tratamiento y la evolución de 219 pacientes a los que se había atendido en el Servicio de Córnea en un hospital de atención oftalmológica de la Ciudad de México, provenientes de diversos estados de la República de México.

Resultados: El antecedente de traumatismo se refirió en 77 casos (36%), de los que 12 (5,4%) fueron traumatismos quirúrgicos; en 142 casos (64,8%) no se refirió traumatismo alguno. Ciento sesenta y cinco pacientes (75,3%) eran de sexo masculino y 54 (24,6%) de sexo femenino, con una media de edad de 46 años. Para su recuperación clínica y visual se recurrió a tratamientos con antimicóticos tópicos y orales y a cirugías. En 81 pacientes (36,9%) se practicaron una o más cirugías. En 62 casos (28,3%) se practicó trasplante de córnea y en 19 (8,7%) se llevaron a cabo recubrimientos conjuntivales o parches corneoesclerales.

Conclusiones: En México, las queratomycosis afectan a pacientes de sexo masculino en una proporción de 4:1 respecto a las mujeres. *Fusarium solani* fue el hongo más frecuente en nuestro estudio (37,2%), y el mayor número de evisceraciones se presentó en los pacientes afectados por el género *Aspergillus* (26%). La mejor respuesta clínica se obtuvo con combinaciones de antimicóticos tópicos en las infecciones por hongos dematiáceos.

© 2009 Revista Iberoamericana de Micología. Publicado por Elsevier España, S.L. Todos los derechos reservados.

Mycotic keratitis in an eye care hospital in Mexico city

ABSTRACT

Keywords:

Fusarium

Aspergillus

Dematiaceous

Candida

Keratomycosis

Conjunctival flap

Eviscerations

Background: Some of the most common precipitating events for keratomycosis (fungal keratitis), include surgical trauma (after cornea transplantation), the use of contaminated contact lenses or alterations in lacrimal secretions. Diagnosis and treatment (to avoid loss of vision) for these type of infections are challenging.

Objective: Retrospective review of the diagnosis, epidemiology, etiology and response to treatment in 219 patients with fungal keratitis in Mexico.

Methods: We have studied the diagnosis, epidemiology, etiology and response to treatment in 219 patients from different states in the Mexican Republic in the Cornea Department at an Ophthalmology Hospital in Mexico D.F.

Results: Trauma was the precipitating event in 77 patients (36%), of which 12 (5,4%) were due to surgical trauma; 152 patients (64,8%) did not report any prior trauma. There were 165 male (75,3%) and 54 female (24,6%) patients, with an average age of 46 years old. For clinical and visual treatment patients were treated with topical and oral antifungals and surgery. One or more surgeries were performed on a total of 81 patients (36,9%). A total of 62 patients (28,3%) received a corneal transplant, and 19 patients (8,7%) were subjected to conjunctival flap or scleral-conjunctival surgery.

Conclusions: In Mexico, keratomycosis affect mostly male patients in a 4:1 ratio over females. *Fusarium solani* was the most frequent agent of fungal keratitis in our study (37,2%), and the highest number of corneal ulcers and eviscerations (26%) was present in patients infected by *Aspergillus*. The best therapeutic responses were with combination of topical antifungals against dematiaceous fungi.

© 2009 Revista Iberoamericana de Micología. Published by Elsevier España, S.L. All rights reserved.

* Autor para correspondencia.

Correo electrónico: vivanzzini@yahoo.com (V. Vanzzini Zago).

Las queratomycosis son infecciones corneales causadas por hongos. Se inician principalmente por traumatismos con materiales vegetales contaminados con conidios de hongos. Se conocen como factores de riesgo la alteración de la película lagrimal o el uso de lentes de contacto contaminadas, y se puede presentar incluso sin la participación de tierra o materiales extraños¹⁶.

La frecuencia de especies aisladas es variable y depende de las condiciones climáticas del lugar del estudio. Los géneros de hongos comúnmente involucrados en la India como causantes de queratomycosis son *Fusarium*, *Aspergillus* y *Candida*^{2,3}. Houang et al describieron en China, además de *Fusarium solani*, otros hongos como *Alternaria alternata*, *Acremonium* spp., *Aspergillus* spp., *Penicillium* spp. y *Paecilomyces* spp. como las especies aisladas con más frecuencia de las lesiones corneales⁶. Rosa et al describieron en Florida (EE. UU.) una serie de 125 casos donde *Fusarium* fue el principal agente aislado (66,2%), seguido de *Candida albicans*, *Candida parapsilosis*, *Candida tropicalis* (13,5%), *Aspergillus terreus* y *Trichosporon* spp.¹⁰.

En México, son pocos los estudios publicados sobre queratitis infecciosa; algunos de ellos se refieren a casos aislados de queratomycosis¹. La casuística más grande es un estudio retrospectivo de 7 años en 200 pacientes con diagnóstico de queratitis infecciosa supurativa; la frecuencia de queratomycosis fue del 9% y se identificaron *Fusarium*, *Acremonium*, *Aspergillus*, *Penicillium*, *Paecilomyces* spp., *Alternaria* spp., *Curvularia* spp. y *Cladosporium* spp.¹⁸.

El objetivo del presente estudio fue hacer una revisión retrospectiva de la epidemiología, la etiología, el diagnóstico y la respuesta al tratamiento médico-quirúrgico de 219 casos de queratomycosis de pacientes atendidos en un hospital para el tratamiento de enfermedades oftálmicas de la Ciudad de México.

Material y métodos

Pacientes. Este estudio se desarrolló en forma retrospectiva, descriptiva y lineal en 219 pacientes atendidos en el Servicio de Córnea del Hospital Asociación para Evitar la Ceguera en México Dr. Luis Sánchez Bulnes durante el período de 1981 a 2004.

Los criterios de inclusión fueron los siguientes:

1. Pacientes con diagnóstico clínico de queratomycosis, confirmados por frotis o cultivo.
2. Pacientes con lesiones corneales de bordes elevados e irregulares, infiltrado denso y sin respuesta al tratamiento previo con antibacterianos.
3. Acceso al expediente para dar seguimiento al tratamiento, evolución clínica con o sin cirugía y resultado final en la capacidad visual.
4. Se tomaron en consideración, además, la edad, el sexo, el lugar de residencia y los factores de riesgo u ocupacionales.

Los criterios de exclusión fueron los siguientes:

1. Úlceras corneales de origen no micótico (bacterianas, postherpéticas, distróficas o degenerativas).
2. Frotis y cultivos negativos para hongos en las muestras de las lesiones de córnea.

Toma de la muestra. Se administró a cada paciente 2 gotas de anestésico (solución de tetracaína, 5mg/ml) en el ojo afectado para la toma de la muestra de la úlcera corneal. Tras 1-2 min de instilación del anestésico, se tomaron 3 muestras con espátula de Kimura de la zona central y periférica de la úlcera para tinciones y para cultivos de bacterias y hongos.

Cultivos de las muestras. Las muestras obtenidas de cada paciente se inocularon en medios de cultivo en tubo para hongos y bacterias: agar Biggy, agar Emmons y agar Sabouraud glucosado sin cicloheximida y con un 0,005% de cloranfenicol^{12,17}. Los tubos se incubaron a 27 °C durante más de 3 semanas. Se inocularon también placas de Petri con agar sangre y agar chocolate para cultivo de bacterias con incubación a 37 °C, y se realizaron frotis que se tiñeron con ácido periódico de Schiff y Gram.

Identificación de los hongos filamentosos. La determinación del género y la especie de los hongos filamentosos se realizó por un estudio macroscópico y microscópico en el microcultivo de los aislamientos crecidos en agar Sabouraud glucosado y agar papa glucosado¹².

Identificación de las especies de hongos levaduriformes. Todos los aislamientos levaduriformes se sembraron en agar Sabouraud glucosado. Se realizó la prueba de formación de tubo germinativo en suero a 37 °C, la producción de clamidoconidios en agar harina de maíz con Tween 80 al 1% y la asimilación de hidratos de carbono utilizando el sistema Auxacolor 2[®] (BioRad, Marnes-la-Coquette, Francia).

Para el tratamiento tópico, se preparó una suspensión con el antifúngico seleccionado (ketoconazol o itraconazol) en lágrima artificial siguiendo las indicaciones de Torres et al¹⁵ o con los comercialmente disponibles de natamicina o miconazol oftálmico en ungüento.

La dosis y la frecuencia de administración tópica de los colirios variaron según la gravedad del cuadro y el tiempo de evolución previo. En el 80% de los casos se administraron cada 2 h en los primeros 8 días, y se continuó con aplicaciones cada 8 h durante 6 meses en los casos graves. En el 20% restante, la dosificación y el tiempo de aplicación se ajustaron de acuerdo con las necesidades de cada paciente. Se administraron gotas de tripocamida al 0,5% más fenilefrina al 5% (TP[®] Laboratorios Sophia; Guadalajara, México) 3 veces al día como dilatador de la pupila para disminuir el dolor y las posibles sinequias posteriores del iris. No se administraron corticoides antes de completar los 30 días de tratamiento con el antimicótico y de observar una franca mejoría.

Resultados

Se confirmó con frotis y cultivo el diagnóstico clínico de queratomycosis en 219 pacientes. De los pacientes estudiados, 165 (75,3%) eran de sexo masculino y 54 (24,6%) de sexo femenino. Las edades iban desde los 8 meses hasta los 92 años, con una media de 46 años. De los 219 pacientes, 71 (32,4%) se dedicaban a labores agrícolas o manuales y 148 (67,5%) a otras actividades. En la **tabla 1** se muestra el lugar de residencia de los pacientes en la República de México así como las condiciones climáticas de cada Estado y el número de pacientes provenientes de cada uno de ellos en su ingreso al Servicio de Córnea para su atención.

El antecedente de traumatismo con diversos vegetales o tierra se confirmó en 77 pacientes (36%). Doce pacientes (5,4%) tuvieron antecedente de trauma quirúrgico. Ciento dieciocho pacientes (53,8%) no reportaron antecedente de traumatismo y 12 (5,9%) tenían antecedentes de diabetes mellitus.

Ciento doce pacientes (51,1%) tuvieron afección del ojo derecho y 107 (48,9%) del ojo izquierdo. La localización de la úlcera, que afecta en forma importante al pronóstico visual, fue central en 167 pacientes (76,3%) y paracentral superior, inferior o lateral en 52 (23,7%). Los pacientes incluidos presentaron 4 o más de los siguientes signos: úlceras sobre el epitelio de la córnea con bordes irregulares, presencia de un infiltrado denso blanquecino en la estroma corneal, pliegues en la membrana de Descemet, lesiones satélites y edema generalizado de la córnea y el hipopión (**fig. 1**).

Tabla 1
Procedencia geográfica de los 219 pacientes con queratomycosis

Estado de la República de México	Clima	Pacientes, n(%)
Guerrero	Cálido seco	43 (19,6)
Estado de México	Templado húmedo	33 (15,0)
Distrito Federal	Templado húmedo	21 (9,6)
Veracruz	Cálido húmedo	18 (8,2)
Michoacán	Templado húmedo	15 (6,8)
Guanajuato	Templado semi-húmedo	13 (5,9)
Oaxaca	Cálido seco	13 (5,9)
Morelos	Templado húmedo	12 (5,5)
Puebla	Templado húmedo	12 (5,5)
Hidalgo	Templado semihúmedo	7 (3,2)
Tabasco	Cálido húmedo	5 (2,3)
San Luis Potosí	Cálido seco	4 (1,8)
Querétaro	Templado semihúmedo	3 (1,3)
Campeche	Cálido húmedo	2 (0,91)
Chiapas	Cálido húmedo	2 (0,91)
Jalisco	Templado semihúmedo	2 (0,91)
Sinaloa	Cálido húmedo	2 (0,91)
Tamaulipas	Cálido húmedo	2 (0,91)
Aguascalientes	Templado semihúmedo	1 (0,45)
Durango	Extremo seco	1 (0,45)
Quintana Roo	Cálido húmedo	1 (0,45)
Yucatán	Cálido húmedo	1 (0,45)
Zacatecas	Extremo seco	1 (0,45)
No referidos		5 (2,3)

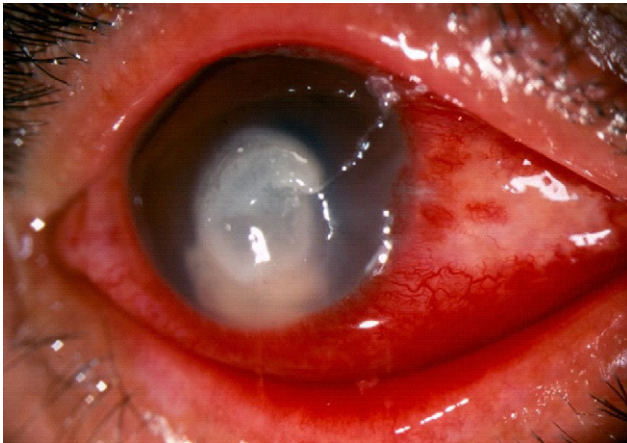


Figura 1. Queratomycosis causada por *Aspergillus fumigatus*.

El diagnóstico de queratomycosis se estableció considerando el frotis teñido con ácido periódico de Schiff y el cultivo. En 189 pacientes (86,3%) se observaron en el frotis hifas septadas (fig. 2). El cultivo fue positivo en 205 casos (93,6%): en 150 (73,1%) se desarrollaron hongos hialinos, en 39 (19%) hongos dematiáceos y en 16 (7,8%) hongos levaduriformes (fig. 2). El cultivo fue negativo en 14 casos (6,4%), aunque el frotis arrojó la presencia de hifas.

En la tabla 2 se muestran los hongos identificados. De los hongos hialinos, el más frecuente fue *Fusarium* spp. (en un 37% de los casos), seguido de *Acremonium* (14,7%) y de *Aspergillus* (11%). Treinta y nueve casos (19%) correspondieron a hongos dematiáceos, de los que *Curvularia geniculata* supuso el 3,4% de los aislamientos. De las levaduras, la especie más frecuente fue *C. albicans*, seguida de *C. parapsilosis*.

En todos los casos se indicaron tratamientos con diversos antifúngicos como natamicina, clotrimazol y miconazol en

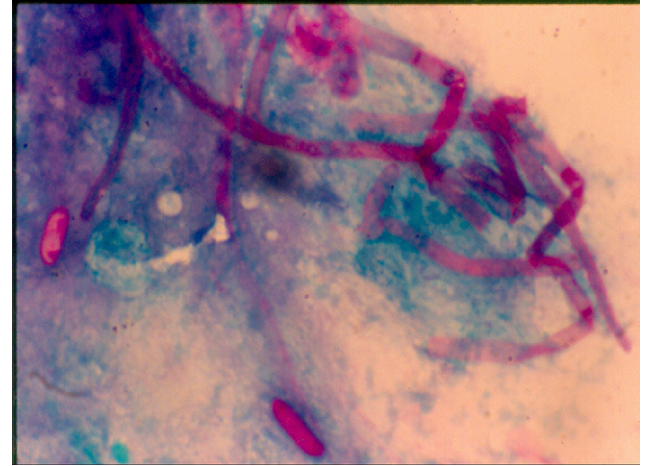


Figura 2. Tinción con ácido periódico de Schiff de una muestra de lesión corneal. Se observan hifas teñidas rodeadas de exudado inflamatorio (40 ×).

aplicación tópica, ketoconazol e itraconazol en aplicaciones tanto tópicas como orales, y fluconazol tópico e intravenoso en un caso. El tratamiento de ketoconazol e itraconazol suspendidos en lágrima artificial se indicó durante un período que podía ir desde uno hasta 365 días, con una media de 29 días. Para la recuperación clínica y visual de los pacientes se realizaron diversas cirugías en 81 pacientes (36,9%): en 62 casos (28,3%) se realizó trasplante de córnea y en 19 (8,7%) recubrimiento conjuntival o parche corneoescleral.

En la tabla 3 se muestra la relación entre el agente causal y la respuesta al tratamiento médico o quirúrgico. La evolución clínica fue la siguiente: en 132 pacientes (60,3%) se observó una mejoría de la lesión, considerada como disminución o desaparición de los signos de inflamación, y una mejoría de la función visual. En 87 pacientes (39,7%) no se logró mejoría y 36 pacientes (16,4%) terminaron en evisceración. Las respuestas en porcentaje de los casos tratados con antimicóticos usados en forma tópica u oral se observan en la tabla 4. El grupo de pacientes infectados por *Aspergillus* spp. presentó el mayor porcentaje de evisceraciones y pérdida del órgano debido a la pobre respuesta a los antimicóticos.

Las queratomycosis causaron pérdida de la visión como se muestra en la tabla 5; el 23% de los pacientes dejó de percibir la luz. De todo el grupo tratado, el 19% presentaba al final una agudeza visual aceptable (de 20/60 a 20/20 de acuerdo con la tabla de Snellen).

Discusión

Las queratomycosis son poco frecuentes. Los pacientes pueden presentar pérdida de la visión o bien pérdida del órgano si no responden al tratamiento. En la literatura médica se documenta que la población más afectada es la masculina con una relación de 4 hombres por cada mujer⁴, semejante a la observada en el presente estudio. En otros países, se ha encontrado un predominio de casos en el sexo femenino⁶.

De la población incluida en este estudio, el sexo masculino estaba dedicado en su mayoría a actividades agrícolas o manuales y expuesto, por tanto, a traumatismos oculares con vegetales y a contaminación con tierra. Así, el antecedente traumático se refirió en el 36% de los casos. En la mayoría del grupo femenino, las queratomycosis estuvieron relacionadas con antecedente de lágrima de mala calidad por carencia del equilibrio de sus

Tabla 2
Hongos aislados de 205 pacientes con queratomycosis

Hongos hialinos	Aislamientos, n (%)	Hongos dematiáceos	Aislamientos, n (%)	Levaduras	Aislamientos, n (%)
<i>Fusarium solani</i>	58 (28,4)	<i>Curvularia geniculata</i>	7 (3,4)	<i>Candida albicans</i>	8 (3,8)
<i>Fusarium dimerum</i>	10 (4,9)	<i>Cladosporium</i> sp.	6 (2,9)	<i>Candida parapsilosis</i>	3 (1,5)
<i>Fusarium oxysporum</i>	5 (2,4)	<i>Alternaria</i> sp.	3 (1,5)	<i>Candida glabrata</i>	1 (0,5)
<i>Fusarium</i> sp.	3 (1,5)	<i>Phialophora</i> sp.	1 (0,5)	<i>Candida tropicalis</i>	1 (0,5)
<i>Acremonium falciforme</i>	18 (8,8)	<i>Exophiala</i> sp.	1 (0,5)	<i>Candida</i> sp.	3 (1,5)
<i>Acremonium recifei</i>	1 (0,5)	<i>Wangiella</i> sp.	1 (0,5)		
<i>Acremonium</i> sp.	11 (5,4)	<i>Scytalidium lignicola</i>	2 (1)		
<i>Aspergillus fumigatus</i>	6 (2,9)	<i>Scytalidium dimidiatum</i>	2 (1)		
<i>Aspergillus nidulans</i>	6 (2,9)	<i>Phialemonium</i> sp.	2 (1)		
<i>Aspergillus flavus</i>	4 (1,9)	<i>Lecytophora</i> sp.	1 (0,5)		
<i>Aspergillus niger</i>	2 (0,9)	<i>Dreschlera</i> sp.	1 (0,5)		
<i>Aspergillus glaucus</i>	2 (0,9)	Sin identificación	12 (5,7)		
<i>Aspergillus</i> sp.	3 (1,5)				
<i>Penicillium citrinum</i>	5 (2,4)				
<i>Penicillium notatum</i>	1 (0,5)				
<i>Penicillium canescens</i>	1 (0,5)				
<i>Penicillium</i> sp.	2 (0,9)				
<i>Scedosporium apiospermum</i>	3 (1,5)				
<i>Paecilomyces</i> sp.	3 (1,5)				
<i>Scopulariopsis brevicaulis</i>	1 (0,5)				
<i>Geotrichum candidum</i>	1 (0,5)				
No identificados	4 (1,9)				
Total	150 (73,1)		39 (19)		16 (7,8)

Tabla 3
Relación entre el hongo causal y la respuesta de los pacientes al tratamiento médico o quirúrgico empleado

Hongo	Mejorías, n (%)	Sin mejoría, n (%)	Trasplante de córnea, n (%)	Evisceración, n (%)
<i>Fusarium</i>	45/76 (59)	31/76 (40,7)	25/76 (32,8)	18/76 (23,6)
<i>Acremonium</i>	18/30 (60)	12/30 (40)	16/30 (53,3)	4/30 (13,3)
<i>Aspergillus</i>	11/23 (48)	12/23 (52)	5/23 (21,7)	6/23 (26)
<i>Penicillium</i>	4/9 (44)	5/9 (66)	2/9 (22,2)	1/9 (11,1)
Dematiáceos	30/39 (76,9)	14/44 (31,8)	12/44 (27,7)	5 (11,4)
<i>Candida</i>	8/16 (50)	8/16 (50)	5/16 (31,2)	0

Tabla 4
Relación entre el hongo causal y la respuesta al tratamiento con antimicóticos, y porcentaje de éxito del tratamiento

Mejorías	Ketoconazol	Natamicina	Itraconazol	Miconazol	Fluconazol	Combinaciones
	Tópico/oral, n (%)	Tópico, n (%)	Tópico/oral, n (%)	Tópico, n (%)	Tópico, n (%)	Tópicas, n (%)
Dematiáceos	14/24 (58)	2/4 (50)		1/1 (100)		9/12 (75)
<i>Fusarium</i>	19/29 (65)	3/3 (100)			1/5 (20)	12/20 (60)
<i>Acremonium</i>	5/8 (62)	2/5 (40)				9/13 (69)
<i>Aspergillus</i>	3/6 (50)	2/2 (100)	1/1 (100)			2/4 (50)
<i>Candida</i>	1/1 (100)	2/4 (50)			1/1 (100)	3/7 (42)

Tabla 5
Variación en la agudeza visual de los pacientes tratados

Agudeza visual inicial, %	Tabla de Snellen, decimales	Agudeza visual final, %
4,4	NPL 0,00002	23,1
34,6	PL 0,0002	17,7
34,1	MM 0,002	11,0
11,0	CD 0,04	12,0
10,8	20/400 a 20/40 < 0,5	16,0
4,6	20/60 a 20/20 > 0,5	19,0

CD: cuenta dedos a 2 m; MM: movimiento de las manos; NPL: no percepción de luz; PL: percepción de luz.

componentes o por baja producción de ésta con diagnóstico de ojo seco, como ya se ha descrito⁵.

Las infecciones fueron causadas en el 70,7% por hongos hialinos, en el 21,4% por dematiáceos y por levaduras en el 7,8%. Esta frecuencia es muy similar a la observada por otros autores⁹. En el presente estudio, la frecuencia de queratitis por hongos hialinos, particularmente *Fusarium* spp., fue mayor en los estados con clima cálido templado, como Puebla, Oaxaca, Michoacán, Morelos y Veracruz. La frecuencia de géneros fúngicos encontrada en México fue similar a la reportada en la India por Gopinathan et al⁵.

La frecuencia de *Aspergillus* en la presente serie fue del 11%, que es menor a la encontrada por Subbannayya et al en 1992,

también en la India, en la que el principal agente fue *Aspergillus fumigatus*¹³. En los pacientes de nuestro estudio originarios de las zonas más secas y cálidas del Estado de Guerrero se identificaron con más frecuencia hongos dematiáceos (el 33% de los casos), resultado similar al encontrado por Rosa et al¹⁰.

Para el tratamiento se ha recomendado la natamicina tópica al 5% por su amplio espectro⁸. En nuestro país, para los primeros casos de queratomycosis se recetó natamicina en forma de ungüento dérmico⁷, con buena respuesta al tratamiento en 3 casos por *Fusarium* y en 2 casos por *Aspergillus*. Más tarde, al no estar comercialmente disponible, se recurrió en los pacientes posteriores al tratamiento con ketoconazol suspendido en gotas oftálmicas, además de la administración de ketoconazol por vía oral (200 mg/12 h), con buenos resultados en el 65% de los pacientes tratados por infección con *Fusarium*¹⁵. A un paciente con infección por un dematiáceo sin identificar se le administró miconazol en ungüento oftálmico con muy buena respuesta⁴.

Cuando los resultados terapéuticos no fueron los esperados (un caso de infección por *Aspergillus*), se recurrió a itraconazol tópico suspendido en lágrimas artificiales asociado a la administración por vía oral, con muy buena respuesta al tratamiento¹⁴. Finalmente, en algunos casos se usaron combinaciones de fluconazol/ketoconazol y en otros casos se administró de forma alterna natamicina en colirio al 5% con uno de los antimicóticos antes mencionados, con mejorías clínicas en el 75% de los casos causados por hongos dematiáceos y en el 69% de los casos causados por *Acremonium*, como se muestra en la tabla 4.

Las queratoplastias penetrantes o los trasplantes corneales se recomendaron cuando el riesgo de perforación de la córnea era inminente^{11,19}; esta cirugía se realizó cuando las condiciones de la córnea del receptor lo permitieron y se practicó solo cuando la infección corneal estuvo inactiva, tras 4 o más semanas de tratamiento con antimicóticos. Para la recuperación clínica y visual de los pacientes se recurrió al recubrimiento conjuntival o a la queratoplastia penetrante (el 36,9% de los casos). En algunos casos se practicó más de una cirugía.

Las queratomycosis pueden tener como secuela la pérdida de la agudeza visual e incluso del órgano de la visión. A pesar de la relativa baja frecuencia con la que se presentan estas infecciones en la práctica oftalmológica, es necesario establecer

un diagnóstico oportuno y un tratamiento adecuado para disminuir el riesgo de secuelas oculares graves e irreversibles.

Bibliografía

- Alvarado-Castillo B, Vázquez-Maya L, Tenorio G, Bonifaz A, Rodríguez-Reyes A. Queratitis micótica por *Aspergillus flavus* asociada a uso de lentes de contacto. *R Med Hosp Gen.* 2007;70:36-42.
- Chander J, Sharma A. Prevalence of fungal corneal ulcers in northern India. *Infection.* 1994;22:207-9.
- Deshpande SD, Koppikar GV. A study of mycotic keratitis in Mumbai. *Ind J Pathol Microbiol.* 1999;42:81-7.
- Fitzimons R, Peters AL. Miconazole and ketoconazole as a satisfactory first-line treatment for keratomycosis. *Am J Ophthalmol.* 1986;101:608-50.
- Gopinathan U, Grag P, Fernandes M, Sharma S, Athmanathan S, Rao GN. The epidemiological features and laboratory results of fungal keratitis. *Cornea.* 2000;2:555-9.
- Houang E, Lam D, Fan D, Seal D. Microbial keratitis in Hong Kong: relationship to climate, environment, and contact lens disinfection. *Trans R Soc Trop Med Hyg.* 2001;95:361-7.
- Miller JA, Vanzzini V, Hernández E. Tratamiento de úlceras corneales con pimaruficin. *Arch APEC Tomo II.* 1983;8:5-10.
- Orster RK, Rebell G. The diagnosis and management of keratomycosis. *Arch Ophthalmol.* 1978;93:1134-6.
- Pollack FM, Kaufman HE, Newark E. Keratomycosis. *Arch Ophthalmol.* 1971;85:410-5.
- Rosa RH, Miller D, Alfonso E. The changing spectrum of fungal keratitis in south Florida. *Ophthalmology.* 1994;101:1005-13.
- Sanders N. Penetrating keratoplasty in treatment of fungus keratitis. *Am J Ophthalmol.* 1970;70:24-30.
- Sigler L, Kennedy MJ. *Aspergillus*, *Fusarium*, and other opportunistic moniliceous fungi. En: Murray PR, Baron E, Tenover FC, Tenover FC, editores. *Manual of clinical microbiology*, 7 ed. Washington DC.: ASM Press; 1999. p. 1212-41.
- Subbannayya K, Mamatha B, Kumar Anoop J, Srinivasa Rao N P, Shivananda G P. Mycotic keratitis: A study in coastal Karnataka. *Indian J Ophthalmol.* 1992;40:31-3.
- Thomas PA, Abraham DJ, Kalavathy CM, Rajasekaran J. Oral itraconazole therapy for mycotic keratitis. *Mycoses.* 1988;31:271-9.
- Torres MA, Mohamed J, Cavazos-Adame H, Martínez L. Topical ketoconazole for fungal keratitis. *Am J Ophthalmol.* 1985;100:293-8.
- Wilhelmus KR, Robinson NM, Font RA, Hamill MB, Jones DB. Fungal keratitis in contact lens wearers. *Am J Ophthalmol.* 1988;106:706-8.
- Wilhelmus KR, Liesegang TJ, Osato MS, Jones DB, Cumitech A. Laboratory diagnosis of ocular infections. *ASM Press.* 1994;13:1-39.
- Vanzzini V, Hernández-Sánchez E, Mier-Mercadillo ME, Jiménez Sierra JM, Cancino-Cuevas D. Queratitis bacterianas. *Rev Mex Oftalmol.* 1988;62:7-15.
- Xie L, Shi W, Liu Z, Li S. Lamellar keratoplasty for the treatment of fungal keratitis. *Cornea.* 2002;21:33-7.