




Revista Española de
**Cirugía Oral y
 Maxilofacial**

www.elsevier.es/recom



Original

Distracción mandibular ósea: resultados del postoperatorio inmediato



Rafael Martín-Masot^a, Juana María Osorio-Cámara^{a,*}, Adoración Martínez-Plaza^b y Esther Ocete-Hita^a

^a Unidad de Cuidados Intensivos Pediátricos, Complejo Hospitalario Universitario de Granada, Granada, España

^b Cirugía Oral y Maxilofacial, Complejo Hospitalario Universitario de Granada, Granada, España

INFORMACIÓN DEL ARTÍCULO

Historia del artículo:

Recibido el 23 de noviembre de 2016

Aceptado el 18 de septiembre de 2017

On-line el 29 de diciembre de 2017

Palabras clave:

Distracción mandibular ósea

Postoperatorio inmediato

Cuidados intensivos pediátricos

Secuencia Pierre Robin

R E S U M E N

Introducción: La distracción osteogénica mandibular es una relativamente nueva técnica quirúrgica de alargamiento mandibular para aliviar la obstrucción de la vía aérea en pacientes con hipoplasia mandibular. Ha revolucionado el manejo de defectos en el campo de la cirugía craneofacial, y el procedimiento se ha convertido en ampliamente aceptado en hospitales de todo el mundo.

Objetivos: Describir la evolución y la tasa de complicaciones en el postoperatorio inmediato de la distracción osteogénica mandibular en el Hospital Materno-Infantil de Granada, hospital de referencia andaluz de dicha técnica.

Material y métodos: Estudio observacional descriptivo de los niños en los que se ha realizado una distracción mandibular en el período comprendido entre los años 2006 y 2016. Se incluyen un total de 20 pacientes. Los datos han sido analizados con el paquete estadístico IBM SPSS Statistics 20.

Resultados: Precisarón ingreso en la UCIP durante 5,5 días de mediana (2-9), los días totales de ingreso hospitalario fueron de 8 días de mediana (4,25-14). Un total de 10 enfermos (50%) presentaron fiebre. Se consiguió instaurar la nutrición enteral, de media, a los 2 días de la intervención.

Conclusiones: Los pacientes con secuencia Pierre Robin pueden presentar retro/micrognatia grave que les produzca desde dificultad a la entrada de aire hasta apnea obstructiva, en cuyo caso la distracción mandibular es el tratamiento de elección. El postoperatorio de dicha intervención requiere estancia en UCIP para el manejo de la vía aérea, entre otros. Según los datos que presentamos, concluimos que el postoperatorio es corto y con una baja tasa de complicaciones.

© 2017 SECOM. Publicado por Elsevier España, S.L.U. Este es un artículo Open Access bajo la licencia CC BY-NC-ND (<http://creativecommons.org/licenses/by-nc-nd/4.0/>).

* Autor para correspondencia.

Correos electrónicos: juanamarioc@gmail.com, osorias.29@hotmail.com (J.M. Osorio-Cámara).

<https://doi.org/10.1016/j.maxilo.2017.09.001>

1130-0558/© 2017 SECOM. Publicado por Elsevier España, S.L.U. Este es un artículo Open Access bajo la licencia CC BY-NC-ND (<http://creativecommons.org/licenses/by-nc-nd/4.0/>).

Mandibular distraction osteogenesis: Immediate postoperative outcome

A B S T R A C T

Keywords:

Mandibular distraction osteogenesis
Immediate postoperative
Intensive care units
Paediatric
Pierre Robin sequence

Introduction: Mandibular distraction osteogenesis is a relatively new surgical technique to relieve mandibular lengthening airway obstruction in patients with mandibular hypoplasia. It has revolutionised the management of defects in the field of craniofacial surgery, and the procedure has become widely accepted in hospitals worldwide.

Goals: To describe the evolution and rate of complications in the immediate postoperative period following mandibular distraction osteogenesis in the Mother and Child Hospital of Granada, Andalusia's referral hospital for this technique.

Material and methods: Descriptive observational study of children who underwent mandibular distraction in the period between 2006 and 2016. A total of 20 patients were included. The data were analysed with the statistical package SPSS Statistics 20.

Results: The children required admission to ICU for a median of 5.5 days (2-9), the total days of hospital stay were a median of 8 (4.25 to 14). A total of 10 patients (50%) developed a fever. Enteral nutrition was established, on average, at 2 days after surgery.

Conclusions: Patients with Pierre Robin sequence may have severe retro/micrognathia causing them symptoms including from difficulty in air entry to obstructive apnoea, in which case mandibular distraction is the treatment of choice. After this intervention the postoperative period should be in ICU for airway management and other care. According to the data presented, we conclude that the postoperative period is short and with a low rate of complications.

© 2017 SECOM. Published by Elsevier España, S.L.U. This is an open access article under the CC BY-NC-ND license (<http://creativecommons.org/licenses/by-nc-nd/4.0/>).

Introducción

La distracción osteogénica mandibular es una relativamente nueva técnica quirúrgica de alargamiento mandibular para corregir la posición posterior de la lengua y aliviar la obstrucción de la vía aérea en pacientes con hipoplasia mandibular^{1,2}.

Consiste en la realización de una osteotomía y la colocación de distractores, que permiten una separación progresiva de la fractura con inmovilización de los fragmentos, logrando una elongación progresiva del hueso, posibilitando además el crecimiento simultáneo de musculatura y tejidos blandos de la cara^{3,4} (fig. 1).

La distracción osteogénica mandibular alivia la obstrucción a nivel de la base de la lengua mediante el alargamiento de las ramas mandibulares. Más concretamente, reposiciona la lengua en sentido anterosuperior actuando sobre diversos músculos y aumentando el espacio supraglótico y reduciendo la glosoptosis^{5,6}.

La distracción osteogénica ha revolucionado el manejo de defectos adquiridos y congénitos en el campo de la cirugía craneofacial, y el procedimiento se ha convertido en ampliamente aceptado en hospitales de todo el mundo^{5,6}.

Objetivos

Los objetivos del presente trabajo fueron describir la indicación de distracción osteogénica mandibular en el Hospital Materno-Infantil de Granada, que es hospital de referencia andaluz de dicha técnica, así como conocer la evolución y la tasa de complicaciones en el postoperatorio inmediato de

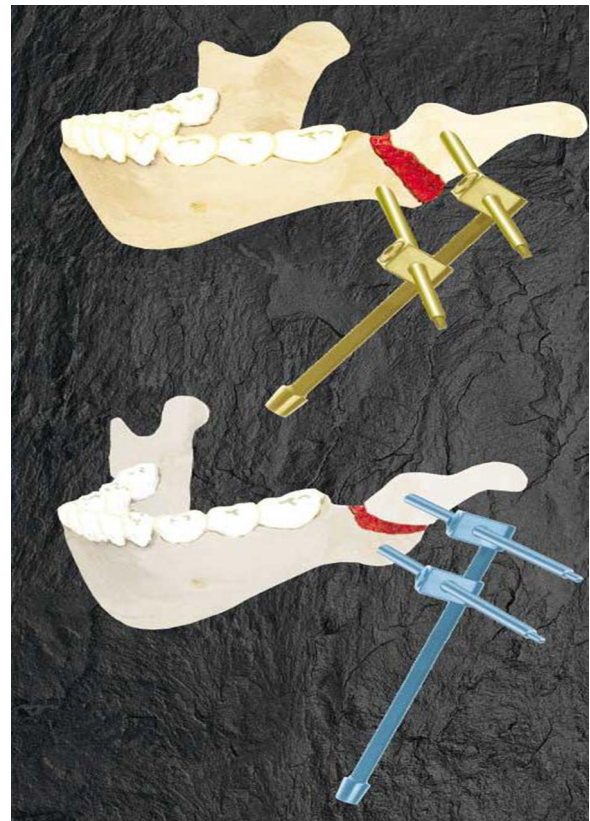


Figura 1 – Distractores mandibulares externos.

los niños intervenidos mediante una distracción osteogénica mandibular.

Material y métodos

Estudio observacional descriptivo de los niños en los que se ha realizado una distracción mandibular en el período comprendido entre los años 2006 y 2016. Se incluyen un total de 20 pacientes.

Los datos han sido analizados con el paquete estadístico IBM SPSS Statistics 20.

Resultados

Durante el período de estudio se realizaron un total de 20 distracciones osteogénicas mandibulares. El 60% de los enfermos fueron hombres y el 40% mujeres.

Solo uno de los enfermos era portador de traqueostomía en el momento de la intervención; en el resto de los casos, la decisión de la intervención fue previa a la indicación de traqueostomía. En todos los casos se decidió realizar una distracción osteogénica mandibular bilateral. El 75% de los distractores fueron externos.

La mediana de edad en el momento de la intervención fue de 26 meses (5,3-67,5) ya que el paciente más joven tenía 5,3 meses y el mayor 5,6 años. La indicación de la distracción mandibular en la paciente de 5,6 años fue debido a que era un síndrome de Pierre Robin con fisura palatina. A los 18 meses se le realizó la palatoplastia, y tras la intervención quirúrgica presentó un cuadro obstructivo severo que obligó a practicarle una intubación urgente e ingreso en la unidad de cuidados intensivos pediátricos (UCIP). Se produjo dehiscencia de la sutura y apertura de la fisura palatina. El paladar se mantuvo abierto hasta que se realizó la DO mandibular con 5 años y 6 meses. El cierre del paladar es un elemento obstructivo adicional cuando la micrognatia es severa, motivo por el cual se indicó la DO mandibular antes de volver a realizar la palatoplastia.

Disponemos de una amplia batería de pruebas de imagen y funcionales para seleccionar a los pacientes que son candidatos a tratamiento mediante distracción mandibular: exploración ORL, nasofibroscofia, TAC de cara, monitorización continua de la saturación de oxígeno y polisomnografía. Esta última es el estándar de oro en el diagnóstico. Informa sobre los índices apnea/hipoapnea, variaciones sobre la saturación de oxígeno y su relación con el sueño REM. Diferencia la apnea obstructiva de la central. No informa del nivel anatómico de la obstrucción y tampoco define la obstrucción multiniveles.

A todos los pacientes presentados en nuestra serie se les realizó polisomnografía. Al 20% de ellos también nasofibroscofia. El resto de exploraciones se les realizó a todos. Las indicaciones para la distracción de rama fueron: pacientes con micrognatia severa con episodios repetitivos de apnea obstructiva crítica. Más de 10 episodios por hora con desaturaciones por debajo del 85%, pacientes con micrognatia y con dificultad para la deglución. Desnutrición y curva ponderal insuficiente, pacientes con micrognatia severa a los que se les ha practicado traqueotomía por obstrucción de

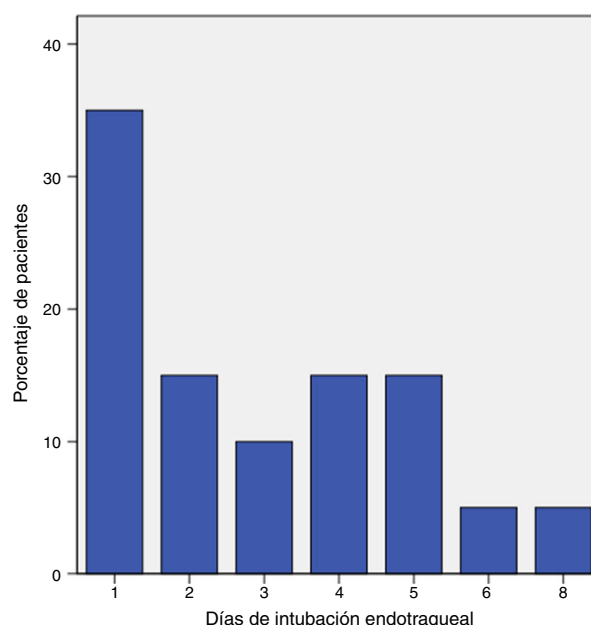


Figura 2 – Número de días que precisaron intubación y ventilación mecánica los niños intervenidos mediante distracción osteogénica mandibular.

la vía aérea, pacientes con micrognatia severa y fisura palatina. Antes de la palatoplastia se realizará distracción mandibular pues el cierre del paladar actúa como elemento obstructivo adicional.

El crecimiento medio observado fue de 17,8 mm y el rango de distracción fue de 11-22 mm. Una vez terminada la distracción, el tiempo de contención fue de 4 semanas en niños menores de 6 meses y de 1,5-2 meses en niños mayores de 6 meses. A todos los pacientes se les realizó un seguimiento clínico de su desarrollo craneofacial y de la erupción dentaria. El primer paciente tratado en 2006, que en la actualidad tiene 10 años, no tiene apnea obstructiva del sueño, pero sí una clase II división primera por hipoplasia mandibular.

Precisaron ingreso en la UCIP durante 5,5 días de mediana (2-9); los días totales de ingreso hospitalario fueron de 8 días de mediana (4,25-14). La evolución de los niños en la unidad aparece en las [figuras 2 y 3](#).

En el postoperatorio en la UCIP no se observaron complicaciones debidas propiamente a los distractores mandibulares, tales como edemas o hematomas en la cavidad orofaríngea o mandibulares. Asimismo, no hubo pérdida de los distractores en ninguno de los casos. No hubo necesidad de transfusión en UCIP en ninguno de los pacientes, tampoco signos de hemorragia ni necesidad de apoyo inotrópico. El 62% de los pacientes iniciaron tolerancia tras la intervención por vía oral, el 24% por sonda nasogástrica, y el 9% por sonda de gastrostomía. Solo uno de los pacientes (5%) precisó nutrición parenteral debido a su situación clínica concreta.

Durante la evolución, un total de 10 enfermos (50%) presentaron fiebre, 4 de los pacientes (20%) fueron diagnosticados de infección activa. Se sospechó infección respiratoria asociada a la intubación endotraqueal y ventilación mecánica en 3 pacientes, obteniéndose además en todos ellos cultivo de aspirado endotraqueal positivo para *Pseudomonas aeruginosa* y,

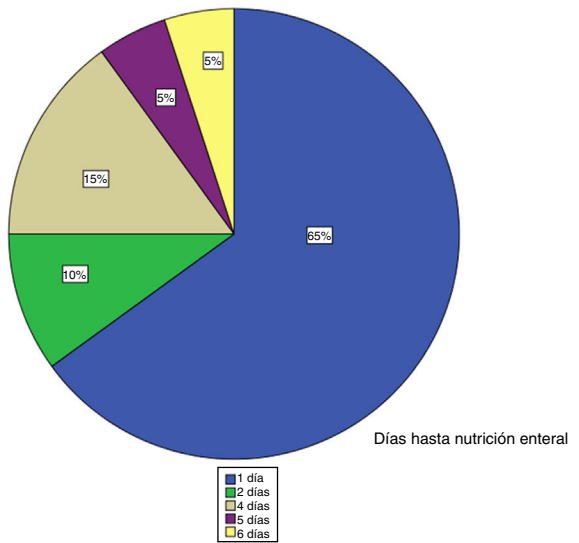


Figura 3 – Número de días hasta comenzar nutrición vía enteral tras la distracción osteogénica mandibular.

en uno de ellos, coinfección por *Escherichia coli*. Un paciente presentó infección en relación con la gastrostomía que portaba, y en 2 de ellos (10%) sí hubo necesidad de antibioterapia empírica ante la sospecha de infección de la herida quirúrgica. En el resto, a pesar de los datos analíticos y clínicos, no se supo el origen de la infección. Salvo los casos de infección en relación con la ventilación mecánica (15% de la serie), no se aislaron microorganismos en los cultivos microbiológicos.

No hubo ningún fallecimiento en la serie. Ninguno de los enfermos precisó traqueostomía tras la intervención. La proporción de reingreso hospitalario por la intervención, considerándolo como tal si ocurrió en los siguientes 30 días tras el alta, fue del 15%.

Discusión

La micrognatia asociada a glosoptosis y a una obstrucción de las vías respiratorias es la tríada original de síntomas que constituyen la secuencia de Robin. Puede ser una condición aislada, o estar asociada a otros síndromes (Stickler, Treacher Collins, Nager, velocardiofacial, o microsomía hemifacial). Puede existir adicionalmente un paladar hendido sin ser una característica requerida para definir la secuencia⁷⁻¹². Puede tratarse de forma conservadora cuando no existe obstrucción de las vías respiratorias con vigilancia estrecha en posición en decúbito prono o lateral, uso temporal de dispositivos para vía nasofaríngea u orofaríngeos y/o aplicación de CPAP nasal^{7,13}. Meyer et al.¹⁴ obtuvieron un 70% de éxito en el tratamiento no quirúrgico en pacientes con Pierre Robin aislado.

Cuando fracasan estas intervenciones hay que recurrir al tratamiento quirúrgico que incluye la traqueostomía, la glosopexia o TLD (*tongue-lip adhesion*) y la distracción mandibular. Tradicionalmente, el tratamiento de elección ha sido la traqueostomía, con las complicaciones a corto y largo plazo que conlleva⁵. Esta técnica supone la principal opción quirúrgica en aquellos pacientes con obstrucción de la vía respiratoria en

múltiples niveles y en particular para los que presentan enfermedad respiratoria crónica^{15,16}. Las tasas de mortalidad de la traqueostomía (decanulación accidental y obstrucción de la cánula por tapones de moco) pueden ser de hasta el 6% de los casos¹⁷. En la serie que presentamos, uno de los enfermos era portador de traqueostomía previa, y en el resto (95%) se decidió la distracción mandibular como primera medida de tratamiento. La distracción mandibular puede definitivamente corregir la micrognatia, eliminando la necesidad de traqueostomía en el 90-95% según algunas series¹⁸; en nuestra serie, ninguno de los enfermos precisó traqueostomía tras la intervención.

Tahiri et al.¹⁹ en 2014 realizaron un metaanálisis sobre la eficacia de la distracción mandibular para mejorar la obstrucción de las vías respiratorias altas en la población pediátrica. Se analizaron en total 711 pacientes intervenidos mediante distracción mandibular, de los cuales se observó un predominio masculino; en la serie que presentamos también se observa este discreto predominio masculino (60% de los enfermos). La edad media de la intervención en este metaanálisis fue de 18,1 meses (rango, 0,1 a 192 meses; mediana, 12 meses). Nuestros enfermos fueron operados en una edad más tardía (mediana de 26). La tasa de complicaciones encontrada por estos autores fue del 23,8%; las más frecuentes fueron: infección —con o sin abscesificación—, apertognatia, lesión nerviosa y cicatrices hipertróficas. Nosotros hemos encontrado una tasa de infecciones del 20% sin ninguna otra complicación.

En la actualidad, hay dos tipos principales de dispositivos de distracción: externos e internos. Los dispositivos externos han estado en uso más tiempo, mientras que los dispositivos internos son relativamente nuevos. La principal ventaja del dispositivo externo es que los vectores multidireccionales pueden ser aplicados durante la fase de distracción, ajustándose la dirección de avance para dar cabida a las asimetrías mandibulares o irregularidades. Las desventajas incluyen un mayor riesgo de lesión de la rama mandibular marginal del nervio facial. Por otra parte, debido a la voluminosidad de los dispositivos externos, el manejo postoperatorio puede ser más complicado. Si se produce la extubación puede ser complicada la intubación^{5,19,20}. No se ha producido en nuestra serie ninguna lesión del nervio facial. En el postoperatorio se mantuvo a los enfermos con sedoanalgesia profunda para evitar extubaciones accidentales de consecuencias impredecibles.

Los dispositivos internos son cada vez más populares. Una de las ventajas de los distractores internos es su manejo durante la distracción y el período de consolidación. Esto tiende a hacer que el proceso sea más aceptable para los padres, ya que, por ejemplo, ofrece la posibilidad de que la madre pueda dar pecho al niño en el caso de intervenciones en el período neonatal o en el lactante. Además, hay un menor riesgo de infecciones asociadas en comparación con la distracción mandibular externa, donde la higiene de la zona de la cirugía puede estar comprometida²⁰⁻²².

El aflojamiento o pérdida de pines es otra de las complicaciones de la cirugía, siendo más frecuente en los pacientes de menor edad. La estabilidad de los mismos disminuye debido a la fragilidad y a las dimensiones mínimas de la mandíbula. Este evento podría disminuirse con la utilización de los pines

largos de Molina, un clavo único que atraviesa el cuerpo mandibular en ambos lados, combinado con clavos independientes a nivel del ángulo o bien dos clavos largos a nivel del cuerpo y del ángulo mandibular, para lograr la estabilidad del sistema de distracción y, simultáneamente, la sujeción de la musculatura de la lengua y suelo de la boca². Durante el postoperatorio inmediato en UCIP no se ha observado dicha complicación en nuestra serie.

Un aspecto importante a considerar es el vector de distracción. En todos los pacientes queremos obtener una elongación del cuerpo mandibular simétrica en ambos lados y dirigida en sentido sagital paralelo al plano oclusal. El efecto de la distracción está en relación directa entre el vector y la osteotomía, considerando su ubicación y dirección²³.

Cheung y Chua²⁴ elaboraron en 2006 un metaanálisis para proporcionar datos basados en la evidencia sobre la superioridad o no de la osteogénesis por distracción mandibular sobre la osteotomía convencional, para lo cual se realizó una búsqueda bibliográfica desde 1966 a 2003. Este estudio concluyó que la distracción mandibular es superior a la osteotomía en pacientes con deformidades craneofaciales. El uso de distractores produce una disminución de la movilidad de la mandíbula que es superior en la osteotomía. En cuanto a las complicaciones, la osteotomía produce más frecuentemente isquemia, mientras que la distracción presenta mayor tasa de infección debido a la retención prolongada de los distractores. En nuestra serie, todos los pacientes que presentaron sospecha de infección o infección comprobada eran portadores de distractores externos.

Una revisión sistemática en 2014 que incluyó 74 estudios y 711 pacientes reveló que el uso de distractores internos fue mayor que el de externos (53,4% frente a 46,6%) y que los autores usaron más distractores bilaterales (95,5%) que unilaterales (usados el 4,5% de las veces)²⁵. En la serie que presentamos, la mayor parte de los enfermos fueron portadores de distractores externos (75%), aunque en la última parte del estudio se observa un uso, cada vez más frecuente, de distractores internos por las ventajas potenciales que presentan.

Por tanto, podemos concluir afirmando que los pacientes con secuencia Pierre Robin pueden presentar retro/micrognatia grave que les produzca desde dificultad a la entrada de aire hasta apnea obstructiva severa, en cuyo caso la distracción mandibular es, hoy día, el tratamiento de elección. El postoperatorio de dicha intervención requiere estancia en UCIP para manejo de la vía aérea, entre otros. Según los datos que presentamos, podemos concluir que el postoperatorio en cuidados intensivos es corto y con una baja tasa de complicaciones.

Responsabilidades éticas

Protección de personas y animales. Los autores declaran que para esta investigación no se han realizado experimentos en seres humanos ni en animales.

Confidencialidad de los datos. Los autores declaran que han seguido los protocolos de su centro de trabajo sobre la publicación de datos de pacientes.

Derecho a la privacidad y consentimiento informado. Los autores declaran que en este artículo no aparecen datos de pacientes.

Conflicto de intereses

Los autores declaran no tener ningún conflicto de intereses.

BIBLIOGRAFÍA

- Denny AD. Distraction osteogenesis in Pierre Robin neonates with airway obstruction. *Clin Plast Surg.* 2004;31:221-9.
- Marañés Gálvez C, Martínez Plaza A, Fernández Valadés R, Licerias Licerias E, Martín Cano F, Cortés Sánchez R, et al. Distracción mandibular osteogénica en pacientes con malformaciones craneofaciales. *Cir Pediatr.* 2011;24:102-8.
- Mackay DR. Controversies in the diagnosis and management of the Robin sequence. *J Craniofac Surg.* 2011;22:415-20.
- Kohan E, Hazany S, Roostaiean J, Allam K, Head C, Wald S, et al. Economic advantages to a distraction decision tree model for management of neonatal upper airway obstruction. *Plast Reconstr Surg.* 2010;126:1652-64.
- Hong P, Bezuhly M. Mandibular distraction osteogenesis in the micrognathic neonate: A review for neonatologists and pediatricians. *Pediatr Neonatol.* 2013;54:153-60.
- Tibesar RJ, Scott AR, McNamara C, Sampson D, Lander TA, Sidman JD. Distraction osteogenesis of the mandible for airway obstruction in children: Long-term results. *Otolaryngol Head Neck Surg.* 2010;143:90-6.
- Caouette-Laberge L, Bayet B, Larocque Y. The Pierre Robin sequence: Review of 125 cases and evolution of treatment modalities. *Plast Reconstr Surg.* 1994;93:934-42.
- Hammoudeh J, Bindingavele V, Davis B, Davidson Ward SL, Sanchez-Lara PA, Kleiber G, et al. Neonatal and infant mandibular distraction as an alternative to tracheostomy in severe obstructive sleep apnea. *Cleft Palate Craniofac J.* 2012;49:32-8.
- Breugem CC, Courtemanche DJ. Robin sequence: Clearing nosologic confusion. *Cleft Palate Craniofac J.* 2010;47:197-200.
- Rintala A, Ranta R, Stegars T. On the pathogenesis of cleft palate in the Pierre Robin syndrome. *Scand J Plast Reconstr Surg.* 1984;18:237-40, marzo de.
- Schaefer RB, Gosain AK. Airway management in patients with isolated Pierre Robin sequence during the first year of life. *J Craniofac Surg.* 2003;14:462-7.
- Schaefer RB, Stadler JA, Gosain AK. To distract or not to distract: An algorithm for airway management in isolated Pierre Robin sequence. *Plast Reconstr Surg.* 2004;113:1113-25.
- Fritz MA, Sidman JD. Distraction osteogenesis of the mandible. *Curr Opin Otolaryngol Head Neck Surg.* 2004;12:513-8.
- Meyer AC, Lidsky ME, Sampson DE, Lander TA, Liu M, Sidman JD. Airway interventions in children with Pierre Robin sequence. *Otolaryngol Head Neck Surg.* 2008;138:782-7.
- Evans KN, Sie KC, Hopper RA, Glass RP, Hing AV, Cunningham ML. Robin sequence: From diagnosis to development of an effective management plan. *Pediatrics.* 2011;127:936-48.
- Perkins JA, Sie KC, Milczuk H, Richardson MA. Airway management in children with craniofacial anomalies. *Cleft Palate Craniofac J.* 1997;34:135-40.
- Kremer B, Botos-Kremer AI, Eckel HE, Schlöndorff G. Indications, complications, and surgical techniques for pediatric tracheostomies — an update. *J Pediatr Surg.* 2002;37:1556-62.

18. Denny AD, Talisman R, Hanson PR, Recinos RF. Mandibular distraction osteogenesis in very young patients to correct airway obstruction. *Plast Reconstr Surg.* 2001;108:302-11.
19. Tahiri Y, Viezel-Mathieu A, Aldekhayel S, Lee J, Gilardino M. The effectiveness of mandibular distraction in improving airway obstruction in the pediatric population. *Plast Reconstr Surg.* 2014;133:352e-9e.
20. Sidman JD, Sampson D, Templeton B. Distraction osteogenesis of the mandible for airway obstruction in children. *Laryngoscope.* 2001;111:1137-46.
21. Hong P. A clinical narrative review of mandibular distraction osteogenesis in neonates with Pierre Robin sequence. *Int J Pediatr Otorhinolaryngol.* 2011;75:985-91.
22. Paes EC, Mink van der Molen AB, Muradin MSM, Speleman L, Sloot F, Kon M, et al. A systematic review on the outcome of mandibular distraction osteogenesis in infants suffering Robin sequence. *Clin Oral Investig.* 2013;17:1807-20.
23. Martínez Plaza A, Fernández Valadés R, España López A, García Medina B, Capitán Cañadas LM, Monsalve Iglesias F. Cambios en la dimensión de la vía aérea en pacientes con secuencia de Pierre-Robin asociada a síndromes malformativos tras distracción mandibular. Planificación del vector de distracción. *Rev Esp Cir Oral Maxilofac.* 2015;37:71-7.
24. Cheung LK, Chua HDP. A meta-analysis of cleft maxillary osteotomy and distraction osteogenesis. *Int J Oral Maxillofac Surg.* 2006;35:14-24.
25. Roy S, Munson PD, Zhao L, Holinger LD, Patel PK. CT analysis after distraction osteogenesis in Pierre Robin sequence. *Laryngoscope.* 2009;119:380-6.