

## Original

# Apnea obstructiva del sueño: un abordaje innovador mínimamente invasivo mediante distracción de rama mandibular



Pilar Rubio-Bueno<sup>a,\*</sup>, Ana Capote Moreno<sup>a</sup>, Pedro Landete<sup>b</sup>, Enrique Zamora<sup>b</sup>, Rybel Wix<sup>c</sup>, Julio Ancochea<sup>b</sup> y Luis Naval-Gias<sup>a</sup>

<sup>a</sup> Servicio de Cirugía Maxilofacial, Instituto de Investigación, Hospital Universitario de La Princesa, Madrid, España

<sup>b</sup> Servicio de Neumología, Instituto de Investigación, Hospital Universitario de La Princesa, Madrid, España

<sup>c</sup> Servicio de Neurofisiología, Instituto de Investigación, Hospital Universitario de La Princesa, Madrid, España

### INFORMACIÓN DEL ARTÍCULO

#### Historia del artículo:

Recibido el 12 de febrero de 2017

Aceptado el 5 de abril de 2017

On-line el 16 de mayo de 2017

#### Palabras clave:

Apnea obstructiva del sueño

Alteraciones respiratorias del sueño

Cirugía ortognática

Obstrucción respiratoria

Distracción osteogénica mandibular

Cirugía mínimamente invasiva

Avance maxilomandibular

### R E S U M E N

Presentamos un nuevo abordaje mínimamente invasivo mediante distracción intraoral de rama mandibular bilateral (*bilateral internal ramus distraction*) para el tratamiento del síndrome de apnea obstructiva del sueño en el paciente adulto. Tras la planificación virtual 3D, el paciente es intervenido bajo anestesia general y asistencia endoscópica, dentro de un protocolo de cirugía mayor ambulatoria, y es dado de alta el mismo día de la cirugía. Tras un periodo de 5 días, la rama mandibular se alarga verticalmente durante un periodo que oscila entre 10 y 50 días, a un ritmo de 0,5 a 1 mm diario, hasta que el índice de apnea hipopnea alcanza una cifra inferior a 5 pausas por hora (nivel de curación) o el resalte negativo dentario (*overjet*) se sitúa en valores que ya superan los 10 mm.

La titulación del procedimiento mediante parámetros clínicos, poligráficos o polisomnográficos permite al cirujano personalizar el avance mandibular en cada caso. Tras un alargamiento que suele oscilar entre 10 y 25 mm, los distractores se mantienen durante 6 meses hasta que concluye el periodo de consolidación. La indicación de cirugía maxilar tras el avance mandibular se realizará en dependencia del índice de apnea hipopnea residual, de la oclusión y del análisis facial.

La distracción intraoral de rama mandibular bilateral es una técnica altamente efectiva para la curación del síndrome de apnea obstructiva del sueño en pacientes adultos con o sin retrognatia, y podría estar indicada incluso en pacientes con morbilidades asociadas, como enfermedades cardiovasculares graves u obesidad mórbida, en los que un procedimiento quirúrgico de mayor envergadura, como el avance maxilomandibular clásico, se descarta como alternativa quirúrgica.

© 2017 SECOM. Publicado por Elsevier España, S.L.U. Este es un artículo Open Access bajo la licencia CC BY-NC-ND (<http://creativecommons.org/licenses/by-nc-nd/4.0/>).

\* Autor para correspondencia.

Correo electrónico: [maxilofacial@gmail.com](mailto:maxilofacial@gmail.com) (P. Rubio-Bueno).

<https://doi.org/10.1016/j.maxilo.2017.04.001>

1130-0558/© 2017 SECOM. Publicado por Elsevier España, S.L.U. Este es un artículo Open Access bajo la licencia CC BY-NC-ND (<http://creativecommons.org/licenses/by-nc-nd/4.0/>).

## Obstructive sleep apnoea: An innovative minimally invasive approach using mandibular branch distraction

### A B S T R A C T

#### Keywords:

Obstructive sleep apnoea  
Sleep-disordered breathing  
Orthognathic surgery  
Respiratory obstruction  
Mandibular distraction  
osteogenesis  
Minimally invasive surgery  
Maxillomandibular  
advancement

An innovative and minimally invasive approach for adult obstructive sleep apnoea by using bilateral internal ramus distraction osteogenesis of the mandible is presented. After a careful virtual 3 D planning, mandibular distraction surgery is performed under general anaesthesia and endoscopic assistance, using a major ambulatory surgery protocol, with the patient being discharged home the same day. After an initial latency of 5 days, the ascending ramus is gradually lengthened vertically during a period varying between 10 and 50 days, at a rate of 0.5 mm to 1 mm daily, until an apnoea-hypopnoea index below 5/h is achieved (cure level), and/or a negative overjet > 10 mm is reached.

Titration of the procedure according to clinical criteria with the assistance of polygraphy and/or polysomnography allows the clinician to customise the mandibular advancement to each particular case. After a mandibular ramus lengthening ranging between 10 and 25 mm, the distraction devices are kept in place for 6 months after completion of the consolidation period.

Bilateral internal ramus distraction is a highly effective surgical technique in curing obstructive sleep apnoea in adults with or without retrognathia, and could be indicated even in patients with comorbidities, such as cardiovascular disease or morbid obesity, in which a major surgical procedure, i.e. conventional maxillomandibular advancement, should be discouraged.

© 2017 SECOM. Published by Elsevier España, S.L.U. This is an open access article under the CC BY-NC-ND license (<http://creativecommons.org/licenses/by-nc-nd/4.0/>).

## Introducción

El síndrome de apnea obstructiva del sueño (SAOS) está relacionado con un alto índice de morbimortalidad<sup>1</sup>. El tratamiento estándar es el dispositivo de presión positiva y continua en la vía aérea (CPAP), pero el bajo porcentaje de cumplimiento es muy preocupante<sup>2</sup>. Neumólogos, neurofisiólogos y el propio paciente consultan, cada vez con mayor frecuencia, con el cirujano maxilofacial en busca de una alternativa eficaz al tratamiento con CPAP.

En lo que respecta a la cirugía de la vía aérea superior, no se ha alcanzado un grado de evidencia científica notable debido a las dificultades para realizar estudios aleatorizados de alta calidad, como sucede al evaluar cualquier técnica quirúrgica. Solo la uvulopalatofaringoplastia, quizá el procedimiento más comúnmente utilizado para el tratamiento del adulto con SAOS, ha sido evaluado lo suficiente para concluir que es inefectivo en el tratamiento de la enfermedad<sup>3</sup>. Por el contrario, el incremento de las publicaciones sobre el avance maxilomandibular (AMM) lo convierten en una alternativa consistente al tratamiento con CPAP<sup>4</sup>.

El AMM ha demostrado su efectividad en el tratamiento de pacientes con SAOS, al aumentar la vía aérea superior como consecuencia del cambio esquelético, junto con la musculatura y el resto del tejido blando que se insertan en los maxilares<sup>5</sup>. Sin embargo, en los 2 metaanálisis más importantes y extensos que recogen los resultados de esta técnica, publicados respectivamente en 2010<sup>6</sup> y en 2016<sup>4</sup>, el índice de curación es inferior al 50%. Holty y Guillemínault<sup>6</sup> muestran un índice de curación del 43%, mientras que Zaghi et al., un índice de tan solo el 38,5%<sup>4</sup>.

Esto significa que más de la mitad de los pacientes intervenidos con cirugía de avance bimaxilar permanecen con un

índice de apnea hipoapnea (IAH) residual que no los libera del tratamiento con CPAP, puesto que se ha demostrado que incluso un índice de apnea bajo (entre 5 y 14) está relacionado con mayor riesgo de enfermedad cardiovascular<sup>3</sup>. Por lo tanto, se deben buscar alternativas quirúrgicas que permitan alcanzar un índice de curación en todos los casos, es decir, un IAH menor de 5. Además, la prevalencia de la enfermedad se incrementa con la edad en ambos sexos<sup>7</sup>, por lo que cabría esperar un incremento del IAH residual en todos los pacientes, especialmente en pacientes jóvenes, con una expectativa de vida mayor.

La distracción mandibular (DM) produce una histogénesis allá donde se aplique, bien a nivel de rama, cuerpo o en ambos simultáneamente. Como el hueso tiene capacidad regenerativa, es posible tratar deficiencias mandibulares incrementando el volumen del hueso. Algunos autores han intentado definir el papel de la DM como tratamiento primario en el paciente adulto con SAOS, tras los buenos resultados obtenidos en el paciente pediátrico<sup>8</sup>. Una reciente revisión sistemática analizó la efectividad de la DM, así como las complicaciones de la técnica, en niños y adultos con SAOS<sup>9</sup>. Sin embargo, tan solo 3 estudios de los analizados en la revisión fueron considerados adecuados para la revisión final y los 3 estudios incluían únicamente pacientes con anquilosis de la articulación temporomandibular (ATM). Como conclusión, el procedimiento fue efectivo en el tratamiento de pacientes con retrognathia mandibular severa, pero no encontramos referencias de este tratamiento en pacientes con SAOS no retrognáticos.

Además, la gran mayoría de las series publicadas en la literatura utilizan la DM horizontal (de cuerpo), en lugar de la DM (de rama)<sup>10,11</sup>, técnicamente más compleja, pero superior para aumentar de manera más efectiva el espacio faríngeo. El objetivo de este artículo es presentar un abordaje innovador

para la curación completa de la enfermedad. Este nuevo protocolo, menos invasivo que el abordaje clásico y probablemente con mejores resultados a corto y largo plazo, podría representar una nueva perspectiva en el manejo definitivo e incluso primario de esta prevalente enfermedad crónica, gravada por un altísimo coste sanitario.

### Planificación y técnica quirúrgica

La paciente de las figuras 1-4, de 61 años de edad, acudió a consulta de Cirugía Maxilofacial por presentar intolerancia crónica al tratamiento con CPAP, durante más de 10 años, tras ser diagnosticada de SAOS severo con un IAH de 48,5; ODI de 46; T90 de 11%; escala de somnolencia de Epworth (ESE) de 21 y cuestionario de calidad de vida Quebec específico para SAOS con los resultados tal y como se detallan en la tabla 1. La asistencia a talleres específicos de adecuación a la máquina había resultado poco útil. La paciente padecía además un síndrome metabólico con hipertensión arterial refractaria, obesidad y depresión crónica, relacionados con su enfermedad de base. Tras sesión clínica en la Unidad de Sueño Multidisciplinar, se aconsejó de manera unánime el tratamiento quirúrgico mediante cirugía dilatadora, no reductora, ya que la uvulopalatofaringoplastia no está incluida en nuestro protocolo para estos pacientes. Tras un estudio clínico y radiográfico, incluido análisis facial según protocolo de Arnett<sup>12</sup>, análisis de modelos, escáner maxilomandibular con reconstrucción 3D y cirugía virtual con software especializado (Timeus®, CD Ortosan, Madrid, España), se programó distracción intraoral de rama mandibular bilateral (*bilateral internal ramus distraction* [BIRD]) como tratamiento inicial. La



Figura 2 – Fotografía de 3/4 inicial.

paciente, con una oclusión inestable en clase III, discrepancia oseodentaria severa en ambas arcadas, compensaciones dentarias severas, alteración de líneas medias y relación

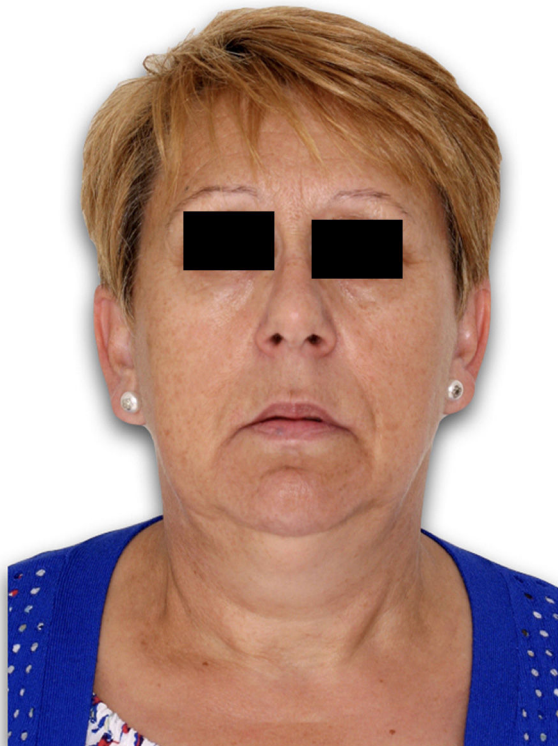

Figura 1 – Fotografía de frente inicial.

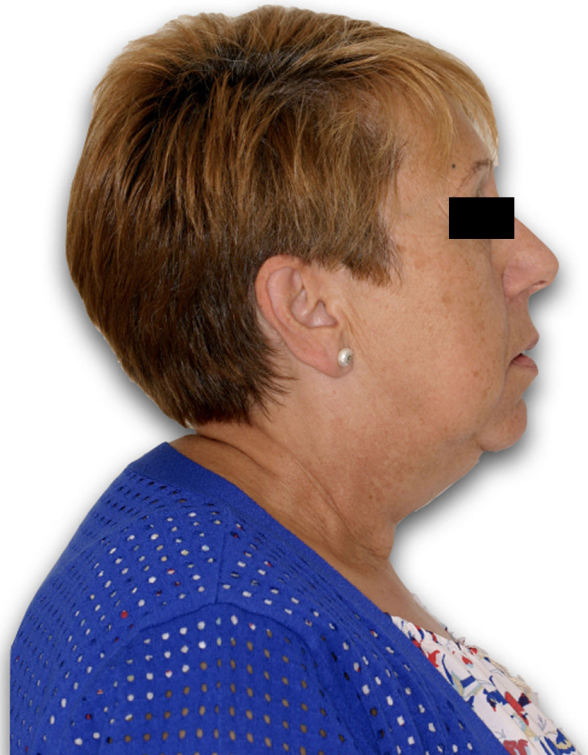
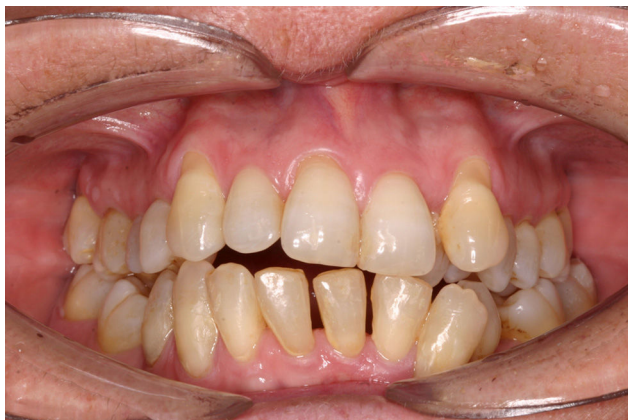
Figura 3 – Fotografía de perfil inicial.

**Tabla 1 – Datos clínicos y polisomnográficos pre- y posquirúrgicos de la paciente**

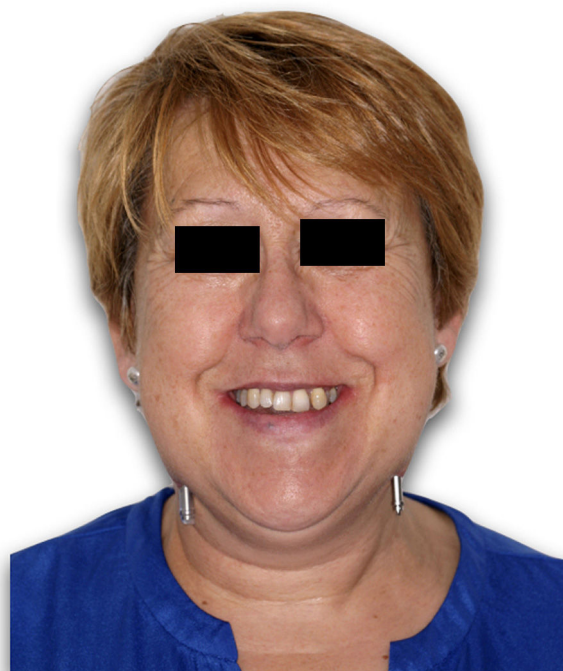	AHI	ODI	T90	ESE	BMI	Vol (mm <sup>3</sup> )	Choke point AP (mm)	Choke point Lat (mm)	Hioides
1	48,5	44	14	21	28,3	4.858,6	3	11	-----
2	14	17	1	13	28,1	14.042,51	5,67	27	Avanza 11 mm y sube 3 mm
3	4	3	0	2	22,9	19.989	6,9	31	Avanza 1,1 mm y sube 0

**Figura 4 – Fotografía intraoral inicial.**

incisal borde a borde, rehusó el tratamiento ortodóncico. No se consideró candidata a AMM convencional, debido a la previsible falta de estabilidad oclusal tras un avance importante de ambos maxilares y posterior recidiva esquelética. El procedimiento quirúrgico se explicó a la paciente, que firmó el correspondiente consentimiento informado.

Durante la activación de los distractores (distractor unidireccional de rama mandibular con activación extraoral, DePuySynthes®, Johnson and Johnson, Nueva Jersey, EE. UU.), se monitorizó a la paciente desde el punto de vista clínico y polisomnográfico, hasta que se alcanzó un IAH de 14 y un *overjet* de  $-10,0$  mm. La mejoría clínica se constató desde los primeros 7 mm de alargamiento de la rama, objetivado mediante ESE (tabla 1) y cuestionario de calidad de vida Quebec específico para SAOS (tabla 2). La tensión arterial se fue normalizando, así como los signos y síntomas de depresión: se suspendió totalmente la medicación al cabo de 3 meses de la intervención quirúrgica. El índice de masa corporal inicial de  $28,3$  kg/m<sup>2</sup> se redujo progresivamente hasta  $22,9$  kg/m<sup>2</sup> y se mantuvo estable durante los 12 meses de control tras la finalización del procedimiento (tabla 1).

Una vez finalizado el periodo de activación (figs. 5-8), se mantuvieron los distractores hasta que concluyó el periodo de consolidación, monitorizado clínica y radiográficamente. En el mismo acto quirúrgico de la retirada de los dispositivos intraorales, se realizó un avance quirúrgico del maxilar superior mediante osteotomía de LeFort no segmentado, donde el incisivo superior avanzó 11,5 mm. Para evitar la recidiva, se mantuvo tracción elástica sobre placas y tornillos de anclaje óseo (Tita-Link, Bruselas, Bélgica) (fig. 9). El aumento volumétrico de la vía aérea a nivel faríngeo fue de 189% y las dimensiones transversales y anteroposteriores del punto de máxima constricción faríngeo (*choke point*) aumentaron 211 y 89%, respectivamente (figs. 10 y 11). El IAH final fue de 4,0. El periodo de seguimiento de esta paciente fue de 12

**Figura 5 – Fotografía de frente al final del procedimiento BIRD (18 mm de alargamiento de rama bilateral).**

meses, durante el que se evidenció la estabilidad tanto clínica, como polisomnográfica y radiográfica. El resultado facial final se puede apreciar en las figuras 12-14. Se produjeron pocos cambios en la oclusión final (fig. 15), a pesar de no recibir tratamiento ortodóncico en ninguna de las etapas del tratamiento.

## Discusión

BIRD es un procedimiento conservador y estable para avanzar la mandíbula<sup>13</sup>. Además, tracciona de la musculatura suprahiodea al modificar drásticamente la posición del hueso hioides (fig. 16), aumenta el espacio faríngeo y, por lo tanto, la vía aérea superior. Probablemente estos cambios anatómicos son el origen de la mejoría clínica inmediata que experimentan estos pacientes con SAOS severo, y permiten que se mantenga estable a lo largo del tiempo, sin signos de recidiva durante este periodo de experiencia preliminar.

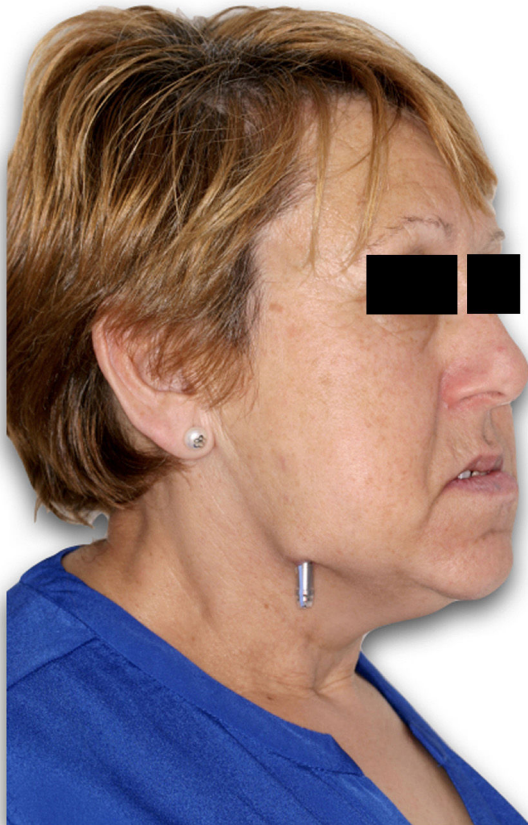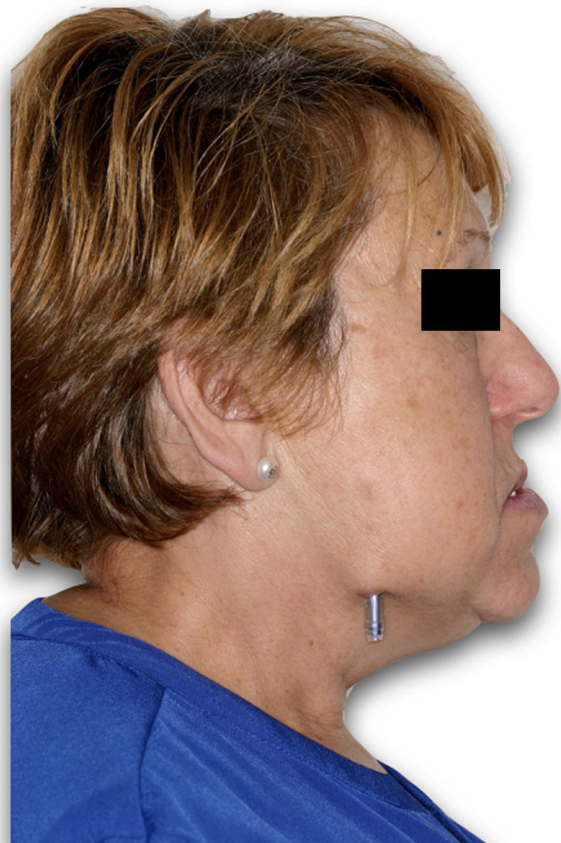La DM de la rama ascendente mandibular es una técnica muy útil para tratar hipoplasias de origen congénito o adquirido<sup>10,11,14</sup>, y puede aplicarse tanto de manera unilateral para corregir asimetrías mandibulares, como bilateral para el tratamiento de microrretrognatias severas. Durante el alargamiento mandibular mediante BIRD, ambas ramas son elongadas simultáneamente y eliminan por completo el

**Tabla 2 – Cuestionario de calidad de vida de Quebec en las 3 fases**

	Somnolencia	Síntomas	Síntomas nocturnos	Emociones	Interacción social
1	2	1,8	2,5	2,0	1,5
2	3,8	3,8	3,42	5,0	5,4
3	6,10	6	4,5	7	7

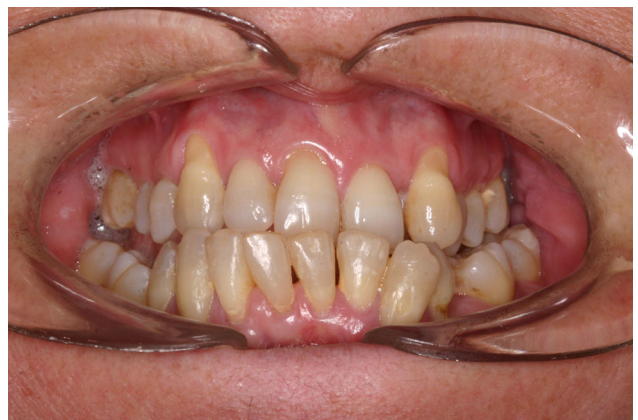Valores promedio.

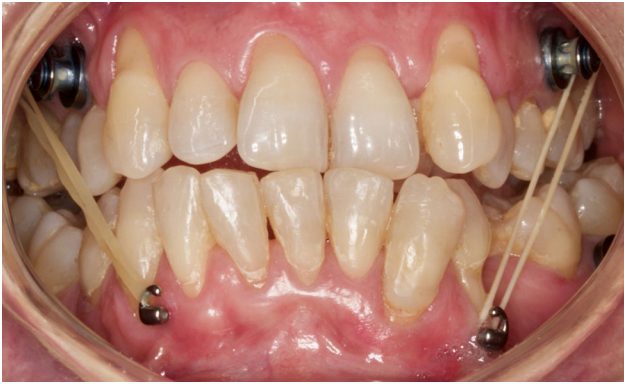1: fase inicial; 2: al final de la distracción; 3: después de la osteotomía de LFI (seguimiento a los 6 meses).

**Figura 6 – Fotografía de 3/4 al final del procedimiento BIRD.****Figura 7 – Fotografía de perfil al final del procedimiento BIRD.**

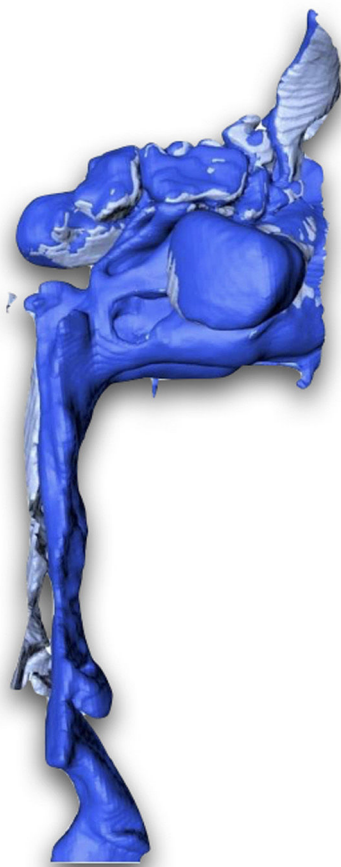
contacto dentario anterior o posterior, lo que permite a la mandíbula un movimiento de autorrotación. BIRD es la única técnica de DM que produce un avance del pogonion al mismo tiempo que rota el plano oclusal mandibular (POM) en sentido antihorario, evitando la mordida abierta anterior que se describe a menudo como complicación en la distracción de cuerpo mandibular<sup>9</sup>. Además, otro aspecto aún más importante es el aumento volumétrico de la vía aérea superior obtenido tras la distracción de rama en comparación con la distracción de cuerpo mandibular. Esto es debido a la rotación antihoraria del plano oclusal, que ha sido descrita como una de las variables más importantes en la consecución del éxito quirúrgico en el tratamiento del SAOS tras cirugía de AMM<sup>15</sup>.

Podría argumentarse que los dispositivos curvilíneos completamente sumergidos de distracción de ángulo mandibular presentan ventajas con respecto a la técnica de rama que se presenta en este artículo, ya que, con esta última, una pequeña parte del dispositivo debe permanecer visible para permitir

**Figura 8 – Fotografía intraoral al final del procedimiento BIRD.**

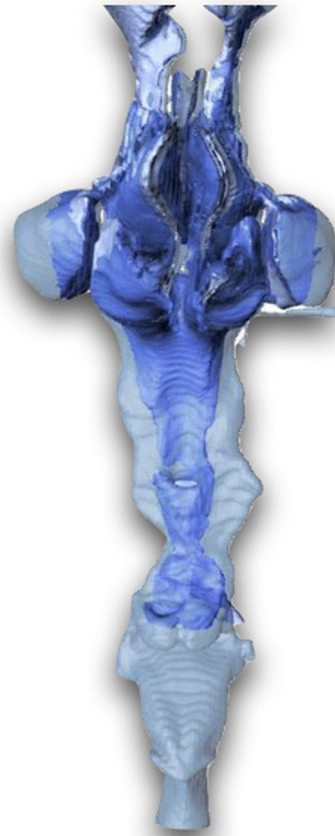

**Figura 9 – Fotografía intraoral tras avance maxilar, tracción esquelética con fuerzas de clase III.**



**Figura 10 – Superposición de imagen 3D (inicial) del espacio faríngeo superior e imagen 3D (tras BIRD). Visión lateral: volumen inicial de 4.858,6 mm<sup>3</sup>; volumen final de 14.042,51 mm<sup>3</sup> tras BIRD. El punto de máxima constricción (choke point) en su dimensión AP varía de 3 a 5,67 mm.**

la activación; sin embargo, esto no es así. En primer lugar, al realizarse una osteotomía a nivel del ángulo, la elongación de esta parte de la mandíbula desdibuja la anatomía del ángulo, es decir, la convierte en convexa, en lugar de un ángulo recto o ligeramente obtuso, como es lo ideal desde el punto de vista estético. Pero más deletéreo aún es el efecto sobre el



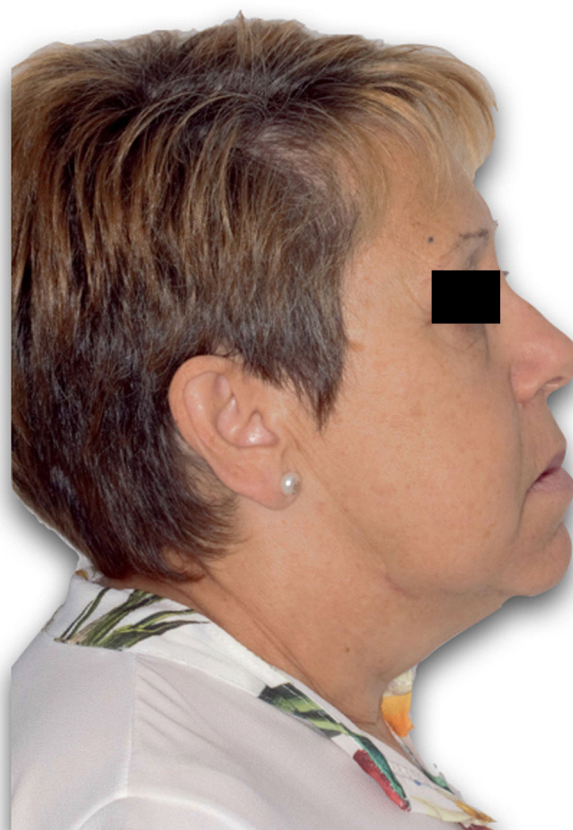**Figura 11 – Superposición de imagen 3D (inicial) del espacio faríngeo superior e imagen 3D (tras BIRD). Visión frontal. Existe un cambio de la dimensión lateral en el punto de máxima constricción (choke point) de 11 a 27 mm.**

POM. A diferencia de la elongación de la rama ascendente, que produce una rotación antihoraria del POM cuantitativamente muy importante, como se ha explicado antes, la distracción curvilínea del ángulo no produce su descenso, sino un movimiento del cuerpo mandibular hacia adelante con una mínima o nula anterorrotación, pues el cambio del POM depende, principalmente, de una ausencia temporal de contactos dentarios en la parte posterior.

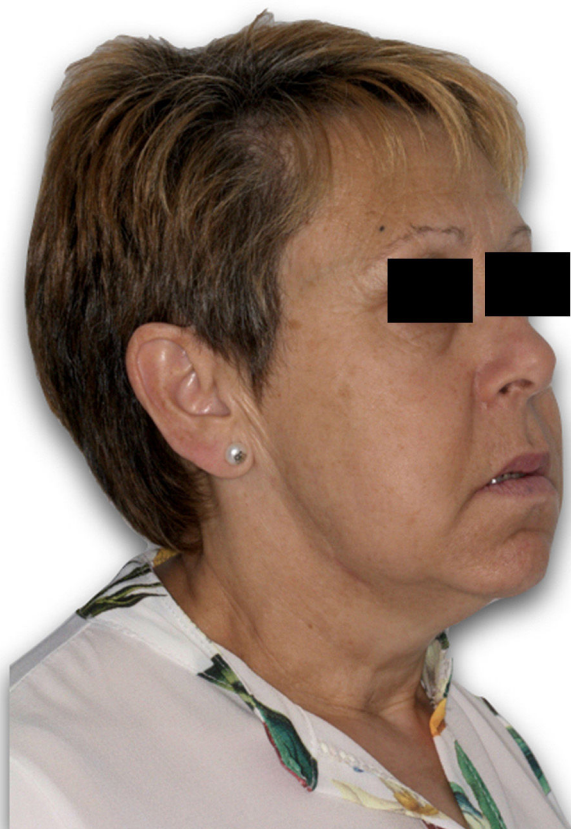Una de las ventajas (tabla 3) de este nuevo abordaje para el tratamiento del SAOS en adultos es la rápida mejoría —prácticamente inmediata— de la sintomatología relacionada con la enfermedad (somnolencia diurna, sueño interrumpido, cansancio, depresión, irritabilidad) así como de los valores polisomnográficos o poligráficos. En un plazo aproximado de 10 días tras la intervención quirúrgica, todos los pacientes comienzan a experimentar una progresiva desaparición de los ronquidos, una disminución de las pausas de apnea y la instauración de un sueño reparador. Las cifras de la tensión arterial y glucemia tienden a normalizarse, y en muchos pacientes asistimos a una sorprendente disminución del índice de masa corporal, que no se puede explicar únicamente por el tipo de intervención realizada, ya que tras el procedimiento BIRD no existen restricciones importantes en la dieta, como sucede en una cirugía ortognática convencional.



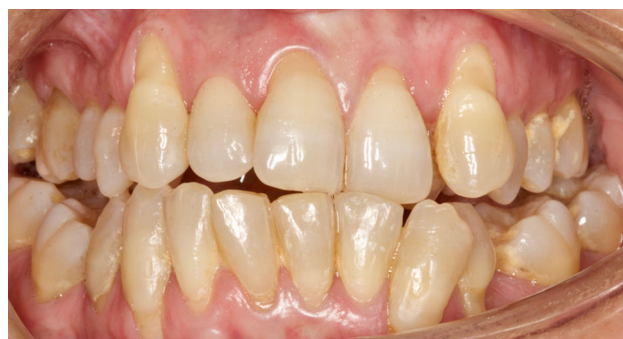**Figura 12 – Fotografía de frente tras avance maxilar.**



**Figura 14 – Fotografía de perfil tras avance maxilar.**



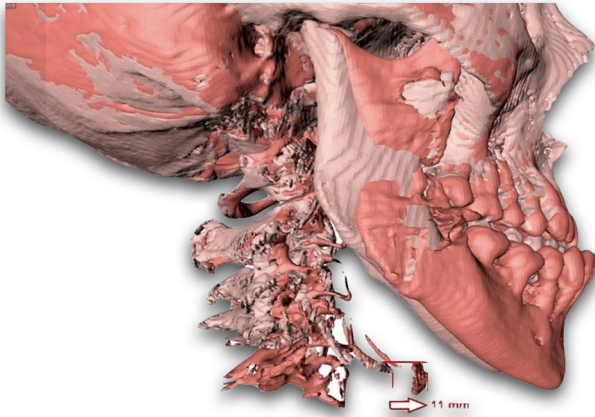
**Figura 13 – Fotografía de 3/4 tras avance maxilar.**



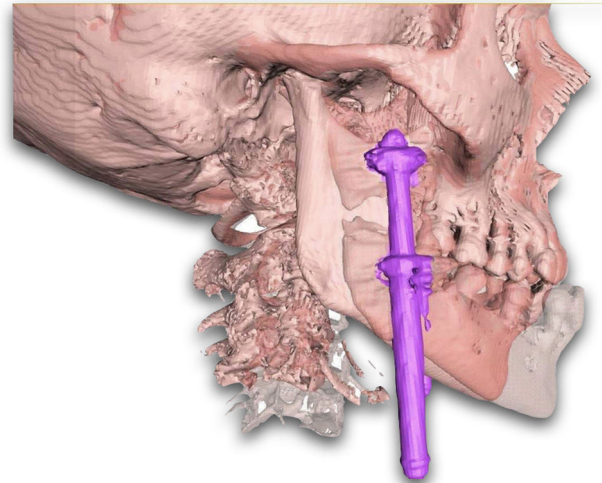
**Figura 15 – Fotografía intraoral a los 12 meses tras el procedimiento quirúrgico del maxilar superior.**

Podría argumentarse que la pérdida de peso puede ser un factor de confusión en estos pacientes; sin embargo, la pérdida ponderal no es tan inmediata ni de la magnitud suficiente para producir una mejoría tan rápida del IAH.

En comparación con el AMM convencional, este último es un procedimiento más complejo e invasivo, precisa más tiempo quirúrgico y está asociado a una mayor morbilidad: sangrado, inestabilidad de los fragmentos óseos o recidiva posquirúrgica, inmediata o tardía, generalmente en relación con la reabsorción condilar progresiva. La reabsorción condilar progresiva, que presenta una incidencia muy alta, probablemente porque en la actualidad se diagnostica mejor gracias al escáner 3D, está asociada a avances mandibulares



**Figura 16 – Imagen 3 D al final del procedimiento BIRD. Superposición del movimiento del hueso hioides con respecto a la posición inicial (avance del hioides de 11 mm).**



**Figura 17 – Imagen 3 D al final del procedimiento BIRD. Superposición del movimiento mandibular con respecto a la posición inicial (avance de pogonion de 15,6 mm).**

**Tabla 3 – Ventajas del abordaje BIRD con respecto al AMM**

Ventajas	Desventajas
Menos invasivo	Según el dispositivo utilizado y la necesidad de procedimiento maxilar asociado, precisa 2 tiempos quirúrgicos ¿Coste?
Menos riesgo quirúrgico y anestésico	
Menor incidencia de reabsorción condilar progresiva mandibular	
Menor incidencia de lesión permanente del nervio dentario inferior	
No hay contraindicaciones formales	
No precisa soporte dentario. Puede realizarse en pacientes con edentulismo parcial o completo	
BIRD puede realizarse bajo sedación intravenosa, pero solo por cirujanos muy experimentados con la técnica	
BIRD permite titulación del avance mandibular que no permite la técnica AMM	
No es imprescindible la ortodoncia prequirúrgica ni posquirúrgica	
Mejoría clínica inmediata de los síntomas	
Mejoría polisomnográfica/poligráfica inmediata	
Sin restricciones importantes en la dieta en la fase de BIRD	

importantes y a la rotación antihoraria del plano oclusal, movimientos que se deben indicar siempre en el AMM para pacientes con SAOS.

La magnitud del AMM recomendada para el tratamiento de los pacientes con SAOS es mayor que en aquellos pacientes no SAOS candidatos a cirugía por presentar una maloclusión susceptible de tratamiento quirúrgico. En estudios previos que se han realizado, un avance del maxilar superior de 11 mm o más, asociado a un avance mandibular superior a los 11,3 mm, aumentó la posibilidad de curación<sup>6,16</sup>. A pesar de que algunos

autores afirman que el AMM realizado para el tratamiento de pacientes con SAOS es estable a largo plazo<sup>17</sup>, se ha demostrado que en pacientes no SAOS, avances mandibulares por encima de los 10 mm, especialmente cuando van asociados a una rotación antihoraria del POM, son más susceptibles de presentar una reabsorción condilar progresiva y, por lo tanto, una recidiva tardía<sup>18</sup>.

La incidencia de hipoestesia permanente del territorio del nervio dentario inferior no es despreciable en avances del hueso mandibular de tal magnitud, y el paciente debe ser advertido de este riesgo. Por el contrario, esta complicación es rara tras BIRD<sup>10</sup>.

El SAOS se diagnostica a menudo en pacientes con retrognatía mandibular, con perfil facial convexo y una corta distancia mentocervical. Sin embargo, en algunas ocasiones el perfil de estos pacientes es normal y no permite avances mandibulares de gran envergadura. BIRD permite la monitorización del avance mandibular hasta que el índice de apnea se normaliza (cifras inferiores a 5), por lo que la infracorrección es menos probable. Algunos pacientes, sin embargo, particularmente aquellos con un IAH elevado (48,5 hasta 84 en nuestra serie), pueden permanecer con un IAH residual a pesar de un avance mandibular a nivel de pogonion cercano a los 20 mm (fig. 17). Tras el avance maxilar, el IAH alcanzó cifras de curación, debido a que este movimiento produce un aumento del espacio orofaríngeo además de corregir la mordida cruzada anterior (fig. 15). No obstante, debido a las dificultades inherentes para avanzar el maxilar superior por encima de los 10 mm, la activación de los distractores se finalizó una vez que el resalte negativo (*overjet*) superó los 10 mm, y en ningún caso fue mayor a 14 mm. No obstante, el clínico debe valorar la conveniencia de una maloclusión residual en aras de conseguir una cifra de IAH final lo más baja posible.

Con esta nueva aproximación al tratamiento quirúrgico del SAOS, también la sobrecorrección del avance mandibular es menos probable que con la técnica tradicional de AMM: se amplía la aplicación incluso a pacientes sin retrognatias



severas. En pacientes con maloclusión en clase II, BIRD puede conseguir una oclusión final en clase I estable, con una planificación cuidadosa del vector de distracción, sin necesidad de un procedimiento asociado en el maxilar. En otros casos, como la paciente de las figuras 1-17, la osteotomía maxilar es necesaria para conseguir una buena oclusión y equilibrio facial, además de la curación de su enfermedad de base. El avance maxilar puede ayudar al aumento volumétrico del espacio orofaríngeo en aquellos casos con un elevado IAH inicial, en los que permanece un IAH residual después del avance mandibular, como es el caso descrito en este artículo.

Con relación al uso del dispositivo de avance mandibular (DAM), existe cierto consenso en la literatura mundial que podría estar indicado en casos leves o incluso moderados de apnea obstructiva del sueño<sup>19</sup>. Sin embargo, en nuestro ámbito es difícil instaurarlo, ya que el DAM no está incluido dentro de las prestaciones del sistema sanitario y el paciente debería costearlo. En la mayoría de los casos, el paciente descarta su uso por la misma razón por la que rehúsa el tratamiento ortodóncico pre- o posquirúrgico.

Por otra parte, el uso del DAM antes de una cirugía dilatadora de la vía aérea (sea un avance clásico maxilomandibular, o un avance en 2 fases como el que proponen los autores de este artículo) plantea 2 problemas adicionales: uno, que puede retrasar el tratamiento definitivo de la enfermedad, pues la adaptación al dispositivo y su titulación correspondiente puede llevar meses; el segundo problema es que el DAM puede alterar la posición condilar, lo que es especialmente relevante en la cirugía de única fase (AMM). En nuestra unidad tan solo se aconseja el uso de DAM a aquellos pacientes con ronquido simple no asociado a pausas respiratorias, o a pacientes con un IAH inferior a 15 (SAHS leve) sin sintomatología relevante diurna asociada, es decir, sin cansancio ni somnolencia diurna, especialmente en pacientes con actividades de riesgo; su uso es descartado en pacientes en los que se indica la alternativa quirúrgica.

La principal desventaja de este abordaje es la necesidad de un doble tiempo quirúrgico; no obstante, el procedimiento es muy bien tolerado por el paciente, ya que ninguna de las 2 fases requiere un periodo de hospitalización ni baja laboral comparables al abordaje tradicional. Nuestro equipo de investigación está trabajando en el desarrollo de nuevos DM de rama totalmente sumergidos que simplifiquen la técnica y que eviten la segunda fase quirúrgica, al menos en todos aquellos pacientes que no necesiten un avance del maxilar superior.

## Conclusiones

1. BIRD ha demostrado ser muy efectiva en el aumento volumétrico de la vía aérea superior en pacientes con SAOS severo, al proporcionar una mejoría clínica inmediata tras los primeros milímetros de alargamiento de la rama mandibular, que no es comparable con ninguna otra técnica de avance mandibular.
2. BIRD puede considerarse como una alternativa de tratamiento en adultos con SAOS, incluso en pacientes de alto riesgo por comorbilidades.

3. Una mayor experiencia en los próximos años podría clarificar la trascendencia de estos resultados. El desarrollo de nuevos distractores completamente sumergidos y miniaturizados o reabsorbibles podría ampliar la indicación en un mayor número de pacientes.

## Responsabilidades éticas

**Protección de personas y animales.** Los autores declaran que para esta investigación no se han realizado experimentos en seres humanos ni en animales.

**Confidencialidad de los datos.** Los autores declaran que han seguido los protocolos de su centro de trabajo sobre la publicación de datos de pacientes.

**Derecho a la privacidad y consentimiento informado.** Los autores han obtenido el consentimiento informado de los pacientes o sujetos referidos en el artículo. Este documento obra en poder del autor de correspondencia.

## Conflicto de intereses

Los autores declaran no tener conflicto de intereses.

## Agradecimientos

Al Dr. Ricardo Ortega Aranegui, doctor en Medicina y Cirugía, especialista en Radiología. Centro de Radiología Bucofacial Dr. Ortega<sup>®</sup>, Madrid, España.

A D. Santiago Jiménez Carballo y a D. Adrián Jiménez, técnicos de laboratorio, especializados en cirugía virtual 3D. CD Ortosan<sup>®</sup>, Madrid, España.

## BIBLIOGRAFÍA

1. Punjabi NM. The epidemiology of adult obstructive sleep apnea. *Proc Am Thorac Soc.* 2008;5:136-43.
2. Weaver TE, Sawyer AM. Adherence to continuous positive airway pressure treatment for obstructive sleep apnoea: Implications for future interventions. *Indian J Med Res.* 2010;131:245-58.
3. Phillips B. Upper airway surgery does not have major role in the treatment of sleep apnea. *J Clin Sleep Med.* 2005;1:241-5.
4. Zaghi S, Holty JE, Certal V, Abdullatif J, Guillemainault C, Powell NB, et al. Maxillomandibular advancement for treatment of obstructive sleep apnea: A meta-analysis. *JAMA Otolaryngol Head Neck Surg.* 2016;142:58-66.
5. Li KK, Riley RW, Powell NB, Gervacio L, Troell RJ, Guillemainault C. Obstructive sleep apnea surgery: Patient perspective and polysomnography results. *Otolaryngol Head Neck Surg.* 2000;123:572-5.
6. Holty J-C, Guillemainault C. Maxillomandibular advancement for treatment of obstructive sleep apnea: A systematic review and meta-analysis. *Sleep Med Rev.* 2010;14:287-97.
7. Duran J, Esnaola S, Rubio R, Iztueta A. Obstructive sleep apnea-hypopnea and related clinical features in a population-based sample of subjects aged 30 to 70 yr. *Am J Respir Crit Care Med.* 2001;163:685-9.

8. Genecov DG, Barcelo CR, Steinberg D, Trone T, Sperry E. Clinical experience with the application of distraction osteogenesis for airway obstruction. *J Craniofac Surg.* 2009;20 suppl 2:1817-21.
9. Tsui WK, Yang Y, Cheung LK, Leung YY. Distraction osteogenesis as a treatment of obstructive sleep apnea syndrome. A systematic review. *Medicine.* 2016;95:36.
10. Rubio-Bueno P, Villa E, Carreño A, Naval L, Sastre J, Manzanares J, et al. Intraoral mandibular distraction osteogenesis: Special attention to treatment planning. *J Craniomaxillofac Surg.* 2001;29:254-62.
11. Rubio-Bueno P, Villa E, Padron A, Diaz FJ. Distraction osteogenesis of the ascending ramus for mandibular hypoplasia using extraoral or intraoral devices: A report of 8 cases. *J Oral Maxillofac Surg.* 2000;58:593-9.
12. Arnett W, Jelic J, Kim J, Cummings DR, Beress A, MacDonald C. Soft tissue cephalometric analysis: Diagnosis and treatment planning of dentofacial deformity. *Am J Orthod Dentofacial Orthop.* 1999;116:239-53.
13. Rachmiel A, Aizenbud D, Pillar G, Srouji S, Peled M. Bilateral mandibular distraction for patients with compromised airway analyzed by threedimensional CT. *Int J Oral Maxillofac Surg.* 2005;34:9-18.
14. Rubio Bueno P, Padron A, Villa E, Naval L, Carreño A, Díaz-González FJ. Avances en distracción mandibular. Indicaciones, planificación y resultados. *Rev Esp Cirug Oral Maxilofacial.* 1999;21:119-26.
15. Brevi BC, Toma L, Pau M, Sesenna E. Counterclockwise rotation of the occlusal plane in the treatment of obstructive sleep apnea syndrome. *J Oral Maxillofac Surg.* 2011;69:917-23.
16. Pirklbauer K, Russmueller G, Stiebellehner L, Nell C, Sinko K, Millesi G, et al. Maxillomandibular advancement for treatment of obstructive sleep apnea syndrome: A systematic review. *J Oral Maxillofac Surg.* 2011;69:e165-76.
17. Lee SH, Kaban LB, Lahey ET. Skeletal stability of patients undergoing maxillomandibular advancement or treatment of obstructive sleep apnea. *J Oral Maxillofac Surg.* 2015;3:694-700.
18. Kobayashi T, Izumi N, Kojima T, Sakagami N, Saito I, Saito C. Progressive condylar resorption after mandibular advancement. *Br J Oral Maxillofac Surg.* 2012;50:176-80.
19. Durán-Cantolla J, Crovetto-Martínez R, Alkhraisat MH, Crovetto M, Municio A, Kutz R, et al. Efficacy of mandibular advancement device in the treatment of obstructive sleep apnea syndrome: A randomized controlled crossover clinical trial. *Med Oral Patol Oral Cir Bucal.* 2015.