



Revista Española de
**Cirugía Oral y
Maxilofacial**

www.elsevier.es/recom



Artículo especial

Guía práctica para disección e identificación de estructuras anatómicas a nivel facial en un animal porcino

**María del Carmen Navas-Aparicio^{a,*}, Cinthya Mora-Mesén^b, Adriana Rojas-Madrigal^c,
María José Acuña-Navas^d y Andrés Umaña-Calderón^d**

^a Unidad de Labio y Paladar Hendido - Maxilofacial, Hospital Nacional de Niños, Universidad de Costa Rica, San José, Costa Rica

^b Servicio de Cirugía Reconstructiva, Hospital Nacional de Niños, San José, Costa Rica

^c Medicina General, San José, Costa Rica

^d Facultad de Medicina, Universidad de Costa Rica, San José, Costa Rica

INFORMACIÓN DEL ARTÍCULO

Historia del artículo:

Recibido el 22 de abril de 2012

Aceptado el 26 de junio de 2012

On-line el 9 de agosto de 2012

Palabras clave:

Anatomía

Animal

Modelo animal

Modelo animal de experimentación

Cerdo

Keywords:

Anatomy

Animal

Animal model

Experimental animal model

Pig

R E S U M E N

La investigación en los modelos animales de experimentación es una herramienta que permite la adquisición de conocimientos previo a la aplicación de los mismos en un ser humano. El objetivo de este trabajo es presentar una base ilustrativa y guiada de disección de las estructuras más importantes a nivel facial en un animal porcino para que sirva de base para futuros trabajos de experimentación, pues se encontró la necesidad de tener una guía clínica al iniciar un trabajo de investigación experimental a nivel facial en este tipo de animal.

© 2012 SECOM. Publicado por Elsevier España, S.L. Todos los derechos reservados.

Practical guide for dissection and identification of anatomical structures of the face in pigs

A B S T R A C T

Research using experimental animal models is a tool that enables knowledge to be acquired before it is applied in human beings. Clinical guidelines are needed when starting experimental research work on animals. The purpose of this paper is to present an illustrative guide to the dissection of the most important facial structures in pigs, so that it can serve as a basis for future experimental works.

© 2012 SECOM. Published by Elsevier España, S.L. All rights reserved.

* Autor para correspondencia.

Correo electrónico: mcnavasaparicio@hotmail.com (M.C. Navas-Aparicio).

1130-0558/\$ – see front matter © 2012 SECOM. Publicado por Elsevier España, S.L. Todos los derechos reservados.

<http://dx.doi.org/10.1016/j.maxilo.2012.06.007>

Los avances en el área de la medicina son importantes y necesarios para el bienestar de la sociedad, pues tienen el objetivo principal de aplicar en el ser humano los conocimientos o resultados obtenidos^{1,2}, y como parte de ello la cirugía experimental en animales es una herramienta que permite lograrlo¹.

Los modelos animales de experimentación se han utilizado en el área de la docencia, industria²⁻⁶ e investigación⁴. En este último punto, ha sido muy importante en el área de la medicina^{4,7}, como se mencionó, pues se han podido llevar a cabo pruebas diagnósticas y terapéuticas^{3,4} así como controles de productos farmacológicos⁴, proveyendo información antes de determinar la seguridad y eficacia en humanos⁴.

Entre los animales que se han dispuesto para la investigación se encuentran ratones^{2,3,7}, ratas, cobayos, conejos, hámsteres^{2,3}, perros, gatos, primates no humanos, cerdos, cabras, borregos, pollos y anfibios³.

Es conocido que existen similitudes suficientes entre seres humanos y animales^{4,8} en cuanto a comportamiento, anatomía, fisiología, neurología, bioquímica y farmacología, para utilizarlos en investigación en el área de la medicina, pero a pesar de ello, se debe de ser consciente que no se puede evitar la prueba final en el hombre como tal, con el respeto que se merece al llevar a cabo una investigación con los principios éticos correspondientes⁴, pues la limitación del animal experimental solo será evidente después del primer procedimiento humano⁹, a pesar de que los animales han proveído la base para la investigación de nuevas técnicas.

El objetivo de este trabajo es presentar una base ilustrativa clínica y guiada de disección de las estructuras más importantes a nivel maxilofacial en un animal porcino, para que sirva de base para futuros trabajos de experimentación, pues se encontró la necesidad de tener una guía clínica al iniciar una investigación experimental a nivel facial en cerdos, que facilite el conocimiento de la anatomía así como la investigación a desarrollar.

Metodología

Con la aprobación del Comité Institucional para el Cuidado y Uso de los Animales (CICUA) en Costa Rica y del Comité de Bioética e Investigación de la Universidad de Costa Rica (expediente número 440-BO-032) se procedió a realizar este trabajo de investigación.

Bajo las disposiciones del uso y cuidado de animales, se procedió a trabajar en cerdos, con un peso aproximado de 20 kg, para realizar la disección por planos a nivel facial, y así poder identificar las estructuras en dicho animal. Estos animales de experimentación fueron previamente sacrificados para otros fines en otra área que no correspondía a la cara, por lo que esta se encontraba íntegra en el momento de la disección. Estos se localizaban en un frigorífico en el Hospital de Especies Menores, de la Escuela de Veterinaria, Universidad Nacional de Costa Rica, para su preservación hasta el momento de su uso previa autorización, para llevar a cabo el procedimiento señalado. Preliminar al inicio del trabajo, los modelos animales se encontraban a temperatura ambiente. Durante la disección, las estructuras se identificaban con la ayuda de un atlas ilustrativo de Peter Popesko (ISBN 83-09-00178-9/83-

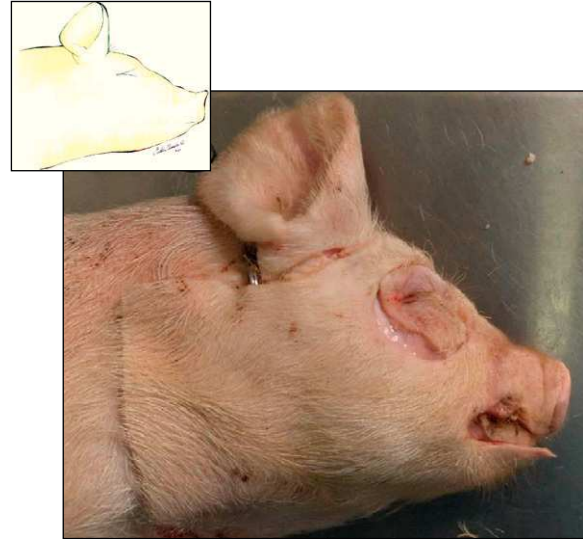


Figura 1 – Hemicara derecha de cerdo: incisión de piel de hemicara derecha de cerdo. La línea de la incisión recorre la línea media de la cara a nivel superior así como la línea media inferior (región submandibular) en sentido anterior-posterior. Asimismo, se extiende posteriormente hasta alcanzar la porción media cervical y superiormente hasta la región anterior-auricular. La incisión rodea la piel de cavidad oral, del hocico, y la cavidad orbitaria.

09-00179-7), basado únicamente en dibujos ilustrados, para posteriormente registrar los hallazgos con fotografías, como se detalla a continuación. El método de trabajo se basó en la disección por planos, desde piel hasta la identificación de estructuras importantes como por ejemplo músculos, huesos, nervios, arterias y venas.

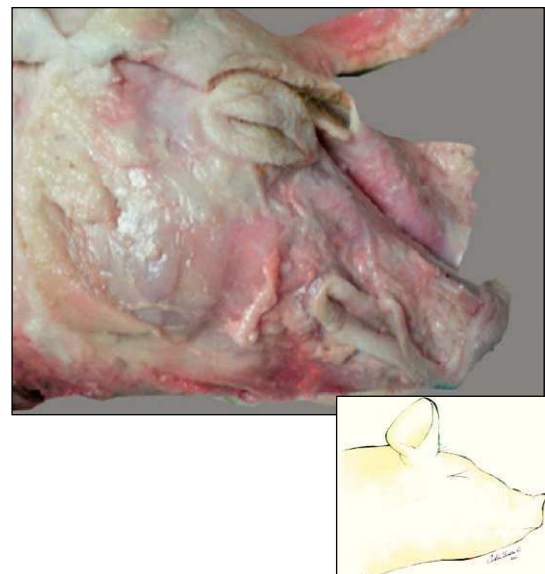


Figura 2 – Hemicara derecha de cerdo: plano superficial de la cara del cerdo, una vez reflejada la piel.

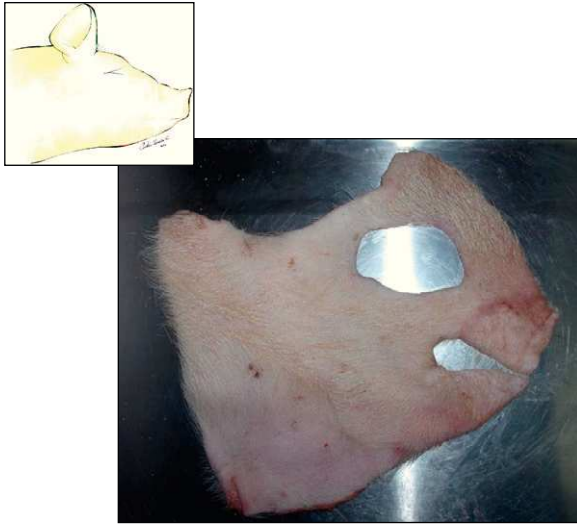


Figura 3 – Hemicara derecha de cerdo: colgajo facial de piel obtenido para la posterior identificación de estructuras por planos.

Resultados

Se presenta una guía práctica para disección e identificación de estructuras anatómicas a nivel facial en un animal porcino, iniciando con la incisión realizada en piel (fig. 1) para exponer el plano superficial de la cara del cerdo una vez reflejada la misma (fig. 2). Asimismo, se muestra el colgajo facial de piel obtenido para la posterior identificación de estructuras (fig. 3). Posterior a los pasos descritos, se continúa con la disección detallada por planos, especificando diferentes estructuras importantes como músculos, huesos, nervios, arterias y venas (figs. 4-11) a nivel facial del animal porcino. Cada fotografía de la disección va acompañada de un dibujo que describe la zona de trabajo como ayuda para la comprensión del plano en que se encuentra.

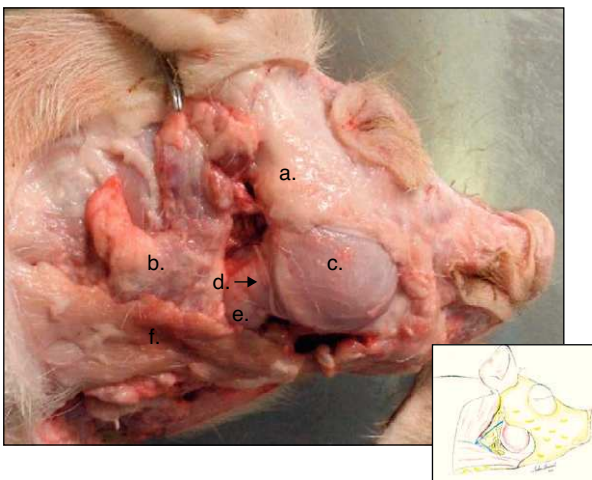


Figura 4 – Hemicara derecha de cerdo: a) tejido adiposo y parte de la glándula parótida, b) tejido celular subcutáneo, c) músculo masetero, d) rama bucal del nervio facial, e) glándula submandibular, f) músculo esternohioideo.

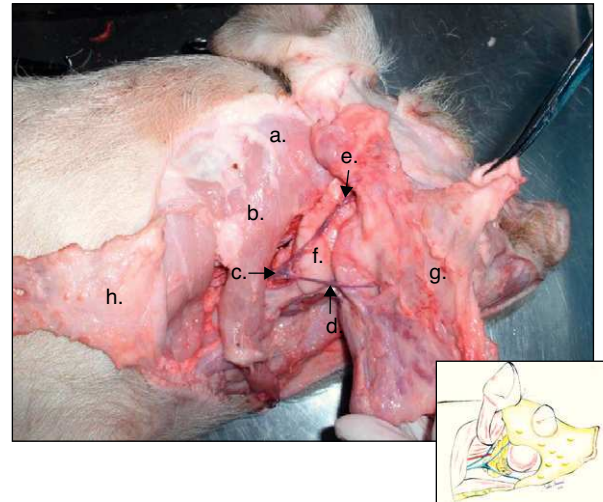


Figura 5 – Hemicara derecha de cerdo: a) músculo braquicefálico, b) músculo cleidocefálico, c) vena yugular externa, d) vena maxilar externa (conocida también como vena linguofacial) e) vena maxilar interna, f) glándula submandibular, g) glándula parótida, h) tejido adiposo.

Discusión

Es importante señalar que a pesar de los trabajos de investigación en animales de forma general, los resultados no se pueden extrapolar en un 100% al ser humano, por lo que siempre va a conllevar un riesgo de investigación en él, a pesar de que el principal fin es el beneficio que podría traer en ellos, si se cumple con todos los principios éticos tanto en

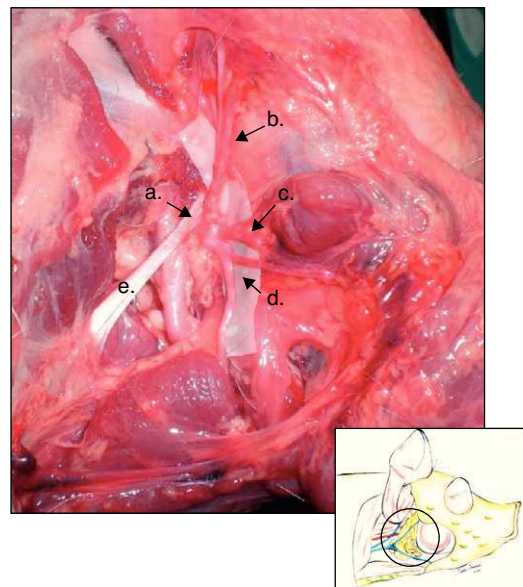


Figura 6 – Hemicara derecha de cerdo: nervio facial: a) tronco del nervio facial, b) nervio aurículo-palpebral, c) nervio temporal superficial (conocido también como rama transversa facial del nervio aurículo-temporal), d) nervio rama bucal dorsal del nervio facial, e) músculo esternomastoideo.

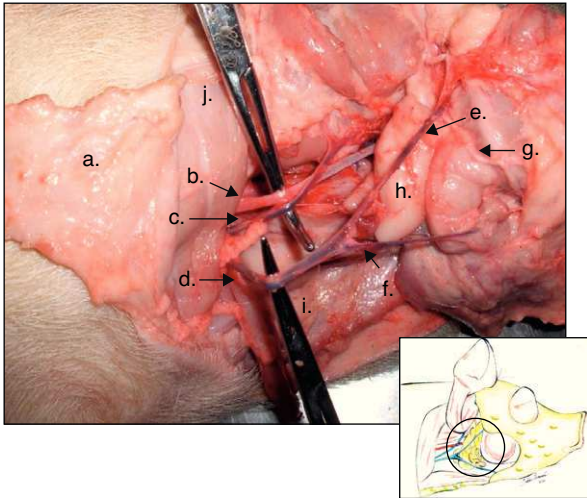


Figura 7 – Hemicara derecha de cerdo: a) tejido adiposo, b) arteria carótida común, c) vena yugular interna, d) vena yugular externa, e) vena maxilar interna, f) vena maxilar externa (conocida también como vena linguofacial), g) rama bucal dorsal del nervio facial, h) glándula submandibular, i) músculo esternohioideo, j) músculo braquicefálico.

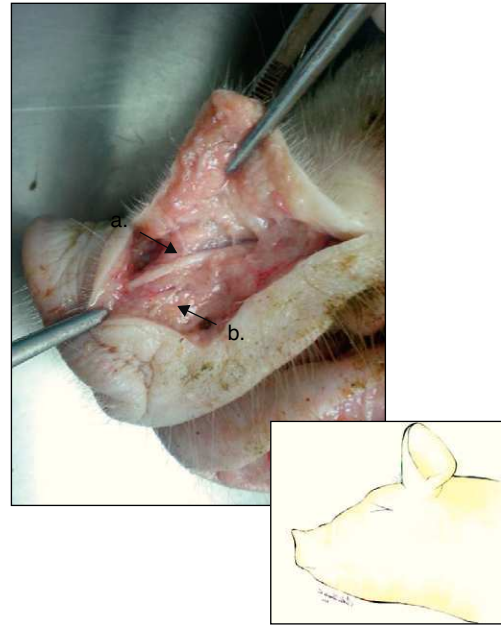


Figura 9 – Hemicara izquierda de cerdo: a) tendón del músculo elevador de labio superior, b) rama del nervio infraorbitario.

un animal de experimentación como en el ser humano y se consideran las respectivas variables.

El fin de este artículo es facilitar el conocimiento a todos aquellos profesionales que deseen realizar futura investigación en el área maxilofacial en animales porcinos, lo que ayudará a la mayor comprensión de la anatomía del cerdo para la investigación a realizar, y obtener de una forma más precisa con una guía clínica, resultados más veraces y exactos posibles, ya que una limitante encontrada del trabajo que se desea realizar es basarse únicamente en literatura gráfica de la anatomía y no en fotografías clínicas reales, pues ello ayuda a la identificación de las estructuras importantes según los planos a diseccionar. Sí se observa que existen ciertas diferencias en la posición de algunas estructuras anatómicas en comparación con el ser humano, lo cual puede dificultar un

trabajo experimental determinado, y lo que hace pertinente y apropiado conocer dicha anatomía con un modelo real de animal.

Cabe mencionar que la experiencia de disección de estructuras anatómicas en animales de experimentación es de gran valor, ya que ayuda no solo a comprender la anatomía del cerdo como tal, sino a mejorar la destreza quirúrgica y tener un entrenamiento para el fin del trabajo que se desea llevar a cabo, pero sin desconocer uno de los objetivos principales, que es la formación ética y técnica profesional universitaria.

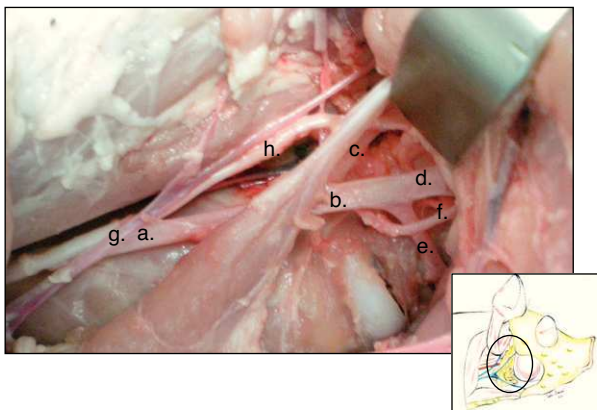


Figura 8 – Hemicara derecha de cerdo: a) arteria carótida común, b) arteria carótida externa, c) arteria carótida interna, d) arteria maxilar, e) arteria lingual, f) arteria facial, g) vena yugular interna, h) tronco vagosimpático.

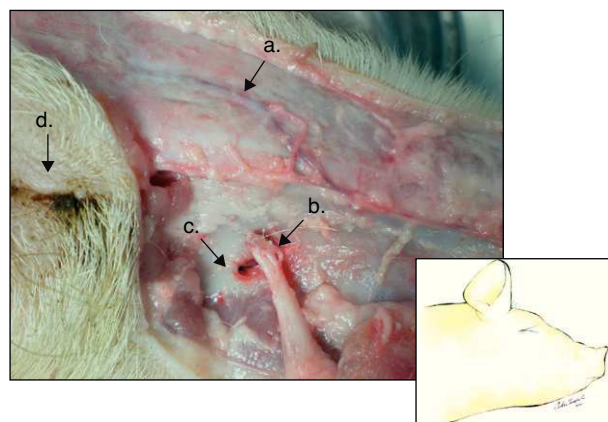


Figura 10 – Hemicara derecha de cerdo: a) vena angular ocular, b) arteria y nervio infraorbitario, c) foramen infraorbital, d) globo ocular.

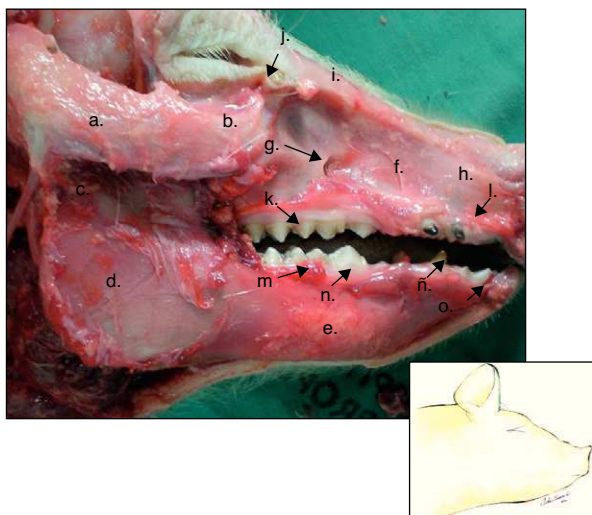


Figura 11 – Hemicara derecha de cerdo: a) proceso cigomático temporal, b) tubérculo malar, c) proceso condilar, d) rama mandibular, e) cuerpo mandibular, f) maxila, g) foramen infraorbital, h) hueso incisivo, i) hueso nasal, j) foramen lacrimal, k) dientes molares superiores, l) dientes incisivos superiores, m) dientes molares inferiores, n) diente premolar inferior, ñ) diente canino inferior, o) diente incisivo inferior.

Responsabilidades éticas

Protección de personas y animales. El trabajo a publicar cuenta con la aprobación del Comité Institucional para el Cuidado y Uso de los Animales (C.I.C.U.A.), en Costa Rica, y del Comité de Bioética e Investigación de la Universidad de Costa Rica (expediente número 440-BO-032).

Conflicto de intereses

Los autores declaran no tener ningún conflicto de intereses.

Agradecimientos

A la Sra. Irena Rusah-Rojas, Magíster en Ingeniería en Zootecnia, por el apoyo brindado en la realización de este trabajo de investigación.

Al Dr. José Pablo Solano Rodríguez, Médico Veterinario, de la Escuela de Medicina Veterinaria, Universidad Nacional de Costa Rica, por el sustento brindado en la coordinación de los días para llevar a cabo la disección del animal.

BIBLIOGRAFÍA

1. Del Cañizo López JF, López Martín D, Lledó García E, García Barreno P. Diseño de modelos experimentales en investigación quirúrgica. *Actas Urol Esp.* 2008;32:27-40.
2. Hernández S. El modelo animal en investigaciones biomédicas. *Biomedicina.* 2006;2:252-6.
3. Vanda-Cantón B. La experimentación biomédica en animales en los códigos bioéticos. *Lab acta.* 2003;15:69-73.
4. Rodríguez Yunta E. Ética de la investigación en modelos animales de enfermedades humanas. *Acta Bioethica.* 2007;13:25-40.
5. Mrad de Osotio A. Ética en la investigación con modelos animales experimentales. *Alternativas y las 3RS de Rusel. Una responsabilidad y un compromiso ético que nos compete a todos.* *Revista Colombiana de Bioética.* 2006:164-83.
6. Granados Zúñiga J, Pazos Sanou L. Legislación para el uso de animales de laboratorio en Costa Rica. *Med Leg Costa Rica.* 1998:15.
7. Granados-Zúñiga J. Uso de animales de experimentación en la investigación biomédica en Costa Rica. *Acta Méd Costarric.* 2010;52:134-6.
8. Sáenz Medina J, Asuero de Lis MS, Correa Gorospe C, Cuevas B, Gómez Dos Santos V, Linares Quevedo AI, et al. Modelos experimentales para la investigación y el entrenamiento en trasplante renal. *Actas Urol Esp.* 2008;32:83-90.
9. Cahill TJ, Hettiaratchy S, Clarke A, Butler P. Predictive value and limitations of animal models for human transplantation: do we need more models for facial transplantation? *Transplant Rev.* 2006;20:76-81.