


Revista Española de
**Cirugía Oral y
Maxilofacial**

www.elsevier.es/recom



Artículo original

Osteonecrosis de los maxilares asociada al uso de bifosfonatos: revisión de ocho casos

J. Joshi Otero*, A. Rollón Mayordomo, J. Coello Suanzes, E. Lledó Villar, R. Lozano Rosado, M. Sánchez-Moliní y P. Berart

Servicio de Cirugía Oral y Maxilofacial, Hospital Universitario Virgen Macarena, Sevilla, España

INFORMACIÓN DEL ARTÍCULO

Historia del artículo:

Recibido el 13 de agosto de 2010

Aceptado el 21 de diciembre de 2010

Palabras clave:

Osteonecrosis;

Bifosfonatos;

Maxilar;

Osteonecrosis del maxilar

relacionada con bifosfonatos

(OMRB);

Osteomielitis;

Cáncer

R E S U M E N

Introducción: A finales de 2003 se comienzan a publicar en forma creciente los primeros casos de exposición ósea en los maxilares con evolución tórpida, asociados al uso de bifosfonatos por vía intravenosa. Estos fármacos son usados en pacientes con osteoporosis, mieloma múltiple, hipercalcemia maligna y cáncer de pulmón, mama y próstata, principalmente por su capacidad de inhibir la resorción ósea.

Material y método: Estudio prospectivo de los pacientes en el Hospital Virgen Macarena que presentaban lesiones maxilares asociadas al uso de bifosfonatos desde el año 2006 hasta la actualidad. Las variables que valoramos en el paciente son: sexo, edad, tratamiento con bifosfonatos, inicio de la osteonecrosis, relación con tratamientos dentales, tratamiento realizado y evolución.

Resultados: Se estudiaron 8 pacientes con osteonecrosis maxilar secundaria a tratamiento con bifosfonatos intravenosos u orales por su patología previa oncológica u osteoporótica que fueron tratados según su estadio clínico-radiológico con antibioterapia, legrado y/o exéresis del sequestro según el caso. Presentamos los resultados con un seguimiento mínimo de 15 meses.

Conclusiones: El aumento en la incidencia de la osteomielitis maxilar en los pacientes asociados al uso de bifosfonatos y la dificultad para su tratamiento hacen necesario establecer pautas terapéuticas estandarizadas. En nuestra experiencia, el tratamiento conservador basado en la antibioterapia además del legrado de la zona bajo anestesia local permite el control y la curación del proceso en algunos de los pacientes con OMRB grado II.

© 2010 SECOM. Publicado por Elsevier España, S.L. Todos los derechos reservados.

*Autor para correspondencia.

Correo electrónico: joshijoel@gmail.com (J. Joshi Otero).

Bisphosphonate-related jaw osteonecrosis: Review of eight cases

A B S T R A C T

Keywords:

Osteonecrosis;
Bisphosphonates;
Jaw;
Bisphosphonate-related
jaw osteonecrosis (BRJO);
Osteomyelitis;
Cancer

Background: In late 2003, an increasing number of case reports began to appear on bone exposure of the jaw with a torpid evolution in association with intravenous bisphosphonate use. Bisphosphonates are used to inhibit bone resorption in patients with osteoporosis, multiple myeloma, hypercalcemia of malignancy, lung cancer, breast cancer and prostate cancer.

Material and methods: A prospective study was made of patients from Hospital Virgen Macarena who presented bisphosphonate associated jaw lesions from 2006 to the present. The patient variables examined were: sex, age, bisphosphonate treatment, onset of osteonecrosis and its relation to dental treatment, treatment, and outcome.

Results: Eight patients with osteonecrosis of the jaw secondary to treatment with intravenous or oral bisphosphonates for oncologic or osteoporotic pathology were treated according to their clinical and radiological findings with antibiotics and curettage and/or excision of sequestered bone, as needed. Results with a minimum follow up of 15 months are reported.

Conclusions: The increased incidence of maxillary osteomyelitis in patients treated with bisphosphonates and the difficulty of treatment make it necessary to establish standard therapeutic guidelines. In the authors' experience, conservative treatment based on antibiotic therapy and/or curettage of the area under local anesthesia can adequately control and resolve the process in some patients with stage II BRJO.

© 2010 SECOM. Published by Elsevier España, S.L. All rights reserved.

Introducción

Los bifosfonatos (BF) son fármacos análogos del pirofosfato, en los que un átomo de carbono sustituye al oxígeno entre los dos fosfatos variando sus cadenas laterales¹. Actúan provocando la apoptosis de los osteoclastos e inhibiendo así la resorción ósea, aunque el mecanismo exacto de acción es desconocido¹. También se ha demostrado que los BF inhiben la angiogénesis en ratas y en cultivos de células del cordón umbilical humano². Su acumulación en el hueso puede alcanzar una vida media de hasta 11 años³.

Se prescriben frecuentemente para el tratamiento de la osteoporosis, la enfermedad de Paget, el mieloma múltiple, la hipercalcemia maligna y las metástasis óseas⁴, entre otras.

A finales del 2003 se comienzan a publicar los primeros casos de exposición ósea en los maxilares con evolución tórpida asociados al uso de BF administrados por vía intravenosa (i.v.), a los que se denominó osteonecrosis del maxilar relacionada con bifosfonatos (OMRB)¹. Hasta 2006 se pensaba que sólo los BF i.v. producían el cuadro, y que las presentaciones orales protegían los huesos largos y la columna vertebral. Posteriormente se publicaron 9 casos de fracturas no espinales espontáneas en pacientes tratados con alendronato (Fosamax®) durante 1-8 años, de los cuales 6 presentaron retraso o ausencia de consolidación del foco durante 2 años de seguimiento⁵.

La osteonecrosis maxilar se desarrolla tras una inflamación crónica en un ambiente con deficiente vascularización, causando alteraciones en la microestructura ósea que conlleva a su colapso⁶.

Su diagnóstico es clínico, e incluye los siguientes criterios⁷:

- Paciente que ha recibido BF i.v. u orales sin antecedentes de radioterapia a nivel cervicofacial.
- Lesión ulcerada en la mucosa oral, con exposición ósea del maxilar superior o de la mandíbula de más de 8 semanas de evolución.

Los tratamientos utilizados son muy variados, e incluyen pautas conservadoras tales como higiene oral y colutorios, ciclos con antibióticos más o menos prolongados y pautas quirúrgicas que comprenden legrados, ostectomías marginales o segmentarias y reconstrucciones óseas complejas⁸.

Otros tratamientos incluyen ozonoterapia y oxigenoterapia hiperbárica⁹⁻¹¹.

Material y métodos

Estudio prospectivo de los pacientes en el Hospital Virgen Macarena que presentaron lesiones maxilares asociadas al uso de BF desde 2006 hasta la actualidad (febrero de 2010).

Se incluyeron un total de 8 pacientes con lesiones maxilares compatibles con OMRB con un seguimiento mínimo de 15 meses.

Las variables que se valoraron en el paciente son: sexo, edad, tipo de tratamiento con BF (duración, tipo y vía), inicio de la osteonecrosis, asociación con exodoncia, estudio de extensión (radiografías panorámicas, tomografías computarizadas), tratamiento y evolución.

Tabla 1 – Descripción y seguimiento de los 8 pacientes con osteonecrosis del maxilar relacionada con bifosfonatos (OMRB)

Paciente: sexo/edad	Bifosfonato y duración (meses)	Antecedentes de exodoncia	Localización y focos	Estadio inicial de presentación	Seguimiento (meses)	Ciclos de tratamiento antibiótico (3-4 semanas)	Evolución clínica
1: M/73	Pamidronato (36 m)	Sí	Mandibular: un foco	II	44	2	Curación mucosa
2: V/74	Zometa (ác. zoledrónico) (24 m)	Sí	Maxilar: un foco	I	39	3	Curación mucosa
3: V/70	Zometa (ác. zoledrónico) (12 m)	No	Mandibular: un foco	II	39	2	Aumento grado II
4: V/65	Zometa (ác. zoledrónico) (6 m)	No	Mandibular: un foco	II	24	5	Grado II estable
5: M/77	Fosamax (alendronato) oral (120 m)	Sí	Maxilar: un foco	II	31	6	Curación mucosa
6: V/73	Zometa (ác. zoledrónico) (12 m)	Sí	Mandibular: múltiples focos	I	36	1	Grado III
7: M/66	Zometa (ác. zoledrónico) (36 m)	No	Mandibular: un foco	II	15	1	Grado II estable
8: M/62	Zometa (ác. zoledrónico) (8 m)	No	Mandibular: un foco	II	50	5	Curación mucosa

El estadio en el que se encontraba la lesión fue determinado según la AAOMS^{11,12}:

- **Grado I.** Exposición de hueso necrótico, asintomático y sin signos de infección aguda.
- **Grado II.** Exposición de hueso necrótico asociado a dolor y signos de infección.
- **Grado III.** Exposición de hueso necrótico asociado a dolor, signos de infección, fístula cutánea y evidencia clínica o radiográfica de sequestro óseo u otra complicación (como fracturas).

Las lesiones fueron tratadas, según sus características clínicas y radiológicas (estadio), mediante suspensión del tratamiento con BF si era posible, higiene oral y colutorios, antibioterapia y legrado (extirpación conservadora de tejido óseo necrótico bajo anestesia local).

En el grado I se trató con higiene oral y enjuagues con colutorios de clorhexidina al 0,2% cada 12 h durante 15 días, seguido de colutorios de mantenimiento al 0,12%. En caso de exposición ósea, se regularizaron las espículas y legró el tejido bajo anestesia local.

En la OMRB grado II utilizamos ciclos de tratamiento antibiótico con amoxicilina-clavulánico (875 mg o 1 g) de 3-4 semanas hasta la desaparición de los signos agudos de infección (inflamación y/o supuración) aunque persista la exposición. En caso de alergia a betalactámicos usamos levofloxacino, 500 mg cada 24 h durante 3 semanas¹¹. Si tras 4 semanas persistía la supuración, asociábamos clindamicina o metronidazol otras 4 semanas, según la evolución del proceso¹². En

este estadio la exposición ósea la tratamos mediante legrado y extirpación de los sequestros con anestesia local.

Los pacientes fueron seguidos mediante revisiones clínicas y radiológicas (radiografías panorámicas) cada 3 meses o ante cualquier eventualidad clínica.

Durante el seguimiento hemos valorado: la curación ósea definida como la desaparición de la exposición ósea sin clínica asociada, la disminución o aumento de la exposición ósea, la aparición de episodios infecciosos-inflamatorios agudos, la duración de los episodios y cualquier otra complicación.

Resultados (tabla 1)

Se identificaron 8 pacientes con osteonecrosis maxilar que realizaron tratamiento activo con BF i.v. u orales por su patología previa oncológica u osteoporótica con un seguimiento mínimo de 15 meses.

De los pacientes estudiados, 4 (50%) eran hombres y 4 (50%) mujeres, con una edad media de 69 años.

Cinco de los pacientes (62,5%) tuvieron antecedentes de extracción dental previa y 3 (37,5%) presentaron la OMRB en forma espontánea.

El BF fue administrado en forma i.v. en 7 (87,5%) pacientes, siendo el ácido zoledrónico (Zometa®; 6 pacientes) el más utilizado.

El tiempo de tratamiento con BF hasta el diagnóstico fue de 19,14 meses de media, si la administración era i.v. Sólo un paciente presentó la osteonecrosis asociada a tratamiento

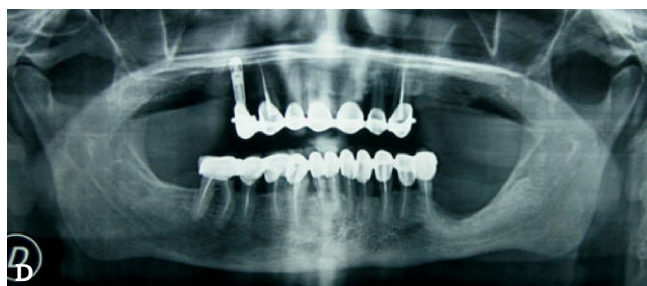
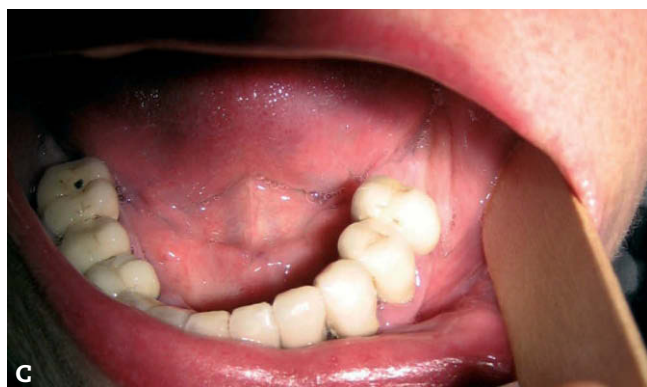
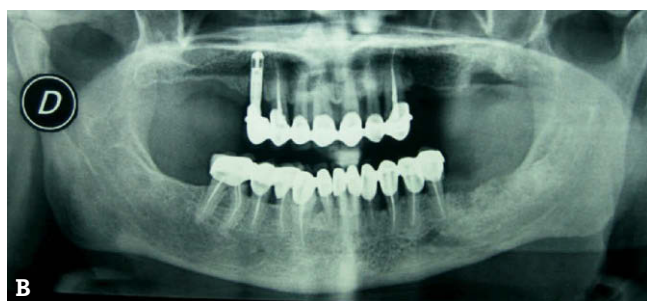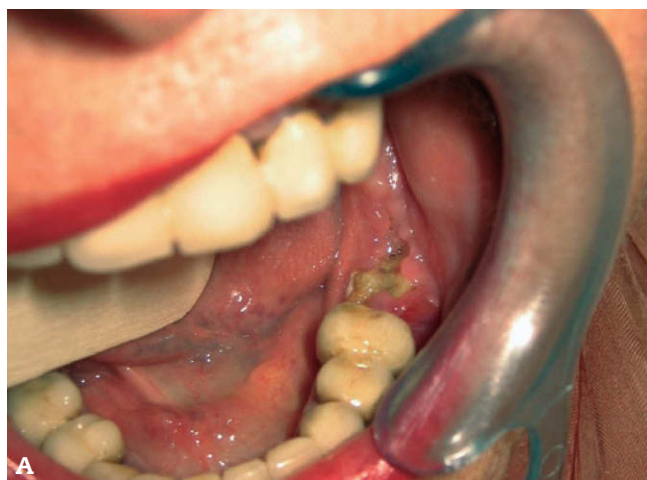Figura 1 – A) Visión intraoral de la osteonecrosis del maxilar relacionada con bifosfonatos (OMRB) del paciente número 1. B) Radiografía panorámica inicial del mismo paciente. C) El paciente muestra curación de la mucosa al final del seguimiento. D) Radiografía panorámica del paciente número 1 al final del seguimiento.

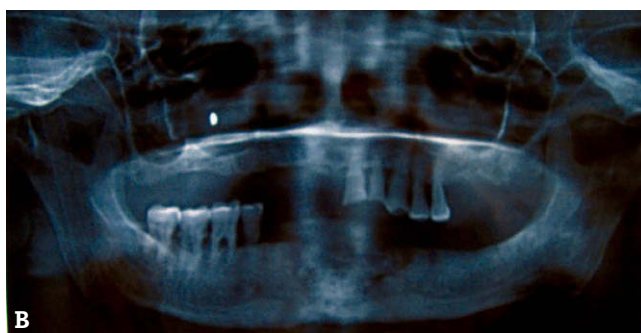
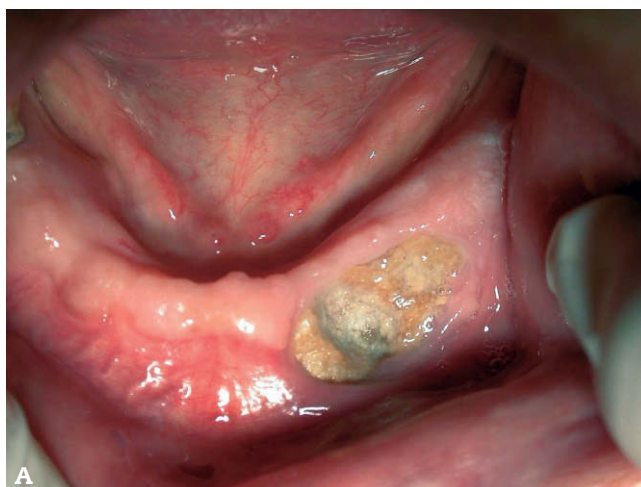
Figura 2 – A) Exposición ósea del paciente número 6 en el momento inicial. B) Radiografía panorámica al final del seguimiento, con persistencia de la osteonecrosis del maxilar relacionada con bifosfonatos (OMRB).

con BF orales después de consumir el alendronato (Fosamax®) en forma ininterrumpida durante más de 10 años.

La presentación clínica inicial fue de 2 pacientes grado I y de 6 pacientes grado II.

A todos se les realizó una biopsia ósea, descartando otras patologías.

El tiempo de seguimiento desde el diagnóstico de la OMRB hasta su última revisión osciló entre 15 y 50 meses (media: 34,75; DE: 11). Los tratamientos realizados y el resultado al final del seguimiento se exponen en la tabla 1.

Todos los pacientes pudieron suspender el BF una vez establecido el diagnóstico.

Cuatro pacientes —entre los que se encontraba la OMRB secundaria a BF orales— evolucionaron de forma favorable hacia la curación ósea. Previamente presentaron fases de infección aguda que requirieron tratamiento antibiótico y posteriormente se les realizó la extirpación-legrado del hueso expuesto móvil bajo anestesia local.

Tres pacientes permanecieron en grado II con períodos asintomáticos y episodios de reagudización que requirieron tratamiento antibiótico. La exposición ósea permaneció estable en 2 de ellos, mientras que en el tercero aumentó, acompañándose de episodios infecciosos más prolongados. Los tres pacientes rechazaron cualquier tratamiento quirúrgico.

Un paciente inicialmente diagnosticado en estadio I progresó hasta el estadio III con exposición ósea intraoral, episodios infecciosos de repetición y fístula cutánea submental. También declinó cualquier abordaje mediante cirugía.

Durante el seguimiento, nuestros pacientes han requerido una media de 3,25 ciclos de tratamiento antibiótico que se realizaba durante 3-4 semanas de forma ininterrumpida con amoxicilina-clavulánico, 875/125 mg cada 8 h, y los períodos asintomáticos han durado una media de 3,75 meses (DE, 1,43).

Discusión

En los últimos años se han publicado varias guías sobre prevención y tratamiento de OMRB^{11,13-17}, cuyas recomendaciones se basan fundamentalmente en consenso de expertos y en publicaciones de series de casos retrospectivos, lo que limita por tanto sus niveles de evidencia^{11,18}.

El escaso tiempo de seguimiento de dichos estudios, que oscila entre 2 y 24 meses^{6,10,19,20}, justificado en parte por la enfermedad oncológica de los pacientes, lo consideramos relativamente escaso para sacar conclusiones, teniendo en cuenta que el efecto de los BF en el hueso se mantiene durante años y desconocemos la historia natural completa de la enfermedad. Es posible que los resultados iniciales (curación o recidivas) publicados puedan variar si se aumenta el tiempo de seguimiento.

Otra limitación para sacar conclusiones de estos estudios es su heterogeneidad en cuanto al control de variables tales como la enfermedad de base de los pacientes, la duración y dosis del BF, el estadio clínico-radiológico de la OMRB y el tipo de tratamiento realizado, variables todas ellas que pueden influir en los resultados y dificultan su comparación.

Las pautas generales del tratamiento de la OMRB fueron expuestas por Marx⁴, y consisten en: higiene oral y colutorios con clorhexidina al 0,12%, tratamiento antibiótico (penicilina) a largo plazo de forma continua o intermitente, y evitar cirugía o desbridamiento amplio en la medida de lo posible.

Sin embargo, cuestiones tales como el objetivo fundamental del tratamiento, los criterios de éxito-fracaso, y cuándo y qué tipo de cirugía realizar, aún permanecen abiertas.

Teniendo en cuenta que en muchos casos la enfermedad de base es incurable, que el pronóstico del paciente es limitado y que la indicación del tratamiento con BF es sintomática, el objetivo del mismo puede variar desde la curación mucosa completa, mantener la exposición ósea asintomática, frenar la progresión de la enfermedad o incluso mantener la exposición ósea con episodios inflamatorios de repetición. Esta variabilidad implicará también que los criterios de éxito-fracaso del tratamiento puedan ser diferentes en los trabajos publicados.

En el caso de OMRB administrados por vía oral, se recomienda la suspensión del tratamiento entre 6 y 12 meses, siempre que la patología que indicó su uso lo permita²¹. Con los fármacos i.v., la relación causa-efecto no es determinante para algunos autores, y no existen evidencias claras de que mejore la evolución del cuadro clínico al suspender el BF^{4,10,11}. Algunos autores obtienen mejores resultados cuando difieren la cirugía después de 6 meses de la suspensión del fá-

maco^{22,23}; nosotros somos partidarios de ella siempre que se pueda.

El tratamiento antibiótico en fases de infección aguda incluye en la mayoría de las guías betalactámicos (penicilina o amoxicilina-clavulánico)^{11,16}, aunque las pautas son variables²⁰. Otros autores²⁰ utilizan la clindamicina, 2 semanas, seguida de amoxicilina-clavulánico, 2 semanas, y luego penicilina G dependiendo del cultivo, aunque sin especificar durante cuánto tiempo. En casos de alergia a betalactámicos, usan macrólidos (azitromicina) o quinolonas (ciprofloxacino o levofloxacino) solas o combinadas. Si eso falla, añadir clindamicina o metronidazol^{11,21}. Si se sospecha la posibilidad de una micosis, se dispone de la nistatina o del fluconazol. En caso de celulitis difusa se recomienda utilizar antibioterápicos de forma i.v. Aunque algunos autores recomiendan cultivos, en nuestra experiencia no es de mucha utilidad por la contaminación habitual de la flora oral.

El tipo de tratamiento quirúrgico y el momento de realizarlo es quizá la cuestión donde más dudas se plantean. Se han utilizado desde técnicas conservadoras basadas en el legrado y/o extirpación de fragmentos móviles a técnicas más agresivas que integran secuestrectomías y extirpaciones marginales o segmentarias, hasta llegar a hueso sano²⁴, aunque consideramos que el límite o frontera con el hueso patológico puede ser difícil de definir, debido al efecto sistémico de los fármacos.

La mayoría de guías y autores son partidarios de un tratamiento conservador^{11,13,14,18,25}, evitando desbridamientos agresivos debido a las recidivas y a las secuelas posteriores, ya que la afectación ósea es generalizada y se corre el riesgo de aumentar el tamaño de la lesión.

Los partidarios de tratamientos quirúrgicos agresivos prefieren desbridar ampliamente la zona y hacer un cierre primario, separando así la lesión de la flora oral, intentando evitar las infecciones crónicas²² y asociando en ocasiones técnicas de reconstrucción⁹.

Referente a cuándo realizar tratamiento quirúrgico, hay consenso entre los autores que en el estadio I (hueso expuesto asintomático) no es necesaria la cirugía.

La mayor duda se plantea en el paciente en grado II (hueso expuesto con infección). Para Ruggiero et al¹⁰ sería indicación de cirugía agresiva, mientras que para otros autores está indicado el tratamiento conservador con antibióticos mantenidos o cirugía conservadora¹⁸.

Nuestros pacientes en grado II (uno de ellos tras evolución de un grado I) fueron tratados con analgésicos y antibióticos orales para las infecciones secundarias, además de la regularización de espículas del hueso expuesto y eliminación de restos necróticos o secuestros óseos con anestesia local. Cuatro de ellos evolucionan delimitando la necrosis y expulsando el secuestro de forma espontánea o bajo anestesia local, cicatrizando posteriormente la mucosa oral, previa regularización de las crestas alveolares en caso de necesitarlo. De los 4 pacientes restantes, 2 permanecen en grado II estabilizado, uno en grado II con aumento de exposición ósea y otro evolucionó del grado I al III, con exposición ósea, inflamación de tejidos blandos y fístula extraoral. Las características de este paciente en cuanto a edad, sexo, tipo de tumor, tiempo de tratamiento con BF, dosis, etc., son similares a las de los ante-

riores. Durante su seguimiento el paciente ha presentado 6 episodios inflamatorios, que se han tratado con amoxicilina-clavulánico durante 3 semanas. Tanto el paciente de grado II que aumentó su exposición ósea como el de grado III rechazaron alternativas quirúrgicas y se mantienen con tratamiento sintomático en las fases agudas.

Por lo tanto, en nuestra serie, y siguiendo el protocolo descrito, 4 de 7 pacientes que presentaron grado II de OMRB curaron completamente, 2 mantienen la lesión estabilizada y uno ha incrementado la exposición ósea.

Es posible que tratamientos quirúrgicos más agresivos, junto a la asociación de técnicas reconstructivas complejas o de regeneración ósea, puedan obtener un mayor número de curaciones, una curación más rápida o impedir la progresión de la enfermedad²⁴. Asumiendo la limitación de evidencia de un estudio de series de casos como el nuestro, la fortaleza de éste frente a otros^{6,10,19,20,26} es la de presentar resultados con un tiempo de seguimiento prolongado.

Conclusión

La osteonecrosis maxilar secundaria a BF es un cuadro clínico de importante repercusión para el paciente. Su incidencia aumentará en los próximos años, y las medidas preventivas y terapéuticas deben ser conocidas por los odontólogos y médicos especialistas que traten esta patología.

Creemos que el tratamiento de la osteonecrosis debe ser fundamentalmente sintomático, inicialmente limitado, escalonado e individualizado.

La curación de la OMRB (entendida como la desaparición completa de la lesión ósea) puede ser difícil, debido a que la enfermedad de base puede hacer necesaria la continuación del tratamiento con BF y al extenso y duradero efecto de los BF^{9,10,22}, por lo cual uno de los objetivos fundamentales de su tratamiento debe ser la mejora de la calidad de vida⁴.

En nuestra experiencia, el tratamiento conservador basado en la antibioterapia de amplia duración, junto a la regularización de espículas óseas o legrado con anestesia local, permite controlar de forma adecuada a la mayor parte de los pacientes con OMRB en grado II.

Conflicto de intereses

Los autores declaran no presentar ningún conflicto de intereses.

BIBLIOGRAFÍA

1. Van den Wyngaert T, Huizing MT, Vermorken JB. Osteonecrosis of the jaw related to the use of bisphosphonates. *Curr Opin Oncol*. 2007;19:315-22.
2. Fournier P, Boissier S, Filleur S, Guglielmi J, Cabon F, Colombel M, et al. Bisphosphonates inhibit angiogenesis in vitro and testosterone-stimulated vascular regrowth in the ventral prostate in castrated rats. *Cancer Res*. 2002;62:6538-44.
3. Lassetter KC, Porras AG, Denker A, Santhanagopal A, Daifotis A. Pharmacokinetic considerations in determining the terminal elimination half-lives of bisphosphonates. *Clin Drug Investig*. 2005;25:107-14.
4. Marx RE. Pamidronate (Aredia) and zoledronate (Zometa) induced avascular necrosis of the jaws: a growing epidemic. *J Oral Maxillofac Surg*. 2003;61:1115-7.
5. Odvina CV, Zerwekh JE, Rao DS, Maalouf N, Gottschalk FA, Pak CYC. Severe suppressed bone turnover: A potential complication of alendronate therapy. *Clin Endocrinol Metab*. 2005;90:1294-301.
6. Mortensen M, Lawson W, Montazem A. Osteonecrosis of the jaw associated with bisphosphonate use: Presentation of seven cases and literature review. *Laryngoscope*. 2007;117:30-4.
7. Zarychanski R, Elphee E, Walton P, Johnston J. Osteonecrosis of the jaw associated with pamidronate therapy. *Am J Hematol*. 2006;81:73-5.
8. Mucke T, Haarmann S, Wolff KD, Holzle F. Bisphosphonate related osteonecrosis of the jaws treated by surgical resection and immediate osseous microvascular reconstruction. *J Craniomaxillofac Surg*. 2009;37:291-7.
9. Agrillo A, Petrucci MT, Tedaldi M, Mustazza MC, Marino SM, Gallucci C, et al. New therapeutic protocol in the treatment of avascular necrosis of the jaws. *J Craniofac Surg*. 2006;17:1080-3.
10. Ruggiero SL, Mehrotra B, Rosenberg TJ, Engroff SL. Osteonecrosis of the jaws associated with the use of bisphosphonates: a review of 63 cases. *J Oral Maxillofac Surg*. 2004;62:527-34.
11. Van den Wyngaert T, Huizing MT, Vermorken JB. Osteonecrosis of the jaw related to the use of bisphosphonates. *Curr Opin Oncol*. 2007;19:315-22.
12. Ruggiero SL, Fantasia J, Carlson E. Bisphosphonate-related osteonecrosis of the jaw: background and guidelines for diagnosis, staging and management. *Oral Surg Oral Med Oral Pathol Oral Radiol Endod*. 2006;102:433-41.
13. Junquera LM, Martín Granizo R. Diagnóstico, prevención y tratamiento de la osteonecrosis de los maxilares por bifosfonatos: recomendaciones de la Sociedad Española de Cirugía Oral y Maxilofacial (SECOM). *Rev Esp Cir Oral Maxilofac*. 2008;30:145-56.
14. Van den Wyngaert T. Osteonecrosis of the jaw (ONJ) might explain the increased oral surgery risk in cancer patients treated with bisphosphonates. *J Evid Based Dent Pract*. 2007;7:132-5.
15. Khosla S, Burr D, Cauley J, Dempster DW, Ebeling PR, Felsenberg D, et al. Bisphosphonate-associated osteonecrosis of the jaw: report of a task force of the American Society for Bone and Mineral Research. *J Bone Miner Res*. 2007;22:1479-91.
16. Pickett FA. Bisphosphonate-associated osteonecrosis of the jaw: a literature review and clinical practice guidelines. *J Dent Hyg*. 2006;80:10.
17. Lodi G, Sardella A, Salis A, Demarosi F, Tarozzi M, Carrassi A. Tooth extraction in patients taking intravenous bisphosphonates: a preventive protocol and case series. *J Oral Maxillofac Surg*. 2010;68:107-10.
18. Khan AA, Sandor GK, Dore E, Morrison AD, Alsahli M, Amin F, et al. Canadian consensus practice guidelines for bisphosphonate associated osteonecrosis of the jaw. *J Rheumatol*. 2008;35:1391-7.
19. Dimitrakopoulos I, Magopoulos C, Karakasis D. Bisphosphonate-induced avascular osteonecrosis of the jaws: a clinical report of 11 cases. *Int J Oral Maxillofac Surg*. 2006;35:588-93.
20. Magopoulos C, Karakinaris G, Telioudis Z, Vahtsevanos K, Dimitrakopoulos I, Antoniadis K, et al. Osteonecrosis of the jaws due to bisphosphonate use. A review of 60 cases and treatment proposals. *Am J Otolaryngol*. 2007;28:158-63.
21. Ruggiero SL, Dodson TB, Assael LA, Landesberg R, Marx RE, Mehrotra B. American Association of Oral and Maxillofacial

- Surgeons position paper on bisphosphonate-related osteonecrosis of the jaw – 2009 update. *Aust Endod J.* 2009;35:119-30.
22. Ruggiero SL, Woo SB. Bisphosphonate-related osteonecrosis of the jaws. *Dent Clin North Am.* 2008;52:111-28,ix.
 23. Dodson TB, Raje NS, Caruso PA, Rosenberg AE. Case records of the Massachusetts General Hospital. Case 9-2008. A 65-year-old woman with a nonhealing ulcer of the jaw. *N Engl J Med.* 2008;358:1283-91.
 24. Carlson ER, Basile JD. The role of surgical resection in the management of bisphosphonate-related osteonecrosis of the jaws. *J Oral Maxillofac Surg.* 2009;67:85-95.
 25. Badros A, Weikel D, Salama A, Goloubeva O, Schneider A, Rapoport A, et al. Osteonecrosis of the jaw in multiple myeloma patients: clinical features and risk factors. *J Clin Oncol.* 2006;24:945-52.
 26. Pickett FA, American Academy of Oral Medicine. Bisphosphonate-associated osteonecrosis of the jaw: a literature review and clinical practice guidelines. *J Dent Hyg.* 2006;80:10.