



Revista Clínica de Periodoncia, Implantología y Rehabilitación Oral

www.elsevier.es/piro



TRABAJO DE INVESTIGACIÓN

Quiste radicular asociado a diente geminado: tratamiento endodóntico-quirúrgico



Liberto Figueroa^{a,b}, Ruby Contreras^c y Estefanía Alvarez^{b,d,*}

^a Especialista en Cirugía y Traumatología Maxilofacial, Servicio de Cirugía Maxilofacial, Clínica Alemana Santiago, Santiago de Chile, Chile

^b Docente de Cátedra Cirugía Bucal, Escuela de Odontología, Facultad de Medicina, Clínica Alemana- Universidad del Desarrollo, Santiago de Chile, Chile

^c Especialista en Endodoncia y Traumatología dentaria, Servicio de Odontología, Clínica Alemana Santiago, Santiago de Chile, Chile

^d Cirujano Dentista, Servicio de Cirugía Maxilofacial, Clínica Alemana Santiago, Santiago de Chile, Chile

Recibido el 15 de septiembre de 2014 ; received in revised form 16 de mayo de 2015; aceptado el 17 de mayo de 2015

Disponible en Internet el 2 de julio de 2015

PALABRAS CLAVE

Geminación;
Necropulpectomía;
Enucleación quística

Resumen El tratamiento endodóntico-quirúrgico en dientes con quistes inflamatorios radiculares es un desafío clínico debido a su complejidad, y más aún si están en piezas con anomalías de desarrollo dental, como lo es la geminación dentaria. A continuación se presenta un caso clínico en el que se logra la reparación de una lesión apical mediante una necropulpectomía de la pieza geminada y enucleación del quiste adyacente.

© 2015 Sociedad de Periodoncia de Chile, Sociedad de Implantología Oral de Chile y Sociedad de Prótesis y Rehabilitación Oral de Chile. Publicado por Elsevier España, S.L.U. Este es un artículo Open Access bajo la licencia CC BY-NC-ND (<http://creativecommons.org/licenses/by-nc-nd/4.0/>).

KEYWORDS

Gemination;
Necro-pulpectomy;
Cyst enucleation

Radicular cyst associated with a geminated tooth: Endodontal-surgical treatment

Abstract The surgical-endodontic treatment of teeth with an inflammatory radicular cyst is a clinical challenge due to its great complexity. Even more so, if they are in teeth with development anomalies such as gemination. The case below shows the repair of an apical lesion by a necro-pulpectomy of the geminated tooth and the enucleation of the adjacent cyst.

© 2015 Sociedad de Periodoncia de Chile, Sociedad de Implantología Oral de Chile y Sociedad de Prótesis y Rehabilitación Oral de Chile. Published by Elsevier España, S.L.U. This is an open access article under the CC BY-NC-ND license (<http://creativecommons.org/licenses/by-nc-nd/4.0/>).

* Autor para correspondencia.

Correo electrónico: eealvarezb@gmail.com (E. Alvarez).

<http://dx.doi.org/10.1016/j.piro.2015.05.003>

0718-5391/© 2015 Sociedad de Periodoncia de Chile, Sociedad de Implantología Oral de Chile y Sociedad de Prótesis y Rehabilitación Oral de Chile. Publicado por Elsevier España, S.L.U. Este es un artículo Open Access bajo la licencia CC BY-NC-ND (<http://creativecommons.org/licenses/by-nc-nd/4.0/>).

Introducción

El quiste radicular se define como una lesión osteolítica de los maxilares que se origina a partir de un foco inflamatorio procedente del foramen apical como consecuencia de la necrosis pulpar¹⁻³. Este quiste también puede provenir de un granuloma periapical, estimulando la proliferación de los restos epiteliales de Malassez, produciendo finalmente un quiste^{3,4}. Tanto el quiste radicular inflamatorio como el granuloma periapical se originan por la invasión bacteriana al sistema de canales radiculares.

Es el más común de los quistes de los maxilares, reportándose frecuencias de entre el 7 al 54% de las lesiones radiolúcidas periapicales³, y hasta del 80% de todos los quistes odontogénicos¹.

Por otro lado, la geminación corresponde a la división de un germen dentario en 2. Se reconoce como una anomalía del desarrollo dental caracterizada por una anchura desmedida de un diente unirradicular⁵. Un germen se ha dividido sin la ausencia de otra pieza, creando así un diente más grande, bífido, o 2 dientes completamente diferentes unidos por la corona⁶.

Su etiología no es clara. Se han descrito posibles causas, tales como factores ambientales, traumas, déficit vitamínicos, enfermedades sistémicas, así como una cierta predisposición genética. Si esta última idea fuera cierta, la geminación dentaria respondería a una herencia recesiva autosómica o dominante con muy poca penetración⁷.

Epidemiológicamente afecta principalmente a la dentición temporal, con una incidencia del 2,5%. Cuando afecta a la dentición permanente, lo hace generalmente en los incisivos superiores⁸, siendo su prevalencia del 0,2%³, que coincide con un estudio en Jordania⁶, el cual indica un 0,19-0,22%.

Dentro de las complicaciones que pueden causar una geminación encontramos caries, enfermedad periodontal y alteraciones estéticas^{9,10}. Existen pocos registros que asocien lesiones quísticas inflamatorias con anomalías dentarias.

En el presente caso se describe un tratamiento endodóntico-quirúrgico en un paciente que presenta una geminación en un incisivo lateral superior con un quiste radicular.

Caso clínico

Paciente masculino de 35 años de edad que acude al Servicio de Cirugía Maxilofacial de la Clínica Alemana Santiago en septiembre del 2012. Consulta por un aumento de volumen en el paladar de aparición espontánea de hace 3 años, que hace un mes comenzó a doler.

El paciente no presenta patologías de base, ni antecedentes de trauma bucal ni facial. Al examen físico se observa geminación de pieza 2.2, la cual presenta una restauración mesial (fig. 1) y aumento de volumen fluctuante levemente doloroso en el tercio anterior del paladar duro, con leve abombamiento de la tabla ósea vestibular.

A los tests de sensibilidad, solo es positivo para percusión, y es sensible a la palpación periapical. No hay cambios de color coronario, y los exámenes térmicos y eléctricos son negativos. Se solicitan radiografías convencionales, en

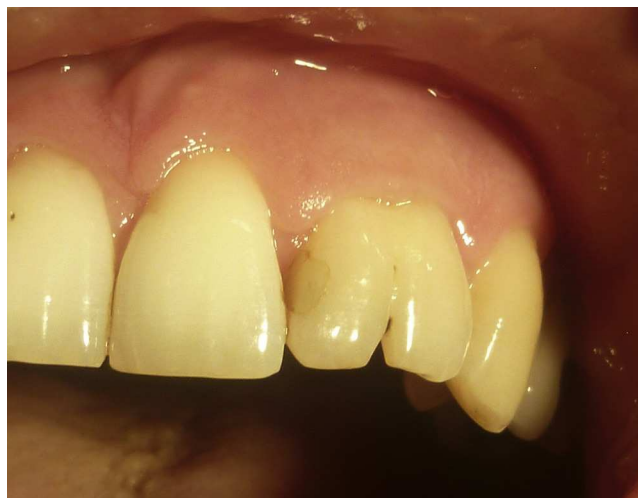

Figura 1 Fotografía inicial.

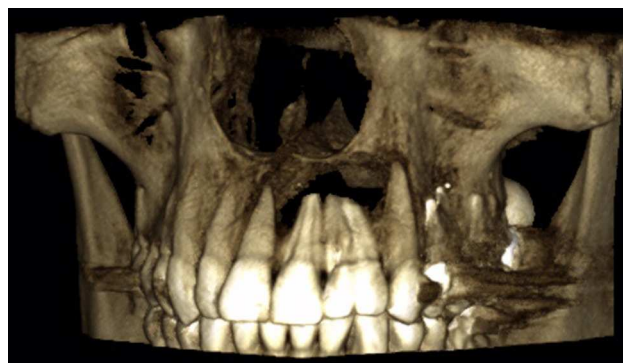

Figura 2 Reconstrucción tridimensional, scanner inicial.

las que se observa una imagen radiolúcida extensa de límites netos no corticalizada, en relación a piezas 2.1, 2.2 y 2.3. Se complementa con tomografía computarizada Cone Beam (CBCT) (fig. 2), mostrando una imagen compatible con quiste radicular inflamatorio en pieza 2.2. Sus mediciones son 20 mm mesio-distal, 13 mm vestibulo-palatino y 11 m céfalo-caudal.

El tratamiento endodóntico se lleva a cabo en 3 sesiones. Se usa amplificación con lupas 4x durante todo el tratamiento. Durante la primera sesión se realiza el acceso (fig. 3) y la preparación químico-mecánica con instrumentación manual debido a la amplitud de la cavidad pulpar, siempre bajo irrigación con hipoclorito de sodio 5,25%, dejando una medicación intracanal de hidróxido de calcio (Ultracal, Ultradent, EE. UU.), el cual permanece por 15 días junto a un doble sellado hermético de cemento temporal (Fermin, Detax Dental, Alemania) y vidrio ionómero (Ketac Molar easy mix. 3M ESPE, Alemania). En la segunda sesión se realiza el sello apical con Mineral Trióxido Agregado (Dentsply/Maillefer, Suiza), el cual permanece 2 días con humedad para el fraguado correspondiente.

Durante la tercera sesión se elimina la medicación con ultrasonido y se realiza la irrigación final con EDTA 10%, se obtura el canal con gutapercha termoplástica y cemento en base a resina (Top Seal, Dentsply/Maillefer, Suiza). Finalizado el sellado del canal, se realiza la doble obturación temporal y la toma de radiografía de control (fig. 4).

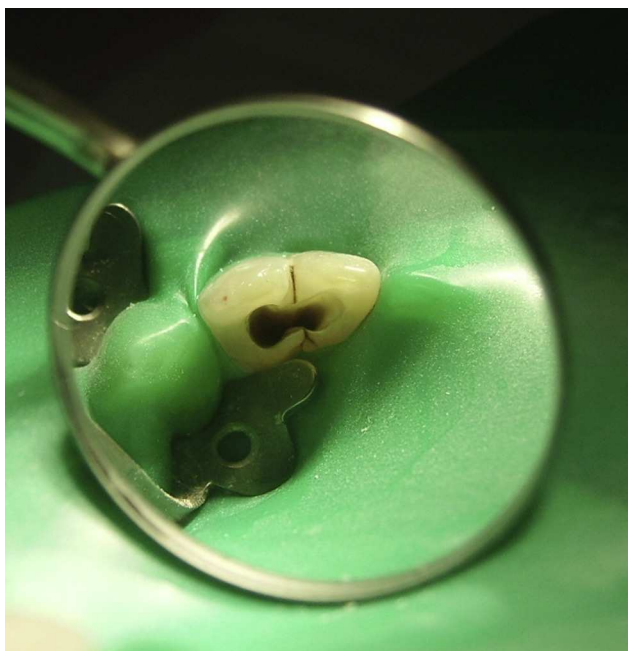


Figura 3 Fotografía de acceso.

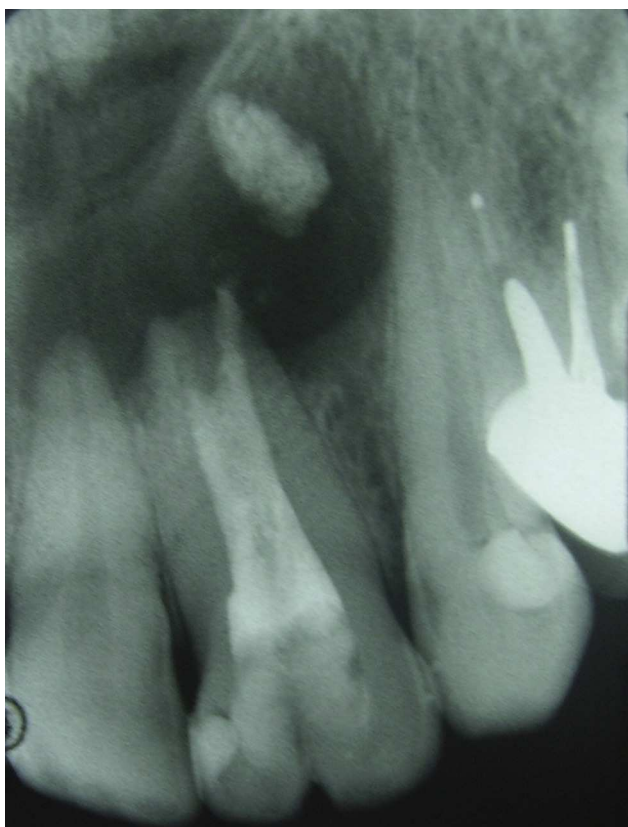

Figura 4 Radiografía control.

Previo a la intervención quirúrgica, se realiza la endodoncia preventiva del diente 2.1, que aunque se encontraba vital, su ápice estaba dentro de la cavidad quística.

La quistectomía se realiza bajo anestesia general e intubación nasotraqueal derecha más infiltración de anestesia

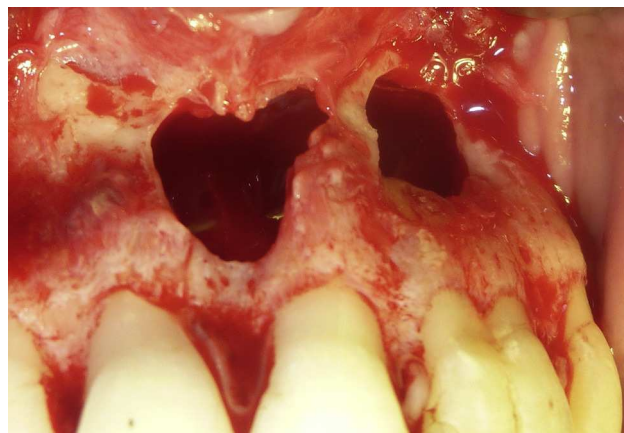


Figura 5 Fotografía cavidad quística.

local 2% (lidocaína/epinefrina 1:100.00), técnica infraorbitaria bilateral, 2 tubos en total. Se realiza un abordaje vestibular, mediante un colgajo mucoperióstico de espesor total tipo Newman de canino a canino (piezas 1.3 a 2.3). Posterior al decolamiento, se observa perforación ósea relacionada a dientes 2.1 y 2.2, dejando solo un tabique óseo en zona central. Se produjo vaciamiento espontáneo desde el interior del quiste, el cual presenta un aspecto blanquecino y purulento. Se realiza curetaje manual y mecánico de la cavidad, tomando muestra de la membrana para biopsia. El tratamiento se complementa con curetaje apical de dientes 2.1 y 2.2 e irrigación prolija con suero fisiológico al 0,9%. Destaca la ausencia total de tabla ósea palatina y la fusión de la membrana con la mucosa del paladar (fig. 5). Control de hemostasia con electrobisturí y gelitas con subgalato de bismuto, reposición de colgajo y sutura con vicryl 3/0 (Johnson&Johnson, EE. UU.) con puntos discontinuos simples.

El examen histopatológico revela fragmentos de tejido epitelial normotípico, no queratinizado, y tejido conectivo con infiltrado inflamatorio en partes denso, linfocitario, plasmocitario y de granulocitos neutrófilos, con histiocitos espumosos y células gigantes de tipo reacción a cuerpo extraño (cristales de colesterol y material birrefringente). Se observa además proliferación de fibroblastos estrellados y vasos de neoformación. Hallazgos morfológicos compatibles con quiste odontogénico inflamatorio.

Posteriormente se realizan controles clínicos y radiográficos seriados. A los 20 meses se realiza CBCT, que muestra calcificación progresiva de la cavidad patológica (figs. 6 y 7).

Discusión

Respecto a la geminación y su asociación al quiste radicular, la literatura es escasa y su relación directa no es posible de determinar. Se cree que son patologías individuales que en nuestro caso resultaron asociarse en un mismo diente. No obstante, se debe tener claro que no es raro observar quistes radiculares inflamatorios, debido a que dentro de los quistes odontogénicos son los más prevalentes.

En un estudio en Singapur se obtuvo el 50,7% de prevalencia¹¹, coincidiendo con un estudio en Chile², mientras que en un estudio de Birmania y otro en Canadá encontraron que los quistes radiculares constituían el 50 y

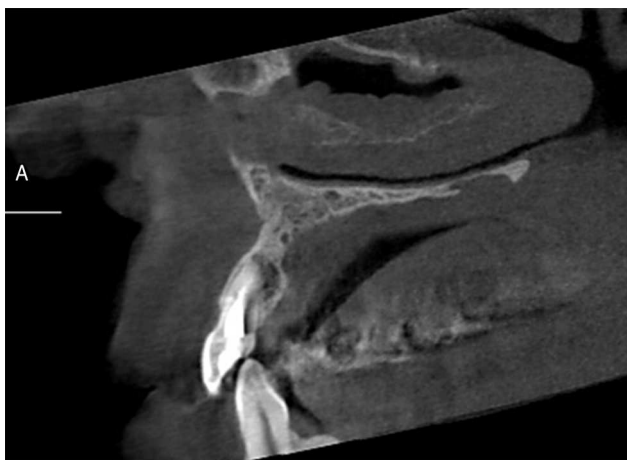


Figura 6 Control 20 meses.

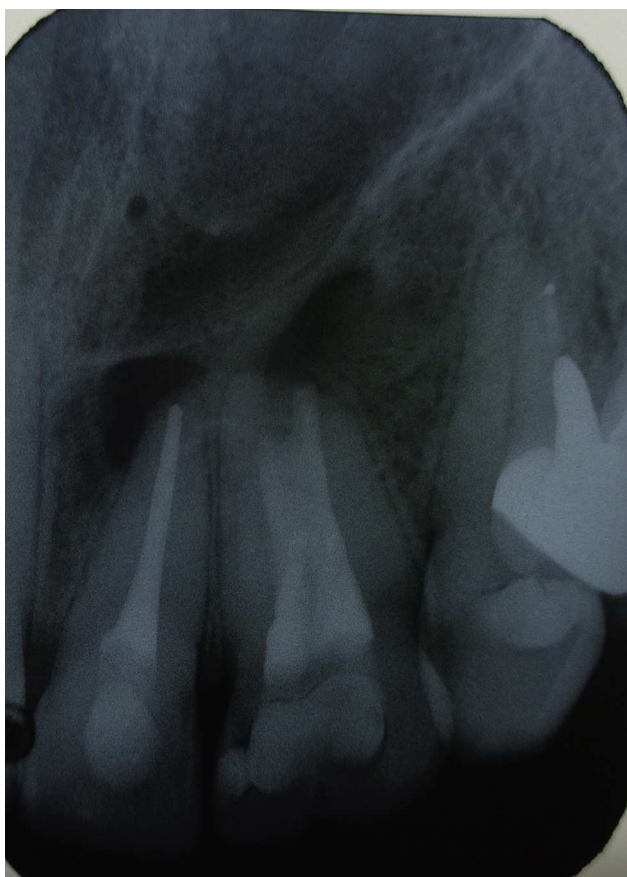


Figura 7 Control 20 meses.

el 64,9%, respectivamente^{1,12}. Independiente de la diferencia de porcentajes, la mayor parte de los autores coinciden en señalar que la patología periapical más frecuente es el granuloma apical, seguido del quiste radicular¹³.

Clínicamente, este quiste odontogénico inflamatorio suele ser asintomático, por lo que su detección habitualmente es radiográfica. Presenta un crecimiento lento de larga evolución, de aproximadamente 5 mm/año¹⁴.

La imagen radiográfica habitual del quiste periapical o radicular muestra un área radiolúcida bien delimitada,

corticalizada, en relación con la raíz de un diente con necrosis pulpar, existiendo pérdida de la cortical en la zona apical¹⁵. En ocasiones se ve una fina línea de mayor densidad ósea rodeando estas lesiones, lo que indica la reacción ósea ante su lento crecimiento.

Algunos autores diferencian el granuloma del quiste según el tamaño. Indican que una lesión radiolúcida apical, al medir más de 1 cm, es compatible con un quiste periapical. Al mismo tiempo, si mide menos de 1 cm es un granuloma periapical¹⁶. Finalmente, el diagnóstico definitivo se determina solo mediante un estudio histopatológico.

Se ha probado que lesiones de origen odontogénicos reparan en un alto porcentaje con el tratamiento endodóntico cuando se logra una correcta desinfección y sellado, por lo que siempre se debe evaluar correctamente el plan de tratamiento¹⁷.

En nuestro caso muestra una lesión de gran tamaño, tanto clínica como radiográficamente, y un comportamiento agresivo, con exteriorización y reabsorción de tablas óseas, próximo a invadir la fosa nasal. En estas circunstancias es perentoria la cirugía, tanto para obtener un diagnóstico mediante biopsia como para eliminar todos los tejidos patológicos. Dentro de las indicaciones de este tratamiento se encuentra la patología perirradicular asociada a un diente con anomalías del desarrollo que impide llevar a cabo un tratamiento endodóntico no quirúrgico y la toma de biopsia¹⁸.

La cirugía que se realizó fue la quistectomía con curetaje apical, debido a que la finalidad era la eliminación del tejido quístico y lograr la correcta toma de biopsia. Si bien existía la alternativa de realizar una apicectomía con relleno a retro, se desechó esta opción debido a que, gracias al tratamiento endodóntico, se logró el correcto sellado canalicular y apical.

Respecto al tratamiento endodóntico, hoy en día existe la alternativa de la microscopía que mejora el pronóstico en ciertos casos y que ha impactado significativamente en las probabilidades de éxito¹⁹. También el uso de técnicas de microcirugía es superior en tasas de éxito comparadas con las técnicas tradicionales²⁰. En nuestro caso en particular, se utilizó amplificación con lupa 4×, lo cual hizo posible magnificar la visión por parte del endodoncista y una técnica quirúrgica tradicional.

Para el sellado apical se utiliza MTA, material que combina biocompatibilidad, acción bacteriostática y excelentes propiedades de obturación radicular para dientes permanentes jóvenes, infectados o traumatizados^{21,22}. Una vez fraguado el MTA se puede usar cualquier cemento sellador, ya que no hay interacciones químicas significativas y presenta una adecuada resistencia mecánica a las técnicas de condensación²³.

Se usa también EDTA junto a ultrasonido para disolver los elementos producidos en la PQM. El uso intercalado de hipoclorito de sodio 5,25% más EDTA 10% permite la correcta eliminación del barro dentinario para que este no interfiera con el MTA. Por otra parte, complementar este tratamiento con ultrasonido favorece que el material de sellado fluya sin que produzca barreras durante su fraguado^{22,24}.

Respecto a la geminación, esta es una anomalía poco frecuente, más aun si presenta un quiste radicular inflamatorio. Pocos reportes relacionan ambas entidades. En la literatura científica se presentó un caso similar, concluyendo que

no estaban asociadas, más bien eran entidades totalmente separadas²⁵.

Debe prestarse especial atención a la prevención de caries en dientes geminados, debido a que suelen presentar anomalías estructurales que favorecen la colonización bacteriana y a que el tratamiento endodóntico en estos dientes es de alta complejidad, debido a la amplitud de la cámara y de los canales radiculares.

Cabe destacar, respecto a los exámenes complementarios, que el CBCT hoy en día es la herramienta de elección para evaluar este tipo de casos, debido a que permite evaluar en forma tridimensional la anatomía dentaria, canalicular y ósea²⁰, permitiendo determinar el compromiso de tablas óseas, estructuras vecinas (p. ej., piso nasal) y las dimensiones de las lesiones.

Por todo lo anteriormente expuesto, concluimos, al igual que el resto de la literatura científica, que no existe asociación entre ambas patologías, y que el abordaje de estos casos debe ser multidisciplinario, existiendo numerosas alternativas terapéuticas que deben adaptarse de acuerdo al caso clínico en particular, aunque siempre que exista un quiste radicular de gran tamaño con signos de agresividad, se deberá indicar un tratamiento endodóntico-quirúrgico.

Conflicto de intereses

Los autores declaran no tener ningún conflicto de intereses.

Bibliografía

- Zaragoza V. Quistes odontogénicos radiculares. Estudio clínico patológico de 62 casos [tesis doctoral]. Valencia: Universidad de Valencia, Servei de Publicacions; 2007.
- Ochsenius G, Escobar E, Godoy L, Peñafiel C. Odontogenic cysts analysis of 2.944 cases in Chile. *Med Oral Patol Oral Cir Bucal*. 2007;12:E85-91.
- Neville B, Damm D, Allen C, Bouquot J, editores. *Oral and Maxillofacial Pathology*. Madrid: Elsevier; 2009.
- Vaidas V, Albinas G, Olga K. Analysis of odontogenic cysts of the Jaws. *Medicina (Kaunas)*. 2006;42:201-7.
- Sapp J, Wysocki G, Eversole L. *Patología oral y maxilofacial contemporánea*. Madrid: Elsevier; 2004.
- Hamasha AA, al Khateeb T. Prevalence of fused and geminated teeth in Jordanian adults. *Quintessence Int*. 2004;35:556-9.
- Hernández-Guisado JM, Torres-Lagares D, Infante-Cossio P, Gutiérrez-Pérez JL. Geminación dental: presentación de un caso. *Med Oral*. 2002;7:231-6.
- Chipashvili N, Vadachkoria D, Beshkenadze E. Gemination or fusion? — Challenge for dental practitioners (case study). *Georgian Med News*. 2011;194:28-33.
- Tumen EC, Hamamci N, Kaya FA, Tumen DS, Celenk S. Bilateral twinned teeth and multiple supernumerary teeth: A case report. *Quintessence Int*. 2008;39:567-72.
- Rao P, Veena K, Chatra L, Shenai P. Twin tooth on either side: A case report of bilateral gemination. *Ann Medical Health Sci Res*. 2013;3:271-3.
- Tay AB. A 5 year survey of oral biopsies in an oral surgical unit in Singapore: 1993-1997. *Ann Acad Med Singapore*. 1999;28:665-71.
- Daley TD, Wysocki GP, Pringle GA. Relative incidence of odontogenic tumors and oral and jaw cysts in a Canadian population. *Oral Surg Oral Med Oral Pathol*. 1994;77:276-80.
- Penarrocha M. *Cirugía bucal*. Valencia: Promolibro; 2000.
- García-Pola MJ, González García M, López Arranz JS. Quistes odontogénicos de los maxilares: aspectos clínicos, patológicos, diagnósticos y terapéuticos. *Med Oral*. 1997;2:219-41.
- Alfaro L, Martínez B. *Atlas de Patología de los Maxilares*. Madrid: Ripano; 2011.
- White P. *Review: Oral Radiology: Principles and Interpretation*. St. Louis: Mosby; 2004.
- Ezoddini AF, Sheikha MH, Ahmadi H. Prevalence of dental developmental anomalies: A radiographic study. *Community Dent Health*. 2007;24:140-4.
- Tsesis I. Outcome of surgical endodontic treatment performed by a modern technique: A meta-analysis of literature. *J Endod*. 2009;35:1505-11.
- Gutmann J. Surgical endodontics: Past, present, and future. *Endodontic Topics*. 2014;30:29-43.
- Setzer F. Outcome of endodontic surgery: A meta-analysis of the literature—Part 1: Comparison of traditional root-end surgery and endodontic microsurgery. *J Endod*. 2010;36:1757-65.
- Zafer C, Sezgi S, Serdar U, Melek D. MTA apical plugs in the treatment of traumatized immature teeth with large periapical lesions. *Dent Traumatol*. 2011;27:59-62.
- Araújo A, Nunes E, Abras A, Cortes M, Martinho C, Horta C, et al. Influence of smear layer removal and application mode of MTA on the marginal adaptation in immature teeth: A SEM analysis. *Dent Traumatol*. 2013;29:212-7.
- Pace R, Giuliani V, Pini Prato L, Baccetti T, Pagavino G. Apical plug technique using mineral trioxide aggregate: Results from a case series. *Int Endo J*. 2007;40:478-84.
- Kim U, Shin S, Chang S, Yoo H, Oh T, Park D. In vitro evaluation of bacterial leakage resistance of an ultrasonically placed mineral trioxide aggregate orthograde apical plug in teeth with wide open apices: A preliminary study. *Oral Surg Oral Med Oral Pathol Oral Radiol Endod*. 2009;107:52-6.
- Brunsvold M. A geminated tooth with adjacent cyst. *J Endod*. 1984;10:381-3.