



Revista Clínica de Periodoncia, Implantología y Rehabilitación Oral

www.elsevier.es/piro



TRABAJO DE INVESTIGACIÓN

Evaluación de un nuevo método de remoción quirúrgica de implantes oseointegrados considerados en fallo



Yerko Leighton^{a,*} y Juan Carlos Carvajal^b

^a Profesor Asistente, Departamento de Prótesis, Facultad de Odontología, Universidad de Chile, Académico del Programa de Especialización Profesional en Rehabilitación Oral y Programa de Especialización profesional en Implantología Bucomaxilofacial, Chile

^b Profesor Asociado, Departamento de Prótesis, Facultad de Odontología, Universidad de Chile, Director del Programa de Especialización profesional en Rehabilitación Oral, Chile

Recibido el 12 de septiembre de 2013; aceptado el 25 de junio de 2014
Disponble en Internet el 4 de abril de 2015

PALABRAS CLAVE

Implante en fallo;
Fresa trefina

Resumen

Objetivo: El objetivo del presente estudio descriptivo es la valoración de un nuevo método de remoción de implantes oseointegrados bajo una técnica mínimamente invasiva.

Material y métodos: El estudio fue desarrollado sobre un grupo de 66 implantes oseointegrados de conexión interna y externa diagnosticados en falla, a los cuales se les indicó su remoción quirúrgica por presentar un diagnóstico radiográfico de pérdida ósea periimplantaria, mal posicionamiento quirúrgico con imposibilidad de rehabilitación protésica o daño del elemento de retención protésico del implante. El procedimiento quirúrgico, el cual es de carácter ambulatorio, fue llevado a cabo en un pabellón bajo anestesia local. Como primera opción de remoción quirúrgica, el procedimiento consistió en la utilización de instrumental de remoción a contra-torque, sin la apertura de un colgajo de espesor total, y como segunda opción de remoción quirúrgica la utilización de una fresa trefina, para lo cual fue necesario realizar un colgajo de espesor total que expusiera el lecho implantario.

Resultados: Se removieron un total de 66 implantes oseointegrados, todos bajo la primera modalidad de remoción a contra-torque con el nuevo instrumento, sin colgajo y sin la necesidad de usar fresa trefina.

* Autor para correspondencia.

Correo electrónico: yerko.leighton@gmail.com (Y. Leighton).

Conclusiones: Con las limitaciones de este estudio preliminar planteamos que la utilización del nuevo instrumento de remoción a contra-torque de implantes oseointegrados en fallo se vislumbra como una muy buena alternativa de remoción quirúrgica mínimamente invasiva, disminuyendo los riesgos quirúrgicos del uso de una fresa trefina, el daño a los tejidos adedanos. © 2013 Sociedad de Periodoncia de Chile, Sociedad de Implantología Oral de Chile y Sociedad de Prótesis y Rehabilitación Oral de Chile. Publicado por Elsevier España, S.L.U. Este es un artículo Open Access bajo la licencia CC BY-NC-ND (<http://creativecommons.org/licenses/by-nc-nd/4.0/>).

KEYWORDS

Failed implants;
Trepine bur

Evaluation of a new surgical removal method of failed integrated implants

Abstract

Objective: The aim of this study is the evaluation of a new removal method of osseointegrated implants under a minimally invasive technique.

Material and methods: The study was conducted on a group of 66 osseointegrated internal and external connection implants that were considered unsuccessful. The surgical removal was indicated after radiologically confirming peri-implant bone loss, and poor positioning which made the prosthetic rehabilitation impossible, or would damage the prosthetic implant retainer. The surgical procedure was developed in an operating room under local anesthesia. As first surgical removal option, the procedure consisted of the use of a removal instrument that works against torque and which does not need a full thickness flap to reach the surgical site; and as a second surgical removal option a trephine bur was used. For this option, a full thickness flap was performed in order to expose the surgical site.

Results: A total of 66 osseointegrated implants were removed under the first mode, with no full thickness flaps or Trephine burs required.

Conclusions: Within the limitations of this preliminary study, we propose that the use of this new, against torque, removal instrument of osseointegrated implants in failure is seen as a very good alternative to invasive surgical removal techniques, reducing surgical risks.

© 2013 Sociedad de Periodoncia de Chile, Sociedad de Implantología Oral de Chile y Sociedad de Prótesis y Rehabilitación Oral de Chile. Published by Elsevier España, S.L.U. This is an open access article under the CC BY-NC-ND license (<http://creativecommons.org/licenses/by-nc-nd/4.0/>).

La efectividad de un tratamiento rehabilitador sobre implantes dentales depende principalmente en poder definir como «exitoso» el implante o los implantes que lo sustentan. Los criterios de éxito implantario fueron definidos por Albrektsson¹, los cuales también nos orientan a plantear que un implante está en fallo o en vías de fracasar, pero oseointegrado, por lo cual se requiere definir la viabilidad del implante y tomar medidas curativas en el implante o definir su remoción quirúrgica.

El fallo de un implante que se encuentra oseointegrado sustentando una prótesis puede ser clasificado en: fallo biológico, fallo mecánico y fallo humano¹².

1. El fallo biológico lo definimos como la instauración de una periimplantitis², donde los tejidos periimplantarios evidencian signos clínicos de inflamación y supuración, junto con una pérdida ósea marginal marcada observada radiográficamente o clínicamente con la exposición al medio oral del implante, la cual lleva a implementar protocolos de recuperación del nivel óseo periimplantario con resultados en algunos casos inciertos^{3,4}, o a tomar la decisión de remover el implante.
2. Los fallos mecánicos son la fractura de un implante, el deterioro de su conexión protésica y la presencia de un

tornillo protésico fracturado dentro del implante, sin poder retirarlo de su interior inutilizando el implante.

3. Los fallos humanos se refieren a posicionamientos de implantes en sitios intraorales con imposibilidad de rehabilitación, con pronósticos desfavorables de rehabilitación.

Todas las alternativas de fallo de un implante oseointegrado nos llevan a pensar: ¿cuál sería el mejor método de remoción quirúrgica de un implante oseointegrado? Considerando un mínimo de daño del hueso circundante, un buen postoperatorio para el paciente y a un bajo coste económico.

Sin duda existen diversas maneras de retirar un implante, entre ellas las podemos clasificar en:

- Remoción a contra-torque de un implante⁵ cuando la conexión resista o facilite la fuerza de rotación reversa.
- Remoción por discontinuidad de la unión hueso-implante mediante el fresado de la unión íntima del implante y el hueso, donde los mecanismos pueden ser realizados mediante fresa redonda irrigada, insertos de piezo eléctrico o la utilización de fresa trefina.

El método de fresa trefina es considerado por la literatura como el método clásico y de mayor eficiencia en la remoción quirúrgica de un implante considerado en fallo⁵⁻¹¹.

De los 2 métodos planteados, sin duda que la remoción a contra-torque es el método que presenta mayor beneficio, por el mínimo daño a los tejidos y al huésped, pero en ciertas conexiones de implantes de diámetro pequeño o de hexágono externo muchas veces se ve imposibilitada por la fragilidad del elemento antirrotacional, en el cual al aplicar la fuerza se genera una rotura o fractura de la conexión protésica, o el deterioro del elemento antirrotacional de la conexión protésica, impidiendo su remoción por método reverso. Por otro lado los métodos de remoción por fresado de la unión íntima implante-hueso son siempre eficientes, pero son los más invasivos, presentando una alta morbilidad del lecho óseo y un postoperatorio con complicaciones inflamatorias y dolorosas para los pacientes.

Existe en la literatura poca evidencia de un protocolo definido de remoción, donde se muestren los beneficios del procedimiento y las complicaciones postoperatorias de los pacientes.

El objetivo del presente estudio descriptivo, confeccionado a partir de la información de las fichas clínicas, es poder evaluar en Chile un método mínimamente invasivo de remoción de un implante disponible en el mercado mundial, el cual presenta certificación FDA, mediante la aplicación de una fuerza de contra-torque sin la necesidad de depender de la resistencia de su conexión, evaluando la efectividad del método, los valores de torque de remoción quirúrgica y las complicaciones dolorosas postratamiento.

Material y método

La evaluación descriptiva de la efectividad del método de remoción de implante utilizando el Kit Neo Fixture Remover (Neobiotech Korea) fue realizado en los pacientes en fase de rehabilitación y mantenimiento de los programas de Rehabilitación Oral e Implantología Bucomaxilofacial de la Universidad de Chile. Se evaluaron un total de 52 pacientes, los cuales presentaban un total de 66 implantes diagnosticados en fallo biológico, mecánico o humano, entre marzo de 2010 y enero de 2013, en los que se solicitó la remoción quirúrgica de los mismos y su retratamiento quirúrgico/protésico.

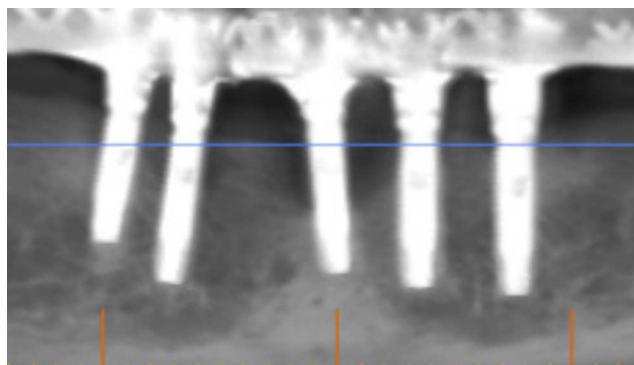


Figura 1 Radiografía con implantes en fallo e indicación de remoción.

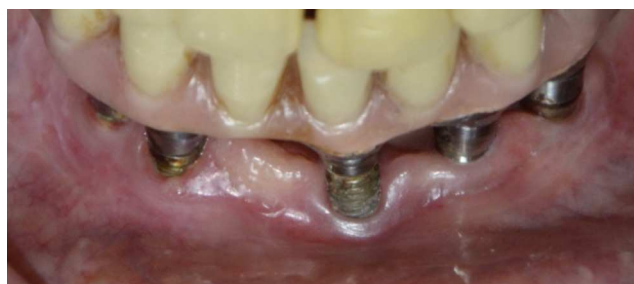

Figura 2 Imagen clínica del implante con roscas expuestas.

Los pacientes portadores de los implantes fueron informados respecto del diagnóstico del fallo de sus implantes y de las condiciones de su retratamiento mediante un consentimiento informado.

Los criterios de inclusión para determinar la remoción de los implantes fueron los siguientes:

Criterios de inclusión

1. Hombres o mujeres mayores de 18 años.
2. Implantes con su proceso de oseointegración a término y conectados al medio oral (según criterios de éxito de Albrektsson).
3. Pérdida ósea superior a 3 roscas implantarias con reabsorción ósea horizontal uniforme apreciada mediante

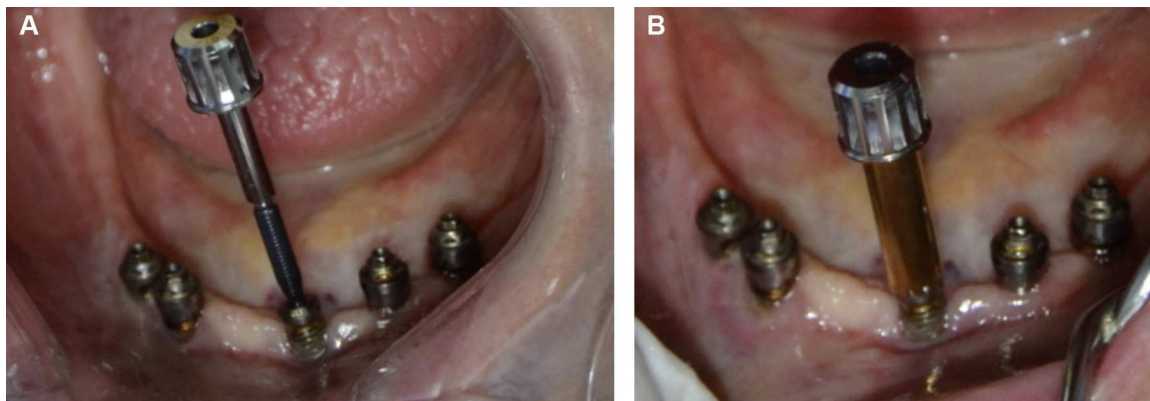


Figura 3 A y B. Instrumento de fijación al implante para su remoción.

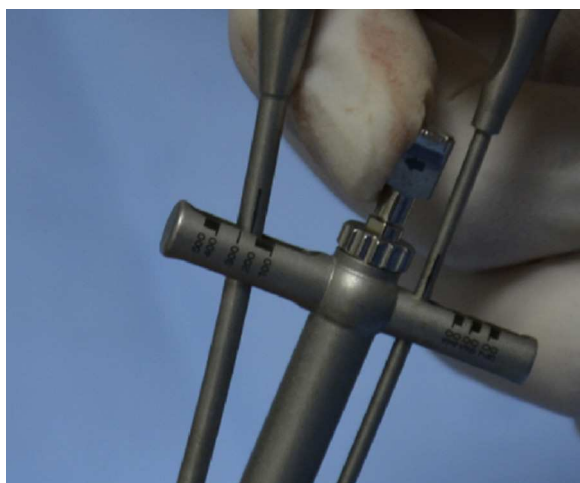


Figura 4 Aplicación de torque reversa con llave manual midiendo los Newton de remoción.

examen radiográfico, asociado a signos de inflamación periimplantar.

4. Implantes conectados al medio oral, pero sin posibilidad de rehabilitación protésica predecible.
5. Implante con defecto de su elemento de retención (hexágono deteriorado, hilo interno de implante defectuoso o tornillo fracturado sin posibilidad de retirada).

Criterios de exclusión

1. Implantes con imagen rx compatible con ausencia de oseointegración.
2. Implantes con movilidad intraósea.
3. Implantes con dolor a la percusión.

Todos los implantes con indicación de remoción quirúrgica tendrán como primera opción el ser removidos mediante un sistema de contra torque denominado Neo Fix Remove (Neobiotech Korea), el cual consiste en introducir en el hilo del tornillo protésico un vástago torqueado a 70 N, luego se introduce un dispositivo extractor del implante, el cual es atornillado al vástago inicial. Cuando ambos dispositivos están montados se realiza el contra-torque con una llave graduada en Newton, produciendo que el dispositivo de extirpación se fije sólidamente al implante, y así poder

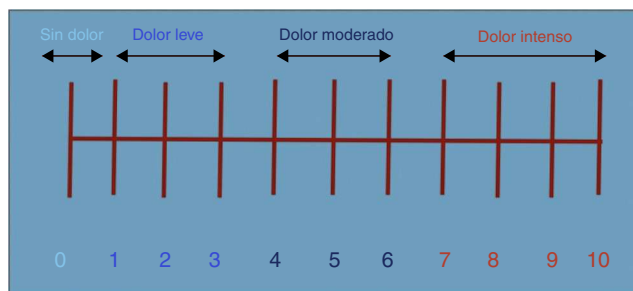


Figura 6 Escala visual analógica.

Tabla 1 Distribución demográfica y variables de un grupo estudio de 52 pacientes

	Mandibulares	Maxilares	Implantes
Fallo biológico	27	27	54
Fallo humano	8		8
Fallo mecánico	3	1	4
Total			66

realizar la remoción en rangos que oscilan entre los 100 y 500 Newton de torque reverso.

Si el procedimiento con el extractor de implante Neo Fixture Remove no logra el efecto de extirpar el implante, se realiza el protocolo tradicional de extirpación del implante, elevando un colgajo de espesor total con el fin de fresar con una fresa trefina los límites óseos del implante, y así extirpar la unidad implante hueso.

Los procedimientos quirúrgicos, los cuales son de carácter ambulatorio, fueron realizados para todos los pacientes en pabellones bajo la modalidad de anestesia infiltrativa local, junto con la administración de analgésico y antiinflamatorio (Xumadol® 1g cada 8h por 3 días) para su posquirúrgico, evaluando la efectividad del método a contra-torque y evaluando los valores de torque de remoción en conjunto con las complicaciones doloras posquirúrgicas.

Las complicaciones dolorosas fueron evaluadas mediante una escala visual analógica de dolor, la cual fue explicada al paciente y fue aplicada a todos los pacientes mediante llamada telefónica a las 24h inmediatas del postoperatorio.

Los procedimientos quirúrgicos fueron realizados bajo el respeto estricto del siguiente protocolo, sin alterar la secuencia de ellos:

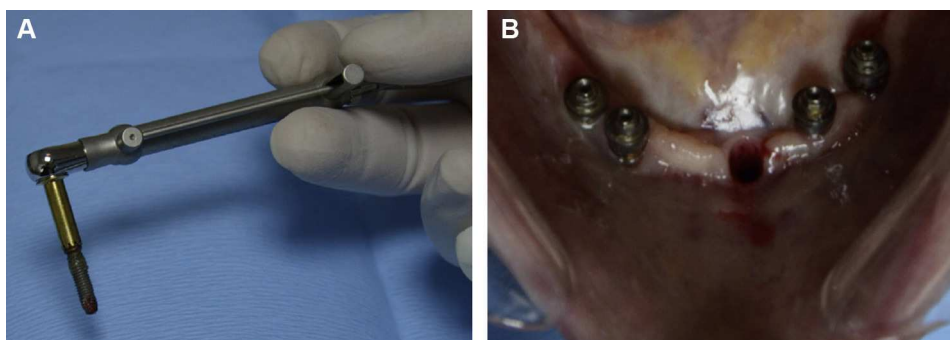


Figura 5 A. Implante retirado. B. Lecho quirúrgico atraumático.

Paciente	Maxilar	Mandibular	Diagnostico F. Humana	Diagnostico F. Biológica	Diagnostico F. Mecánica	Hexágono externo	Hexágono interno
1		1	x			x	
2		1			x	x	
3		1-1		x		x	
4		1	x			x	
5	1			x			x
6	1			x			x
7		1-1	x			x	
8	1			x			x
9		1-1		x		x	
10	1				x	x	
11		1		x		x	
12	1			x			x
13	1			x		x	
14		1-1		x		x	
15	1			x		x	
16		1-1		x		x	
17	1			x			x
18	1			x		x	
19	1			x			x
20		1-1		x		x	
21		1			x	x	
22	1			x			x
23		1-1	x			x	
24	1			x		x	
25	1			x		x	
26	1			x		x	
27	1			x		x	
28		1		x		x	
29	1			x		x	
30	1			x		x	
31		1-1		x		x	
32		1	x			x	
33	1			x			x
34		1-1		x		x	
35	1			x			x
36		1			x	x	
37	1			x			x
37		1-1		x		x	
39	1			x		x	
40	1			x			x
41	1-1			x		x	
42	1			x			x
43		1	x				x
44	1			x		x	
45		1		x			x
46		1-1		x		x	
47	1			x		x	
48	1			x		x	
49		1		x		x	
50		1-1		x		x	
51		1		x		x	
52		1-1		x		x	
	28	38	8	54	4	52	14

Figura 7 Distribución demográfica y de variables.

- Anestesia infiltrativa local.
- Retirada mediante instrumento de evaluación (Neo Fixture Remover Kit Neobiotech, Korea) sin la apertura de un colgajo de espesor total.
- Si no se consigue el resultado esperado por el instrumental en el paso anterior se realizará apertura de un colgajo de espesor total, que exponga el lecho implantario en fallo.

- Utilización de fresa trefina acorde al diámetro implantario para la remoción quirúrgica del implante.
- Sutura del lecho implantario.

El procedimiento se desarrolló de la siguiente manera (figs. 1-5).

Paciente	Maxilar	Mandibular	Ausencia de dolor	Dolor leve	Dolor moderado	Dolor intenso
1		1		x		
2		1		x		
3		1-1			x	
4		1		x		
5	1		x			
6	1			x		
7		1-1			x	
8	1			x		
9		1-1			x	
10	1		x			
11		1		x		
12	1			x		
13	1				x	
14		1-1		x		
15	1			x		
16		1-1			x	
17	1		x			
18	1		x			
19	1			x		
20		1-1			x	
21		1			x	
22	1			x		
23		1-1				x
24	1			x		
25	1			x		
26	1			x		
27	1			x		
28		1			x	
29	1			x		
30	1		x			
31		1-1		x		
32		1			x	
33	1			x		
34		1-1		x		
35	1			x		
36		1			x	
37	1			x		
37		1-1		x		
39	1				x	
40	1			x		
41	1-1			x		
42	1			x		
43		1			x	
44	1			x		
45		1			x	
46		1-1		x		
47	1			x		
48	1			x		
49		1		x		
50		1-1				x
51		1		x		
52		1-1				x
	28	38	5	31	13	3

Figura 8 Distribución de la magnitud del dolor posquirúrgico.

En una ficha de recogida de datos se incluyeron la respuesta al dolor de los pacientes medida bajo una escala visual analógica de intensidad del dolor¹³, junto con definir el sitio intraoral de ubicación del implante y el valor en Newton del torque de remoción de implante (fig. 6).

Las variables a evaluar:

- Efectividad del instrumento de remoción: capacidad que tiene el elemento por si solo de lograr la extirpación del implante o la ausencia de este.

- Torque de remoción: determinar el valor en Newton de remoción reversa necesario para remover un implante en distintos segmentos de la cavidad oral.

- Intensidad de dolor post operatorio: definición de dolor posquirúrgico a las 24h experimentado por el paciente según encuesta telefónica.

Resultados

De un universo de 52 pacientes con 66 implantes considerados en fallo, de los cuales se solicitó la remoción,

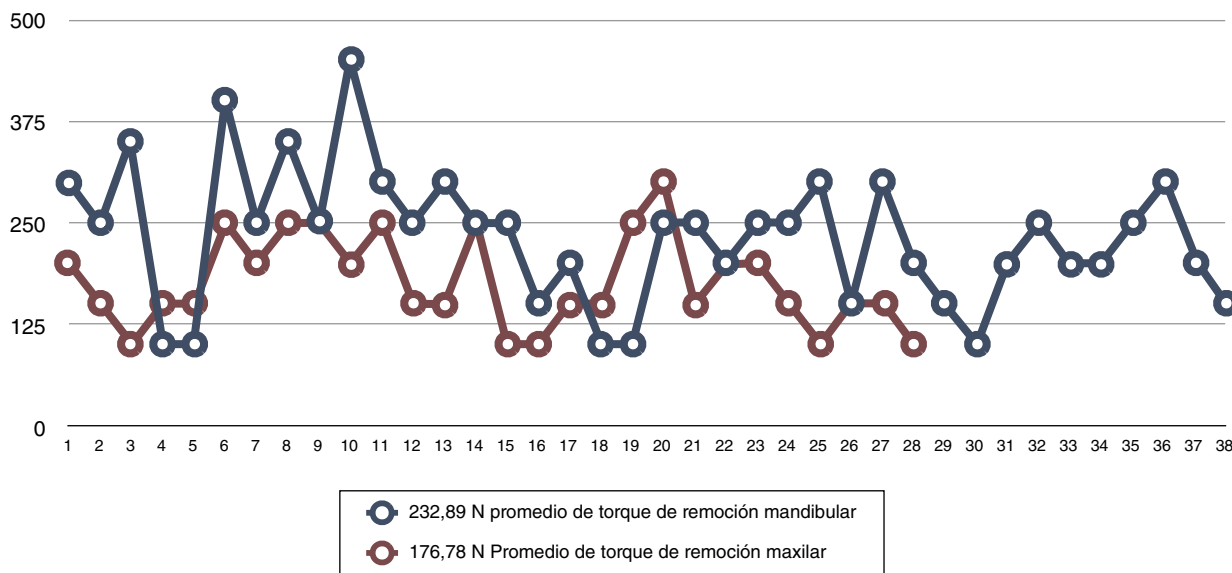


Figura 9 Distribución de torque de remoción en la maxila y la mandíbula.

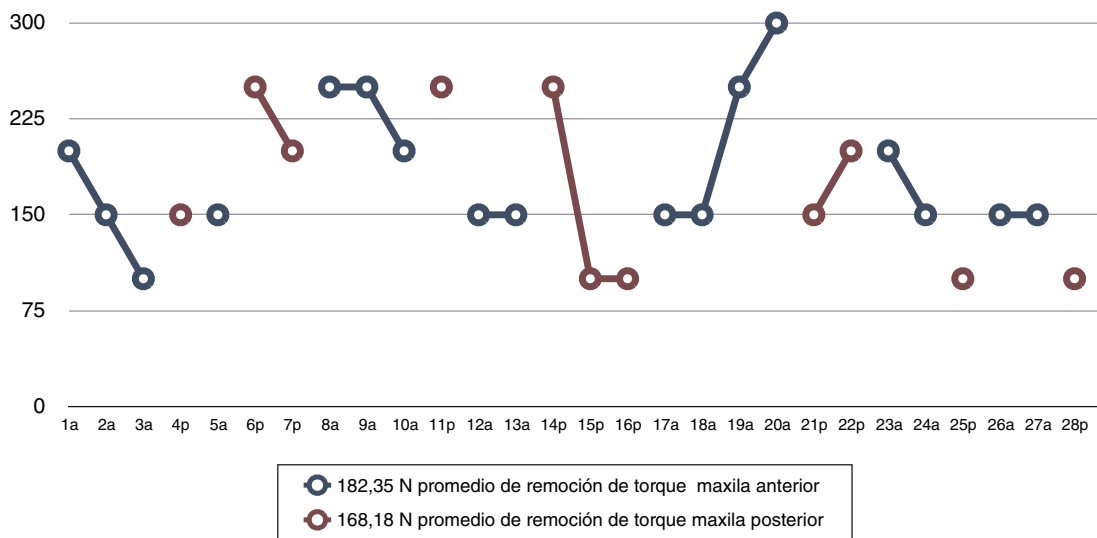


Figura 10 Distribución de torque de remoción por sector en la maxila.

donde el diagnóstico de fallo biológico primó con 54 casos seguido de 8 casos por fallo humano y 4 casos por fallo mecánico, los cuales se distribuían en 28 maxilares y 38 mandibulares, donde 52 implantes eran de hexágono externo y 14 implantes de hexágono interno, se retiraron exitosamente la totalidad de ellos bajo la modalidad de torque de remoción con el instrumento Neo fixture Remover, sin la necesidad de realizar el procedimiento tradicional de apertura de un colgajo y la utilización de una fresa trefina para la remoción quirúrgica de ellos (tabla 1; fig. 7).

El análisis de la escala visual analógica de intensidad del dolor mostró un total de 9,61% (5 pacientes) sin dolor, un 59,6% (31 pacientes) de los casos mostró dolor leve, un 25,0% (13 pacientes) dolor moderado y un 5,76% (3 pacientes) dolor intenso (tabla 2; fig. 8).

El promedio general de torque de remoción fue 204,83 N, mientras que por maxilar fue de 232,89 N para la mandíbula y 176,78 N para la maxila. Por segmento anterior o posterior en cada maxilar fue de: maxila anterior 182,35 N y 168,18 N en la maxila posterior y para la mandíbula anterior 270,45 N y 175 N para la mandíbula posterior (tabla 3 y fig. 9).

Tabla 2 Distribución de pacientes y porcentaje de dolor del grupo de estudio de 52 pacientes

	Sin dolor	Dolor leve	Dolor moderado	Dolor intenso
Número de pacientes	5	31	13	3
%	9,61	59,6	25,0	5,76

Tabla 3 Distribución de valor de torque por maxilar

Promedio de torque máximo de remoción			
	Anterior	Posterior	Promedio
Maxila	182,35 N	168,18 N	176,78
Mandíbula	270,45 N	175 N	232,89

Los valores de torque de remoción más elevados encontrados en la mandíbula anterior no se relacionaron con los 3 pacientes que presentaron dolor intenso, los cuales fueron pacientes en los que se extirparon implantes maxilares posteriores (2 casos) con torque de remoción de 150 N y uno mandibular con torque de remoción de 200 N (figs. 10 y 11).

Discusión

Un implante oseointegrado que es diagnosticado en fallo requiere una recuperación de su hueso periimplantar o su remoción. Froum en 2011¹², en su artículo *Techniques to remove a failed integrated implant*, describe distintas alternativas descritas en la literatura para la retirada de los implantes oseointegrados en fallo, comparando lo invasivo del procedimiento, el coste involucrado y el tiempo empleado. Plantea que el procedimiento de remoción a contra-torque con ratchet es el más favorable, pero sin duda que este procedimiento se ve alterado, dependiendo del tipo de implante al cual nos enfrentemos. Según Froum¹² la remoción será más fácil cuando nos enfrentamos a conexiones internas hexagonales u octogonales, donde la capacidad de resistencia es mayor por parte del diseño implantario. Lo anteriormente planteado por Froum¹² ha sido nuestro análisis cuando definimos el material y método, encontrado que la manera más eficiente de retirar un implante es mediante

un fresa trefina, pero es la más invasiva y con mayores complicaciones postoperatorias; bajo este prisma la remoción de un implante bajo el nuevo método con la técnica de contra-torque, sin la necesidad de depender de la resistencia del implante, sería sin duda la manera más fácil de remoción.

Al analizar los resultados hemos visto que hemos cumplido con nuestras necesidades, desarrollando un protocolo sin elevación de colgajo, y removiendo implantes de conexiones débiles a un bajo coste biológico, sin la necesidad de usar una fresa trefina. Las complicaciones dolorosas postoperatorias se expresaron en una bajo porcentaje de dolor postratamiento alcanzado solo valores de dolor leve, según la escala visual analógica de la intensidad del dolor¹³, facilitando la extirpación quirúrgica y pudiendo explicar a los pacientes que es un procedimiento sencillo.

Los valores de torque de remoción fueron altos, mostrando una integración adecuada de los elementos implantarios, demostrando que las conexiones de hexágono externo y trilobulares de hexágono interno, a pesar de ser frágiles y de difícil remoción según Froum¹², pueden ser removidas sin complicaciones.

El análisis general para una experiencia de 66 casos es completamente favorable donde la simpleza del procedimiento permite explicar y enfrentar los casos con mayor seguridad. Los valores de torque elevados muestran la eficacia de las superficies tratadas implantarias, a pesar de que no se removieron implantes con superficie pulida para hacer la comparación. Una interrogante nace al respecto de las superficies, y esta guarda relación con el comportamiento que tendría este elemento de remoción cuando se requiere extirpar un implante de superficie trabecular, ya sea de tantalio o titanio, puesto que estas superficies presentan profundidades de interconexiones de 200 micras promedio, en contraposición de las aproximadamente 20 micras que poseen las superficies tratadas en el mercado.

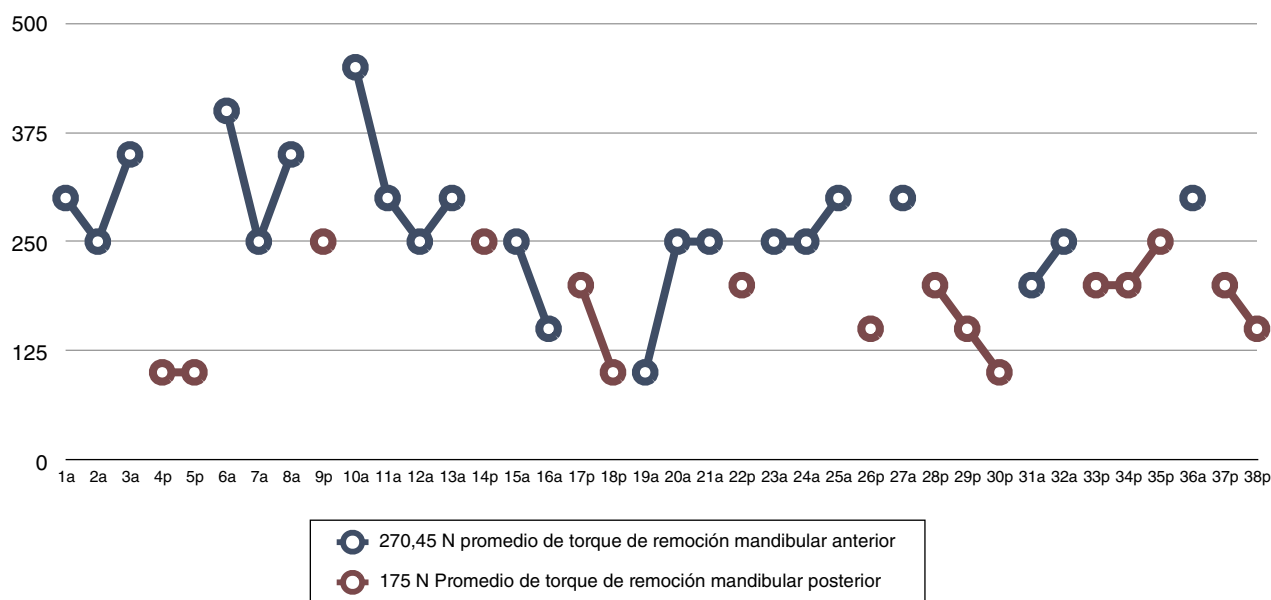


Figura 11 Distribución de torque de remoción por sector en la mandíbula.

Conclusiones

Con las limitaciones de este estudio descriptivo preliminar planteamos que la utilización del nuevo instrumento de remoción aplicando contra-torque sobre implantes oseointegrados en fallo se vislumbra como una muy buena alternativa de remoción quirúrgica mínimamente invasiva, disminuyendo los riesgos quirúrgicos del uso de una fresa trefina, el daño a los tejidos óseos adyacentes. Sería de completo interés poder evaluar comparativamente las 2 modalidades de remoción planteadas, con el fin de obtener una mejor visión de ambos procedimientos.

Conflicto de intereses

Los autores declaran no tener ningún conflicto de intereses.

Bibliografía

1. Albrektsson T, Zarb G, Worthington P, Eriksson AR. The long-term efficacy of currently used dental implants: A review and proposed criteria of success. *Int J Oral Maxillofac Implants.* 1986;1:11-25.
2. Sbordone L, Barone A, Ramaglia L, Ciaglia RN, Iacono VJ. Antimicrobial susceptibility of periodontopathic bacteria associated with failing implants. *J Periodontol.* 1995;66:69-74.
3. Renvert S, Polyzosis I, Maguire R. Re-osseointegration on previously contaminated surfaces: A systematic review. *Clin Oral Implants Res.* 2009;20 Suppl 4:216-27.
4. Shibli JA, Theodoro LH, Haypek F P., Garcia F V.G., Marcantonio E. The effect of CO(2) laser irradiation on failed implant surfaces. *Implant Dent.* 2004;13:342-51.
5. Esposito M, Thomsen D, Ericson LE, Lekholm U. Histopathologic observations on early oral implant failures. *Int J Oral Maxillofac Implants.* 1999;14:798-810.
6. Rosenlicht JL, Tarnow DP. Human histologic evidence of integration of functionally loaded hydroxyapatite-coated implants placed simultaneously with sinus augmentation: A case report 2½ years postplacement. *J Oral Implantol.* 1999;25:7-10.
7. Piattelli A, Scarano A, Favero L, Iezzi G, Petrone G, Favero GA. Clinical and histological aspects of ental implants removed due to mobility. *J Periodontol.* 2003;74:385-90.
8. Froum SJ, Simon H, Cho SC, Elian N, Rohrer MD, Tarnow DP. Histologic evaluation of bone-implant contact of immediately loaded transitional implants after 6 to 27 months. *Int J Oral Maxillofac Implants.* 2005;20:54-60.
9. Sakakura CE, Nociti FH Jr, Mello GP, de Mello ED, de Rezende ML. Histomorphometric evaluation of a threaded, sandblasted, acid-etched implant retrieved from a human lower jaw: A case report. *Implant Dent.* 2005;14:289-93.
10. Covani U, Barone A, Cornelini R, Crespi R. Clinical outcome of implants placed immediately after implant removal. *J Periodontol.* 2006;77:722-7.
11. Stacchi C, Costantinides F, Biasotto M, di Lenarda R. Relocation of a malpositioned maxillary implant with piezoelectric osteotomies: A case report. *Int J Periodontics Restorative Dent.* 2008;28:489-95.
12. Froum S, Yamanaka T, Cho SC, Kelly R, St. James S, Elian N. Techniques to remove a failed integrated implant. *Compend Contin Educ Dent.* 2011;32:22-6.
13. Buggedo G, Dagnino J, Muñoz H, Torregrosa S. Escala visual análoga: comparación de seis escalas distintas. *Rev Chil Anestesia.* 1989;18:132.