

CASO RADIOLÓGICO DE DESAFÍO DIAGNÓSTICO

Presentación caso radiológico 3

Radiologic case 3 presentation



Sergio Urbina R. ^{a,*}, Pablo Avaria P. ^a y Michael Hirsch S. ^b

^a Universidad del Desarrollo, Clínica Alemana Temuco, Temuco, Chile

^b Departamento de Radiología, Clínica Alemana Temuco, Temuco, Chile

Recibido el 1 de junio de 2016; aceptado el 30 de junio de 2016

Historia clínica

Paciente de sexo femenino, de 66 años, consulta por dolor abdominal de 2 meses de evolución (figs. 1 y 2).

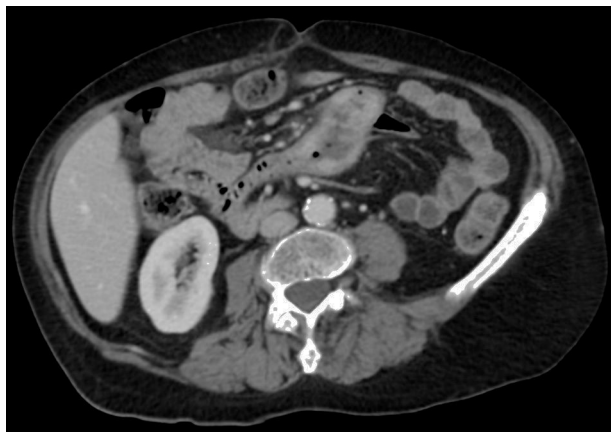


Figura 1

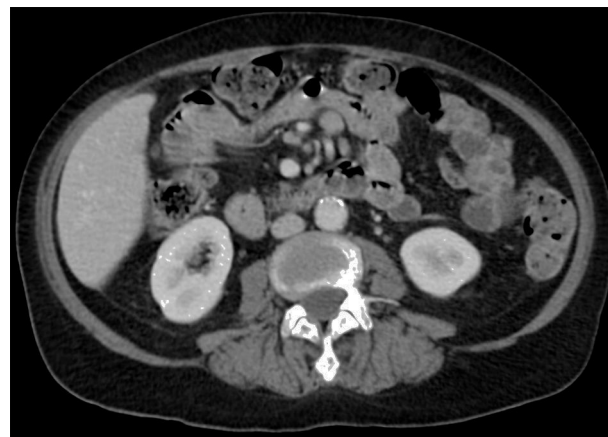

Figura 2

¿Cuál es su diagnóstico?

Conflicto de intereses

Los autores declaran no tener ningún conflicto de intereses.

* Autor para correspondencia.

Correo electrónico: sergiourbinarozas@gmail.com

(S. Urbina R.).

<http://dx.doi.org/10.1016/j.rchira.2016.07.001>

0717-201X/© 2016 Publicado por Elsevier España, S.L.U. en nombre de SOCHRADI. Este es un artículo Open Access bajo la licencia CC BY-NC-ND (<http://creativecommons.org/licenses/by-nc-nd/4.0/>).