



## CASO CLÍNICO-RADIOLÓGICO

# Sepsis abdominal como complicación secundaria al manejo de una paciente adolescente con himen imperforado

*Abdominal sepsis as a secondary complication in the management of a teenage patient with an imperforate hymen*

Tayde Arroyo-Lemarroy<sup>✉a</sup>, Blanca E Solorzano-Morales<sup>b</sup>, Elsa N González-Lozano<sup>b</sup>, Claudia E Hernández-Escobar<sup>a</sup>, María T Zamora-Morales<sup>a</sup>.

<sup>a</sup> Escuela de Medicina y Ciencias de la Salud, Tecnológico de Monterrey, Monterrey, Nuevo León, México.

<sup>b</sup> Ginecología y obstetricia, Hospital General de Sabinas Hidalgo "Virginia Ayala de Garza", Sabinas Hidalgo, Nuevo León, México.

### INFORMACIÓN DEL ARTÍCULO

#### Historia del Artículo:

Recibido: 16 03 2019.

Aceptado: 28 09 2019.

#### Palabras clave:

Himen, amenorrea, dolor pélvico, sepsis.

#### Key words:

Hymen, amenorrhea, pelvic pain, sepsis.

### RESUMEN

**Antecedentes:** Se estima que alrededor del 7% de las adolescentes presenta alteraciones anatómicas del aparato reproductor, siendo el himen imperforado la más frecuente de ellas. Debido al retraso de la exploración ginecológica en las adolescentes, se difiere el manejo y se puede presentar un amplio espectro de complicaciones asociadas a la obstrucción de salida del flujo menstrual.

**Caso clínico:** Femenino de 12 años de edad acude al Servicio de Urgencias de un hospital de segundo nivel, por dolor abdominal cíclico el cual es manejado por médico familiar con analgésicos y procinéticos sin presentar mejoría. Se realizan estudios de imagen y exploración física dirigida, diagnosticando himen imperforado. Se interconsulta al servicio de ginecología en un hospital de tercer nivel, donde realiza punción y aspiración de 50ml del contenido vaginal en forma ambulatoria, difiriéndose el abordaje quirúrgico. Siete días después se presenta en su servicio habitual de urgencias con datos de infección. Se realiza himenotomía para drenaje de contenido vaginal y se inicia antibioticoterapia, sin presentar mejoría. 72 horas después, al presentar datos de sepsis, se decide abordaje laparoscópico encontrándose absceso pélvico.

**Conclusiones:** En pacientes con amenorrea primaria y dolor pélvico cíclico es importante tener en mente las anomalías anatómicas del tracto genitourinario, las cuales deben ser manejadas por un especialista. En el caso de himen imperforado y hematocolpos, es crucial conocer el manejo quirúrgico mediante himenotomía para evitar complicaciones.

### ABSTRACT

**Background:** It is estimated that about 7% of adolescents have anatomical alterations of the reproductive system, with the imperforate hymen being the most frequent of them. Due to the delay in gyneco-

✉ Autor para correspondencia

Correo electrónico: [tayde.arroyo@gmail.com](mailto:tayde.arroyo@gmail.com)

<https://doi.org/10.1016/j.rmcl.2019.04.003>

e-ISSN: 2531-0186/ ISSN: 0716-8640/© 2019 Revista Médica Clínica Las Condes. Este es un artículo Open Access bajo la licencia CC BY-NC-ND

(<http://creativecommons.org/licenses/by-nc-nd/4.0/>).



logical exploration in adolescents, management is deferred and a wide spectrum of complications associated with obstruction of menstrual flow can be presented.

**Case:** A female of 12 years of age goes to the emergency department of a second level hospital due to cyclical abdominal pain which is managed by a family doctor with analgesics and prokinetics without presenting improvement. Imaging studies and physical exploration are conducted, diagnosing imperforate hymen. The gynecology department was interconsulted in a tertiary hospital, where it performed an aspiration of 50ml of the vaginal content in an outpatient manner, differing the surgical approach. She is presented after 7 days in his usual emergency service with infection data. Hymenotomy is performed to drain vaginal contents and antibiotic therapy is started, without improvement. 72 hours later, when presenting sepsis data, a laparoscopic approach was done, finding a pelvic abscess.

**Conclusion:** In patients with primary amenorrhea and cyclic pelvic pain, it is important to bear in mind the anatomical abnormalities of the genitourinary tract, which should be handled by a specialist. In the case of imperforate hymen and hematocolpos, it is crucial to know surgical management by hymenotomy to avoid complications.

## ANTECEDENTES

Actualmente se estima que el 7% de las adolescentes presenta una alteración anatómica del tracto reproductivo<sup>1,2</sup>. En esta categoría se engloban las alteraciones del útero, la vagina y el himen. El cuadro clínico de la paciente dependerá del tipo de malformación y la localización de la misma.

Dentro de las malformaciones del tracto reproductivo, el himen imperforado es la patología obstructiva más frecuente, presentándose en 1/2000 niñas<sup>3</sup>. La edad de presentación habitual es la adolescencia y el cuadro clínico se caracteriza por amenorrea primaria y dolor abdominal cíclico<sup>2</sup>. Es frecuente el retraso en el diagnóstico y tratamiento debido al diferimiento de la exploración ginecológica en las adolescentes.

Dentro de las principales complicaciones asociadas al retraso en el manejo quirúrgico del himen imperforado se encuentran: dolor, menstruación retrógrada, hemoperitoneo, endometriosis, obstrucción urinaria e infertilidad<sup>4</sup>. Presentamos el caso de una paciente que se muestra con sepsis abdominal secundaria a absceso pélvico, producto de la complicación del manejo inadecuado del himen imperforado; complicación no reportada en la literatura.

## CASO CLÍNICO

Femenino de 12 años de edad que inicia su padecimiento actual 4 meses previos a su ingreso, presentando dolor abdominal cíclico que la lleva al Servicio de Urgencias de un hospital de segundo nivel en múltiples ocasiones, donde es manejada

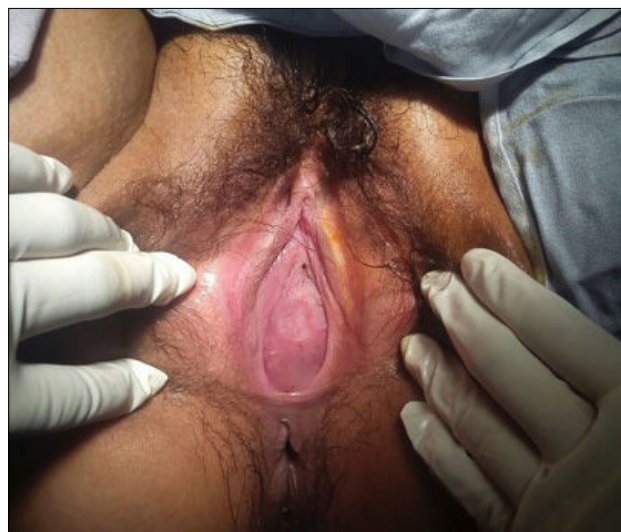
únicamente con analgésicos y procinéticos por medicina familiar. Durante su cuarta visita a urgencias se le indica una ecografía abdominal, reportando: Útero de aproximadamente 20 cm con probable hidrorrea. Por esta razón es referida al servicio de ginecología de un hospital de tercer nivel con diagnóstico de himen imperforado. Al recibirla en el departamento de ginecología, se realiza punción y aspiración de 100 ml de contenido vaginal y se difiere programación quirúrgica para himenotomía.

Siete días después acude, nuevamente a su servicio habitual de urgencias, por dolor abdominal tipo cólico en área de hipogastrio, intensidad 10/10, incapacitante que se acompaña de fiebre de 38° C.

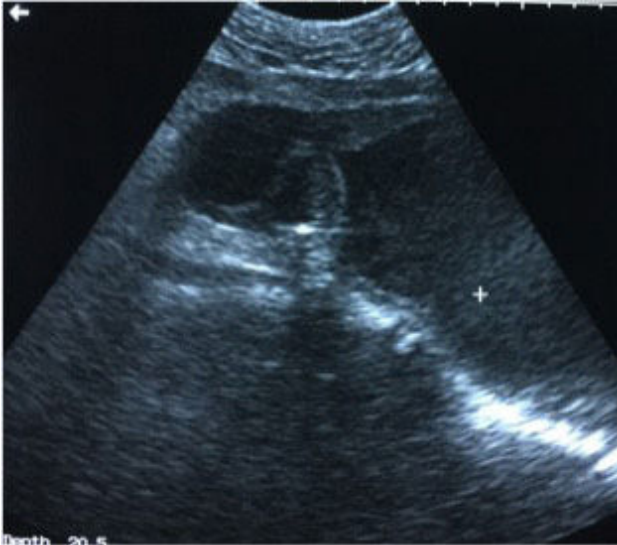En esta ocasión se interconsulta con el médico residente de guardia de la especialidad de ginecología y obstetricia, quien a la exploración física encuentra desarrollo mamario Tanner 4, vello púbico con distribución ginecoide, labios mayores y menores sin alteraciones. Se observa membrana himeneal abombada sin fenestraciones que obstruye orificio vaginal en su totalidad. (Figura 1).

Se toman exámenes de laboratorio al ingreso que reportan leucocitosis de  $14.93 \times 10^3/\text{ul}$  a expensas de neutrófilos. También se realiza una ecografía pélvica que describe un útero de aproximadamente 20 cm, desplazado por hematocolpos de aproximadamente  $20 \times 10 \times 10$  cm (Figura 2). Se pasa a quirófano para himenotomía y drenaje de hematocolpos (Figura 1). Se procede a realizar una incisión circunferencial del himen, observando la salida de abundante material de aspecto achocolatado con olor fétido. Por esta razón se ingresa para antibioterapia y vigilancia térmica. Se mantiene 72 horas

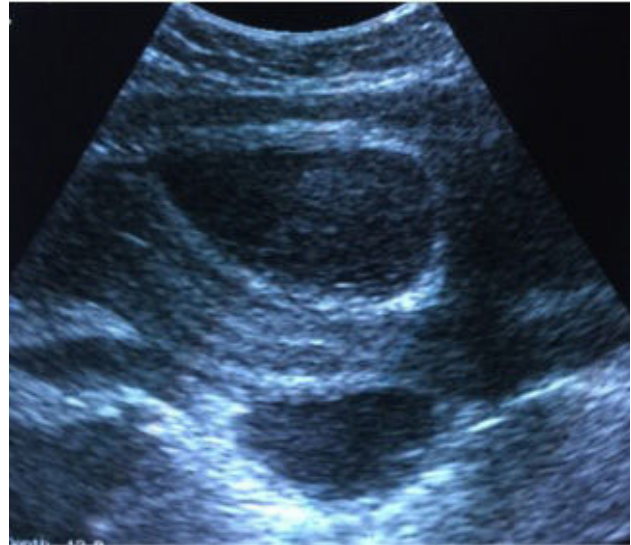
**Figura 1. Membrana himeneal cubriendo la totalidad de orificio de salida vaginal, distendida y a tensión**



**Figura 2. Ecografía pélvica pre-himenotomía: útero de aproximadamente 20 cm, desplazado por hematocolpos de aproximadamente 20x10x 10 cm**



**Figura 3. Ecografía post-himenotomía: útero de 12x5x4cm con línea endometrial de 4mm y múltiples colecciones en cavidad abdominal, la mayor de 8cm x 11cm**

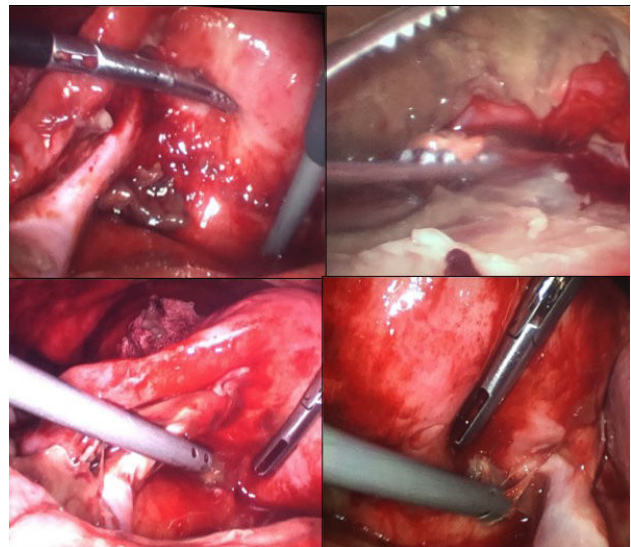


en manejo con metronidazol y ceftriaxona sin mostrar una respuesta clínica adecuada, ya que presenta múltiples picos febriles, hipotensión y taquicardia asociados a *shock séptico*. Se solicitan nuevos exámenes de laboratorio encontrando leucocitosis de  $16.05 \times 10^3/\text{ul}$ , neutrofilia  $11.89 \times 10^3/\text{ul}$ , con función renal conservada y sin desequilibrio hidroelectrolítico. Se realiza nueva ecografía encontrando útero de 12x5x4cm con línea endometrial de 4mm y múltiples colecciones en cavidad abdominal, la mayor de 8x11 cm (Figura 3), por lo que se decide realizar laparoscopia operatoria, donde se hace el diagnóstico de absceso pélvico. Durante el procedimiento se observan nats purulentas que cubren hueco pélvico en su totalidad (Figura 4), se realiza el lavado de la cavidad abdominal con 4 litros de solución estéril. Se observan útero y anexos sin otras alteraciones. Se inicia manejo con antibioticoterapia de amplio espectro: imipenem y vancomicina. La paciente cursa afebril las primeras 24 horas post quirúrgicas, se realizan exámenes de laboratorio encontrando leucocitos en  $14.20 \times 10^3/\text{ul}$ , neutrofilia  $10.23 \times 10^3/\text{ul}$ . Continúa hospitalizada hasta completar 14 días de antibioticoterapia, durante su estancia hospitalaria la paciente cursa afebril y con buena evolución por lo que se decide su egreso.

## DISCUSIÓN

El caso presentado expresa la importancia del diagnóstico oportuno y el manejo adecuado en la paciente con himen imperforado. La relación entre el himen imperforado y el absceso pélvico no ha sido reportada previamente en la literatura, debido a la nula asociación que existe entre estas dos patologías. Cuando

**Figura 4. Laparoscopia diagnóstica: nats purulentas que cubren hueco pélvico en su totalidad**



el himen se encuentra imperforado no existe la posibilidad de un acceso ascendente de las bacterias, por lo que el cérvix y la vagina permanecen estériles<sup>5</sup>.

El único caso de alteración a nivel del himen y absceso pélvico fue reportado por Sanfilippo y cols, en el que una paciente con himen microperforado había presentado absceso pélvico como complicación. En este caso se explica el paso de las bacterias

a través de las microperforaciones por un mecanismo ascendente, finalizando en la contaminación del material acumulado en vagina, útero, salpinges y abdomen<sup>5</sup>.

Como ya se mencionó, el himen imperforado es la causa más común de obstrucción de flujo genital<sup>6</sup>. Esta patología se presenta en una de cada 2000 mujeres y el diagnóstico generalmente se realiza durante la adolescencia, cuando se presenta la sintomatología más típica<sup>1,7</sup>. Desafortunadamente el retraso en el diagnóstico del himen imperforado suele ser lo más frecuente, debido al diferimiento en la exploración ginecológica de la paciente adolescente con dolor abdominal.

La obstrucción del flujo de salida de la vagina provoca la distensión vaginal y uterina secundaria a la acumulación de sangre una vez que se presenta la menarca, esta acumulación es llamada hematocolpos si solo es vagina y hematómetra cuando logra distender la cavidad uterina<sup>2,7</sup>. Cuando el diagnóstico se retrasa, la acumulación de sangre puede llegar a la distensión de las salpinges y la presencia de menstruación retrógrada hacia el abdomen, aumentando el riesgo de endometriosis y enfermedad pélvica inflamatoria<sup>2,7</sup>.

La sintomatología principal se caracteriza por amenorrea primaria, dolor abdominal cíclico e incluso estreñimiento o retención urinaria secundario al fenómeno obstructivo<sup>7</sup>. A la exploración física se puede palpar una masa a nivel abdominal si la obstrucción ha estado presente por un periodo de tiempo prolongado, mientras que a la exploración de la vulva se suele observar la falta de apertura de orificio himeneal acompañada de abultamiento y una coloración violácea<sup>2,3</sup>.

Dentro de los estudios de gabinete, la resonancia magnética es el estándar de oro para diagnóstico de los trastornos obstructivos de la vagina, ya que permite evaluar el nivel de la obstrucción además de la anatomía pélvica, con el fin de descartar la presencia de otras alteraciones<sup>8</sup>. La ecografía pélvica es exce-

lente auxiliar en el diagnóstico de himen imperforado, sobre todo cuando no se cuenta con otras herramientas diagnósticas. Los datos ecográficos que podrán observarse son: hematocolpos, hematómetra e incluso hematosalpinges<sup>9</sup>.

El abordaje terapéutico, una vez hecho el diagnóstico de himen imperforado, es quirúrgico y siempre de forma urgente para aliviar la sintomatología. Este manejo consiste en una himenotomía. Dentro de las técnicas quirúrgicas que pueden utilizarse está la de hacer una incisión en T ó X y el drenar el contenido, complementando con la resección del tejido himeneal excesivo<sup>7,10</sup>. También se han descrito las técnicas con incisiones circulares o elípticas<sup>7,10</sup>. Se ha recomendado realizar una pequeña incisión para colocar una sonda de Foley dentro de la cavidad vaginal e inflar el globo para utilizarlo como guía durante la resección himeneal<sup>2</sup>. En el caso mencionado se realizó la aspiración de contenido vaginal por medio de una punción a nivel del himen como primer manejo. Dentro de la literatura revisada, la aspiración del contenido vaginal y el diferimiento del manejo quirúrgico no está recomendado. Creemos que la microperforación creada por la punción dio acceso a la contaminación por vía ascendente del hematocolpos y el hematómetra, con el consecuente absceso pélvico y sepsis que presentó la paciente.

## CONCLUSIÓN

Tener en mente la posibilidad de himen imperforado en la paciente adolescente con amenorrea primaria y dolor abdominal cíclico es esencial para su diagnóstico; sin embargo; también es importante conocer cuál es el abordaje terapéutico adecuado, para dar el mejor manejo a la paciente y evitar el riesgo de complicaciones, como en este caso. Cabe mencionar que la literatura no menciona la aspiración por punción, como manejo del himen imperforado.

*Declaración conflicto de intereses*  
los autores no poseen conflictos de intereses.

## REFERENCIAS BIBLIOGRÁFICAS

1. Breech LL, Laufer MR: Mullerian anomalies. *Obstet Gynecol Clin North Am* 2009; 36:47.
2. Dietrich JE, Millar MD, Quint EH. Obstructive Reproductive Tract Anomalies. *J Pediatr Adolesc Gynecol* 2014; 27: 396-402.
3. Breech LL, Laufer MR: Obstructive anomalies of the female reproductive tract. *J Reprod Med* 1999; 44:233.
4. Coppola L. Unique Case of Imperforate Hymen *J Pediatr Adolesc Gynecol* 2016; 29: e1-e3.
5. Sanfilippo AM, Mansuria SM. Microperforate Hymen Resulting in Pelvic Abscess. *J Pediatr Adolesc Gynecol*. 2006; 19:95-98.
6. Basaran M, Usal D, Aydemir C. Hymen sparing surgery for imperforate hymen: case reports and review of literature. *J Pediatr Adolesc Gynecol*. 2009;22:e61-4.
7. Duyos-Mateo I, Abehsera-Davo D, Fernandez-Miranda MC, Puch-Botella M, Gonzalez-Alarzon MM. El himen imperforado como urgencia en ginecología. Caso clínico y revisión de la literatura. *Prog Obstet Ginecol*. 2012; 55 9:445-448.
8. Santos XM, Krishnamurthy R, Bercaw-Pratt J, et al: The utility of ultrasound and magnetic resonance imaging versus surgery for the characterization of mullerian anomalies in the pediatric and adolescent population. *J Pediatr Adolesc Gynecol* 2012; 25:181.
9. Stelling JR, Gray M, Davis A, et al: Dominant transmission of imperforate hymen. *Fertil Steril* 2000; 74:1241.
10. TeLinde RW, Rock JA, Jones HW. *TeLinde's operative gynecology*. 9th ed. Philadelphia: Lippincott Williams & Wilkins; 2003.