

# ESCOLIOSIS EN NIÑOS Y ADOLESCENTES

## SCOLIOSIS IN CHILDREN AND ADOLESCENTS

DR. SAMUEL PANTOJA T. (1), DRA. MARCELA CHAMORRO L. (2)

1. Cirujano Ortopédico. Centro de Columna Clínica Las Condes. Hospital Roberto del Río.

2. Cirujano de Columna. Hospital Roberto del Río.

Email: spantoja@clc.cl

### RESUMEN

La escoliosis es una deformidad de la columna que se presenta como una curva estructural que determina un grado variable de deformidad del tronco. La forma más común es la escoliosis idiopática del adolescente, que se desarrolla en la columna, en la fase de crecimiento y puede tener importantes efectos cosméticos y funcionales, pero es siempre un diagnóstico de exclusión. La escoliosis puede ser tratada con observación seriada, uso de ortesis o cirugía, según su magnitud y potencial evolución de severidad. Sin embargo, el comportamiento de la curva es frecuentemente difícil de predecir durante el desarrollo, por lo que el seguimiento clínico y radiológico seriado es clave en la decisión de tratamiento. Aparte de la cirugía, sólo el tratamiento con corset puede frenar la progresión de una curva, si bien no corregirla. Las curvas severas o que progresen dentro del corset tienen indicación de corrección y fusión quirúrgica. Las curvas no-idiopáticas se comportan en forma diferente y su manejo es también distinto. El objetivo de este artículo es presentar los aspectos clave de la evaluación inicial de un paciente con escoliosis y entregar una visión actualizada del tratamiento de las distintas formas de presentación de esta afección.

*Palabras clave:* Escoliosis, deformidad, niños, adolescente, escoliosis idiopática, evaluación, diagnóstico, tratamiento.

### SUMMARY

*Scoliosis is a structural deformity of the spine that can determine a varying degree of trunk deformity. It's most*

*common presentation is that of Adolescent Idiopathic Scoliosis. This is a diagnosis of exclusion presenting itself in the growing spine and may result in significant cosmetic and functional effects. Depending on its severity, treatment may consist in serial observation, use of an orthosis or corrective surgery. Curve behaviour is however sometimes difficult to predict and clinical follow-up and serial radiographic review are fundamental during the developmental period. Aside from surgery, only brace treatment has demonstrated a capacity of containing curve progression for some cases. Severe curves or those that exhibit progression in spite of adequate brace treatment should be treated by surgical correction. Non-idiopathic forms of scoliosis present a different behaviour and require specific management. This article is to provides key aspects of the initial evaluation of a patient with scoliosis and offers an update on the management of it's most frequent forms of presentation.*

*Key words:* Scoliosis, deformity, children, adolescent, idiopathic, evaluation, diagnosis, treatment.

### INTRODUCCIÓN

Las deformidades de la columna en niños son importantes de reconocer debido a dos hechos principales: en general, tienden a agravarse con el crecimiento y cuando alcanzan un grado severo, su tratamiento suele ser complejo. Si bien aquellas curvas, incluso severas, suelen ser llamativamente bien toleradas por los niños y adolescentes que las presentan, su evolución natural implica un riesgo significativo de compromiso de la calidad de vida del paciente como adulto que justifica su corrección quirúrgica (1).

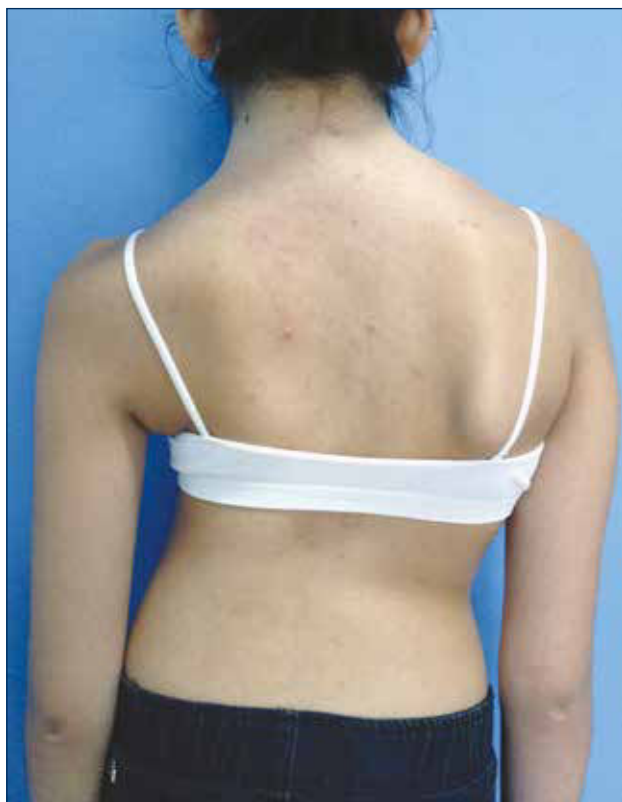La escoliosis idiopática del adolescente, su forma más común, tiene una incidencia estimada de alrededor de 4x1000 habitantes. De esta población, aproximadamente un 1% será portador de una curva severa. En Chile se estima una prevalencia aproximada de 740 a 1100 pacientes que cumplen con criterio de severidad que justifique una cirugía (2).

En este artículo se presentarán los principales elementos diagnósticos que permiten reconocer precozmente la deformidad, como también los principios de tratamiento de sus principales formas de presentación.

### EVALUACIÓN CLÍNICA DE LA COLUMNA EN NIÑOS

El examen ortopédico de la columna en niños debe ser realizado anualmente y su relevancia es máxima en el inicio del período de crecimiento acelerado que acompaña la pubertad. Este examen tiene como primer paso la identificación de una escoliosis y determinar si ésta es estructural. Los signos de una escoliosis en la inspección del tronco son: asimetría de altura de hombros, prominencia de una de las escápulas y asimetría del flanco con prominencia de uno de los rebordes ilíacos. Para optimizar la identificación de estos aspectos el examen debe ser realizado sólo con ropa interior y el pelo tomado (figura 1).

#### FIGURA 1. ASPECTO DEL TORSO DE UNA PACIENTE DE 11 AÑOS



La paciente es portadora de una escoliosis estructural. Desnivel de hombros, prominencia escapular y asimetría del triángulo del talle. Autorizado por paciente para publicación de foto.

Si se identifica una escoliosis, se debe determinar si es estructural. El examen clave para este propósito es muy simple: el *Test* de Inclinación del Tronco o *Test* de *Adams*. Para efectuarlo el médico observa tangencialmente el dorso del niño mientras se inclina en flexión con los brazos simétricamente suspendidos. El hallazgo de una elevación asimétrica ("un monte en el horizonte") sugiere rotación vertebral y por lo tanto una probable escoliosis estructural que debe ser evaluada por el especialista (figuras 2.1, 2.2 y 2.3).

Para evitar referir innecesariamente el paciente al especialista, se debe excluir una escoliosis no estructural. Estas son curvaturas que son completamente corregibles cuando se elimina el factor causal; frecuentemente una diferente longitud de extremidades inferiores, contractura muscular por dolor o mala postura. En estas, al no existir rotación vertebral (figura 3A y B), el *Test* de *Adams* es negativo, por lo tanto, no se observa giba.

Una consideración importante es el significativo efecto del crecimiento en la progresión de la escoliosis. Es relativamente frecuente ver niños con escoliosis que se mantienen en rango leve durante años, pero que sufren un incremento importante de la curva con el crecimiento acelerado de la preadolescencia y adolescencia. Por esto, es importante un examen físico anual del niño por el/la pediatra hasta su adolescencia avanzada.

### EVALUACIÓN DEL NIÑO CON ESCOLIOSIS

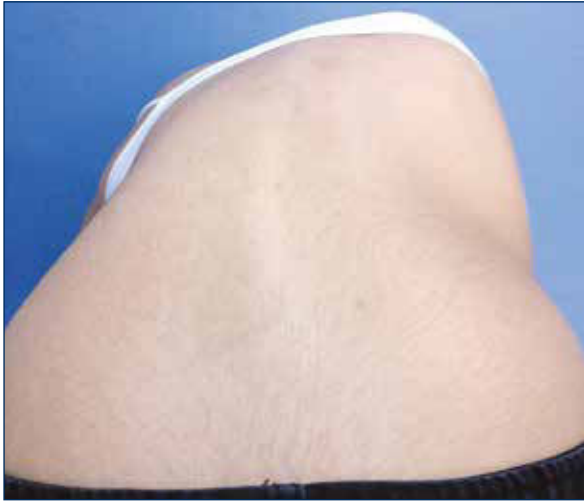Frente al hallazgo de una escoliosis, el examen clínico busca principalmente excluir causas primarias identificables de la misma, para así confirmar que se trata de la forma más frecuente, la escoliosis idiopática. Un niño con escoliosis idiopática es un niño sano con una curva y tanto la historia como el examen físico deben corroborar esto.

En ocasiones la patología de base es fácil de identificar, debido a que el niño es portador de una enfermedad de base evidente, pero algunos casos de escoliosis no idiopática se asocian a alteraciones del canal raquídeo con hallazgos sutiles o incluso ausentes al examen clínico.

Todo nuevo caso de escoliosis debe ser examinado meticulosamente, buscando en forma dirigida signos neurológicos, estigmas cutáneos, defectos de la línea media y elasticidad articular o cutánea exagerada.

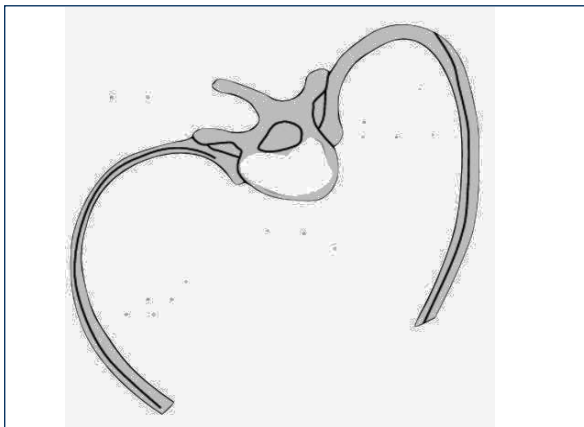
Un examen neurocutáneo alterado orienta a una escoliosis secundaria (no idiopática) y debe ser informado al especialista de referencia. En la práctica, este examen es simple y rápido. Consta de la identificación de asimetría de reflejos cutáneo-abdominales, extensores plantares (*Babinski*), elasticidad articular y/o cutánea exagerada y estigmas cutáneos (manchas café con leche axilares e inguinales, parche piloso y/o hemangiomas de la línea media).

**FIGURA 2.1. PROMINENCIA DE LA GIBA COSTAL DERECHA**



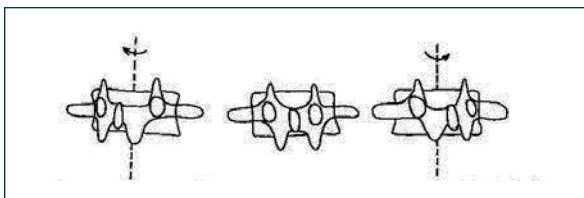
En la flexión del tronco en el Test de Adams.  
Autorizado por paciente para publicación de foto.

**FIGURA 2.2. ESQUEMA DE LA ROTACIÓN VERTEBRAL**



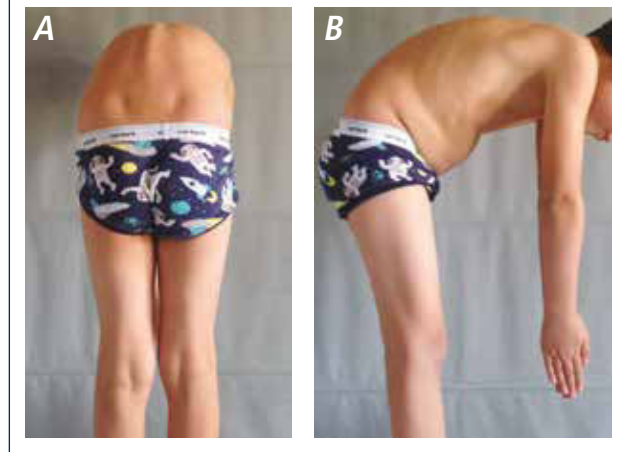
Efecto de elevación de las costillas en la convexidad que determina la asimetría en el Test de Adams.

**FIGURA 2.3. ESQUEMA DE LA ROTACIÓN VERTEBRAL**



Note cómo uno de los pedículos se aleja mientras el opuesto se acerca a la línea media.

**FIGURA 3. TEST DE ADAMS**



Flexión anterior de tronco para la visión tangencial de asimetría causada por elevación costal y/o lumbar.  
Autorizado por paciente para publicación de fotos.

### Estudio radiológico

#### a. Radiología Simple

El estudio base es la Radiología Simple con una radiografía de columna total frontal y lateral. Se realiza con el paciente de pie e idealmente con protección ovárica con un cobertor plomado. Estas radiografías indican el tipo, la severidad y localización de la o las curvas, e informan el grado de maduración esquelética (3).

Los dos factores principales que permiten predecir el riesgo de progresión, son la severidad de la curva y el potencial de crecimiento remanente para lo cual la radiología simple informa respecto de ambos.

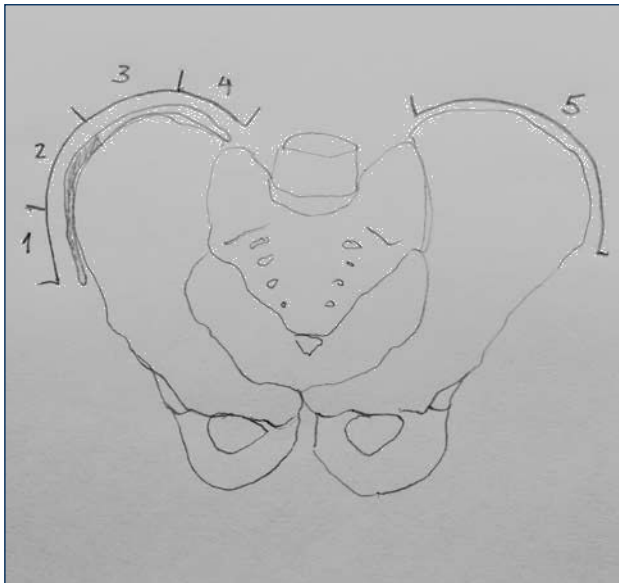
La magnitud o severidad de la curva se mide con el ángulo de *Cobb*, que se mide desde la placa superior hasta la placa inferior de las vértebras más inclinadas hacia la curva. Hasta hoy es el estándar aceptado para cuantificar las curvas, que se dividen en:

- Leves ( $10^\circ$  a  $20^\circ$ )
- Moderadas ( $>20^\circ$  a  $40^\circ$ )
- Severas ( $>40^\circ$ )

Una limitante de la medición angular es que no permite evaluar el componente rotacional, el que influye directamente en la severidad de la deformidad visible al generar la prominencia (giba) costal y/o lumbar.

El potencial de crecimiento se puede estimar en la radiografía mediante la visión de las crestas ilíacas que permite establecer el Grado de *Risser* de osificación del reborde ilíaco (figura 4). Esta información se complementa con la fecha de menarquia, desarrollo de caracteres sexuales secundarios y velocidad de crecimiento en el nomograma de edad versus talla para predecir el potencial de crecimiento. Esta

**FIGURA 4. GRADO DE RISSER**



La ossificación se produce de lateral a medial cerrándose completamente el cartílago de crecimiento en el Risser 5.

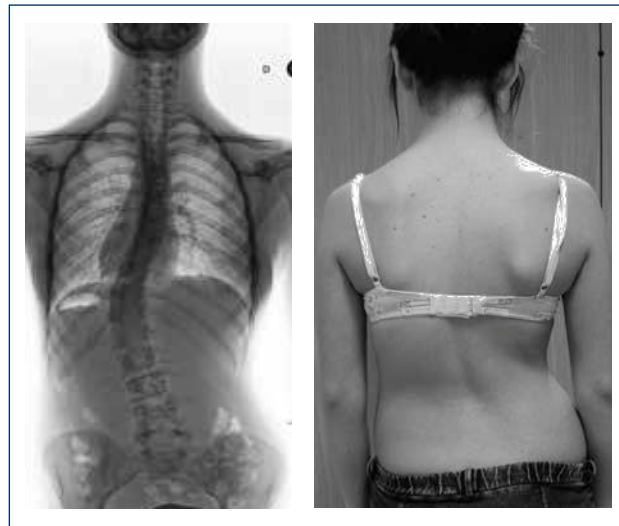
información es clave ya que, como se mencionó anteriormente, este aspecto junto con el grado de severidad de la curva, son los principales determinantes del riesgo de agravamiento.

Los controles radiológicos serán más frecuentes según mayor sea el riesgo de progresión. Deben realizarse cada seis a ocho meses en curvas moderadas en pacientes alejadas de la fase de crecimiento rápido, pero se realizarán cada cuatro meses en curvas de igual magnitud, pero en pacientes durante el *peak* de crecimiento. No se justifican controles radiográficos con mayor frecuencia que cuatro meses, dado que es improbable observar cambios significativos y supone un aumento en la irradiación de los pacientes.

La escoliosis "genuina" o estructural presenta por lo menos una curva primaria y una o más curvas compensatoria(s) que resultan del intento reflejo de reposicionar la cabeza sobre el sacro para lograr el balance coronal. Ocasionalmente, la curva compensatoria es igual de severa y rígida que la primaria y, por lo tanto, indistinguible de ésta por lo que se denomina doble curva. Así también, existen las triples curvas que son aún menos frecuentes.

La escoliosis se denomina de acuerdo a la lateralidad en la convexidad de su curva principal y a la ubicación de su vértebra apical o ápice (vértebra más alejada de la línea media). Por ejemplo, una escoliosis dorsal derecha -forma más frecuente de presentación- es aquella en que la curva principal tiene su ápice en la región dorsal o torácica de la columna y su convexidad está del lado derecho del paciente (figura 5).

**FIGURA 5. RADIOGRAFÍA ANTEROPOSTERIOR DE UNA PACIENTE DE 13 AÑOS**



La paciente es portadora de escoliosis idiopática. Se evidencia la rotación máxima de la vértebra apical, con una asimetría de los pedículos. En la imagen adjunta, el efecto clínico de la deformidad de la columna vertebral. Autorizado por paciente para publicación de fotos.

#### b. Resonancia Magnética

La Resonancia Magnética será indicada por el especialista toda vez que se sospeche una patología del canal raquídeo (3,4). Esta sospecha se basa en hallazgos neurológicos -incluso sutiles- a la evaluación, curvas de conformación atípica (en particular curvas torácicas izquierdas, con cifosis dorsal o curva severa de radio corto) o por riesgo estadístico (paciente menor de 11 años al momento del diagnóstico).

Siempre debe considerarse en la evaluación de una escoliosis congénita, por la posible asociación con alteraciones congénitas ocultas del canal raquídeo. El examen se extiende a lo largo de toda la columna en el plano sagital y se agregan cortes transversales para detallar la base del cráneo, unión cérvico-dorsal y cono medular, además de cualquier zona sospechosa al corte sagital inicial.

Las alteraciones intrarraquídeas más frecuentemente encontradas en la resonancia son: Malformación de *Arnold-Chiari*, médula anclada, siringomielia y diastomatomielia. Es importante señalar que cuando este hallazgo se produce, la escoliosis pasa a ser de tipo neuromuscular y requerirá además de la evaluación de un neurocirujano.

#### c. Tomografía Computada

Las curvas muy severas pueden evaluarse mejor con radiografía oblicua y en caso de curvas congénitas, la Tomografía Computada permite delinear mejor los detalles de la anomalía vertebral, de importancia en la planificación quirúrgica (3). Su indicación debe ser restringida debido a la importante dosis de radiación ionizante asociada.

## TRATAMIENTO

Las opciones terapéuticas en niños portadores de escoliosis son esencialmente tres:

- Observación seriada
- Ortesis (*corset*)
- Cirugía

En la elección del tratamiento se deben tomar en cuenta algunos factores centrales:

1. Etiología. Las opciones terapéuticas son muy diferentes según la causa primaria de la deformidad y frecuentemente una modalidad terapéutica efectiva en una forma de escoliosis, resulta inútil en una deformidad de otro origen
2. Riesgo de progresión y consecuencias potenciales de la evolución espontánea, sin tratamiento (historia natural)
3. Efectividad, requisitos, consecuencias y riesgos del tratamiento

### a. Observación

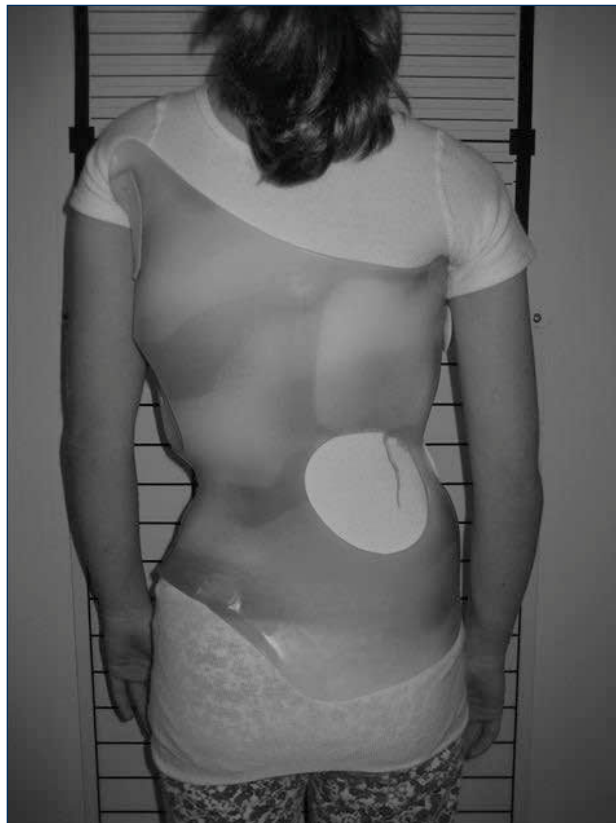Muchos pacientes presentan un bajo riesgo de agravamiento, ya sea por presentar una curva leve o moderada con crecimiento esquelético completo (por ejemplo, una niña de 16 años con una curva de 25° y *Risser* IV) o bien una escoliosis muy leve, pero con potencial de crecimiento residual (por ejemplo, un niño de 12 años con una curva de 15° y *Risser* II). Ninguno de los ejemplos anteriores requiere tratamiento activo: la paciente de 16 años con una curva leve puede ser dada de alta, pero en el segundo caso, el riesgo de que la curva se incremente con el crecimiento obliga a un seguimiento anual, que puede aumentarse a semestral cuando comience la fase de crecimiento acelerado de la preadolescencia.

### b. Tratamiento ortopédico

El tratamiento ortopédico o conservador de las deformidades de columna en niños se reduce al uso de un *corset*. Las distintas modalidades de ejercicios terapéuticos existen desde hace muchos años y son aun ampliamente utilizadas por indicación médica y no médica, pero ninguna ha superado el filtro de la evidencia. En parte, su popularidad radica en las dificultades asociadas al uso del *corset*: la incomodidad y la estigmatización social inherente a su uso se traducen en una pobre adherencia al tratamiento, en especial en preadolescentes y adolescentes. Esto es particularmente importante debido a que la efectividad de un *corset* está determinada por su tiempo de uso, además del ajuste y diseño apropiados (5) (figura 6).

El *corset* persigue frenar la progresión de una curva con el propósito de evitar una cirugía. Se deduce entonces, que está indicado en curvas con riesgo de progresión a grado severo. Es un tratamiento de mostrada efectividad, pero no simple de conducir. Su indicación debe considerar las dificultades asociadas a su uso señaladas y por lo tanto, excluye pacientes con madurez esquelética (*Risser*  $\geq$ IV), curvas severas que ya tienen indicación quirúrgica ( $\geq$ 50°) así como curvas muy leves ( $\leq$  20°) que no muestren progresión durante el seguimiento.

FIGURA 6. CORSET TÓRACO-LUMBAR



*Manejo conservador de escoliosis.  
Autorizado por paciente para publicación de foto.*

El principio esencial del *corset* homologa la imagen que es símbolo de tantas sociedades de ortopedia: un árbol en crecimiento guiado por un tutor. Como el árbol en dicha imagen, el sujeto debe encontrarse en su etapa de crecimiento y el tutor (*corset*) debe abarcar la totalidad de la curva hasta la zona recta. El *Corset de Milwaukee* representa el modelo más habitual de esta modalidad y su efectividad se ve frecuentemente limitada por una pobre aceptación de parte de los/las adolescentes que se resisten tenazmente a utilizarlo debido a la estigmatización social de la que se sienten afectados. Motivado por la mala adhesión al *Corset de Milwaukee*, se han desarrollado modelos que permiten control torácico sin la extensión cervical. Estos incluyen modelos preformados (*Boston*) así como modelos diseñados individualmente a partir de un molde del torso del paciente obtenido en yeso. Aquellos pacientes que presentan una curva lumbar única y flexible pueden iniciar su tratamiento con un *corset* de uso nocturno moldeado en posición de hipercorrección (*Charleston*). Si éste logra contener la progresión de la curva en una radiografía cuatro a seis meses posterior a iniciar su uso, este tratamiento se mantiene. En caso contrario estará indicado un *corset* tiempo completo.

El *corset* puede considerarse en escoliosis y en cifosis de distintas etiologías. La excepción son las deformidades congénitas. En estos casos,



la deformidad progresa impulsada por un "motor" correspondiente a la malformación vertebral, la cual es siempre más rígida que el resto de la columna no comprometida. La fuerza correctora del *corset* encuentra entonces menor oposición en las regiones no involucradas, sin tener mayor efecto sobre este "motor" deformante de la malformación congénita, lo que explica su casi universal ineffectividad en esta etiología. Es legítimo intentar su uso en casos puntuales en que se persigue contener una curva compensatoria que avanza, pero lo más probable en estos casos es que no logre este propósito e incluso pueda llevar a una deformación plástica de la parrilla costal.

Su principal indicación es en las escoliosis idiopáticas y, con menor frecuencia, neuromusculares. En adolescentes con curvas entre 20° y 40° con *Risser* ≤3 el *corset* puede evitar la progresión y una probable cirugía. La mejor manera de mostrar su real utilidad en este grupo es compararlo con la historia natural de la condición. Un reciente estudio multicéntrico estableció su utilidad: usado apropiadamente evitó la progresión en un 75% de los pacientes del grupo con *corset* versus un 42% de los pacientes del grupo sin *corset* (5).

El uso del *corset* se prolonga hasta completar el crecimiento, objetivado mediante radiología por un *Risser* IV o madurez ósea en radiografías del carpo. Frecuentemente, el retiro es gradual, manteniendo su uso nocturno por tres a seis meses, pero esto es opcional. Es probable -y se debe informar al paciente y la familia- que una vez cesado su uso, la curva lentamente retorne al valor angular presente al inicio de su uso, pero se debe reforzar que su meta es frenar la progresión para evitar una cirugía.

Algunas curvas que cumplen con los principios generales para la aplicación de *corset* presentan situaciones adicionales que limitan o excluyen su indicación: lordosis dorsal, enfermedad respiratoria restrictiva, piel de resistencia disminuida, obesidad, sufrimiento psicológico significativo asociado a su uso, entre otras.

#### En resumen:

El *corset* es una herramienta útil para controlar la progresión de una curva moderada en esqueleto inmaduro y puede evitar la cirugía en una proporción significativa de casos.

Su uso implica algunas dificultades, destacando la baja adhesión al tratamiento, principalmente en adolescentes.

Esta indicación no es para todos los casos y las molestias asociadas no son pocas; su uso debe justificarse.

### **c. Tratamiento quirúrgico**

La cirugía de las deformidades de la columna tiene para las distintas etiologías algunos objetivos en común y numerosas particularidades. Éstas últimas tienen relación principalmente con la etapa del crecimiento del niño y con la severidad, además de la etiología de la deformidad.

Por ser la escoliosis idiopática la forma etiológica con mayor incidencia, corresponde por supuesto también a la más frecuente de las intervenciones y resulta un excelente ejemplo de cómo las particulares circunstancias de cada caso resultan en una cirugía muy diferente. Tanto la extensión de la cirugía como la necesidad de gestos quirúrgicos adicionales varía según el tipo y severidad de las curvas.

Frente a la planificación del manejo quirúrgico de una escoliosis idiopática existen algunos puntos clave a considerar: clasificación de la curva y potencial de crecimiento.

#### **Clasificación de la curva:**

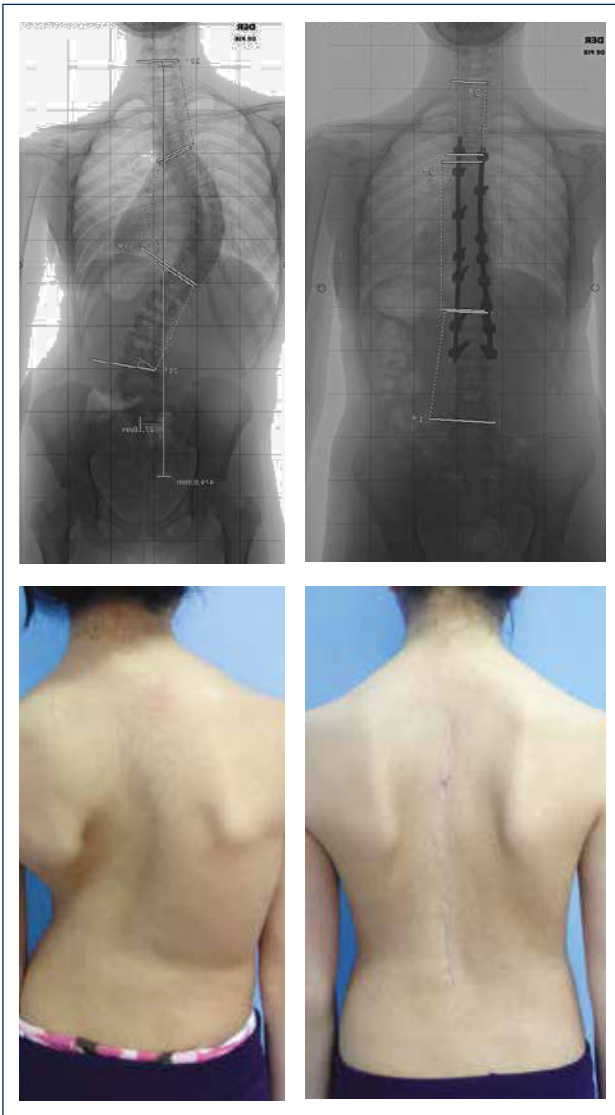
La Clasificación de *Lenke* es actualmente la más utilizada para la escoliosis idiopática del adolescente. La clasificación se desarrolló basada en la más difundida hasta entonces, la Clasificación de *King*. La de *Lenke* facilita la identificación de aquellos pacientes que son candidatos a artrodesis (fijación) torácica selectiva; así colabora en lo que es una "máxima" del cirujano de escoliosis: la conservación de la movilidad lumbar cada vez que resulte posible.

#### **Potencial de crecimiento:**

Uno puede anticipar un crecimiento significativo del tronco en aquellos niños con *Risser* 0, lo cual tiene dos implicancias: primero, existirá un potente crecimiento de los cuerpos vertebrales de la porción de la columna artrodesada en una corrección posterior y al enfrentarse a una columna rígida posterior, crecerá mediante una torsión de las vértebras, lo que se expresará clínicamente como un incremento de la giba. Esta situación se conoce como Fenómeno del Cigüeñal (*Crankshaft Phenomenon*). Segundo, en niños con talla baja pero potencial de crecimiento importante, la artrodesis del tronco arriesga provocar una desproporción importante de la relación tronco-extremidades. Esto no suele ser un problema desde los 9 a 10 años, pero sí es una consideración importante en los niños que requieren de cirugía previo a esa edad y muy especialmente antes de los cinco años.

La prevención del Fenómeno del Cigüeñal clásicamente se realizaba mediante un frenamiento fisiario anterior de las vértebras; en la práctica, mediante un abordaje anterior (mediante tóraco o laparotomía) y resección discal y de las placas fisiarias. Por ser mucho más estable que la de los ganchos, la utilización de tornillos transpediculares ha permitido virtualmente abolir este fenómeno y mediante el uso de mayor densidad de implantes en estos casos se evita la necesidad de una vía anterior adicional (figura 7).

La cirugía en los niños con riesgo de acortamiento desproporcionado del tronco es un capítulo aparte y existen numerosas técnicas para permitir un control de una curva severa y progresiva en un niño pequeño, a la vez permitiendo un crecimiento de la columna. Existen sistemas que permiten la instalación de un verdadero tutor interno, conservando al menos parcialmente el crecimiento de la columna escoliótica. Estos son conocidos como sistemas creedores y, con algunas diferencias, las distintas técnicas se basan en un anclaje sólido en los extremos

**FIGURA 7. RADIOGRAFÍAS PRE Y POST OPERATORIAS**

*Corrección mediante fijación posterior de escoliosis en una paciente de 12 años. Autorizado por paciente para publicación de fotos.*

superior e inferior de la o las curvas y un sistema que permita, ya sea elongaciones repetidas -generalmente cada seis meses- o bien el deslizamiento longitudinal de las barras unidas mediante un conector que guía el movimiento sin impedirlo.

El atractivo de estos sistemas se opaca por los siguientes hechos importantes: existe la necesidad de reintervenciones para elongaciones repetidas; se producen frecuentes dislocaciones de los puntos de fijación que se explican por la concentración de los ciclos de trabajo en un número menor de puntos de fijación y, finalmente, se necesita, una vez que completado el crecimiento o en cuanto se confirme que la escoliosis se está agravando pese a tener un "tutor interno" implantado,

reemplazar el sistema crecedor por una corrección definitiva con puntos de fijación múltiple y artrodesis.

Por este motivo, el uso de sistemas crecedores se justifica exclusivamente cuando el riesgo mencionado arriba de desproporción de tronco es importante. Una aproximación es el aporte de tablas de crecimiento vertebral que predicen el efecto de una artrodesis temprana (6).

Las formas no-idiopáticas de escoliosis tienen elementos marcadamente diferentes a las idiopáticas y se expresan tanto en los objetivos como en la modalidad de la cirugía. Las escoliosis congénitas presentan frecuentemente desafíos técnicos importantes, las neuromusculares suelen exponer a un niño ya frágil por su capacidad respiratoria y nivel nutricional a la necesidad de una cirugía de gran envergadura y las sindrómicas pueden agregar dificultades generales y/o locales asociadas a su condición de base.

## 6. Escoliosis congénitas

Las posibles alteraciones vertebrales congénitas resultan en una variedad de presentaciones. En oportunidades la anomalía está restringida sólo a una vértebra y será relativamente simple predecir su evolución natural. Otras veces, la anomalía incluye múltiples segmentos y éstos presentan además una morfología muy variada. En esta situación, suele ser razonable controlar la evolución intentando descifrar el curso de la deformidad y cuáles segmentos están resultando en los "motores" de progresión. Si bien estos son casos que requieren de análisis individual, existen algunas reglas generales aplicables a la mayoría de los casos:

- Si se muestra un curso progresivo, se debe actuar y no permitir que continúe el agravamiento
- Todo niño con escoliosis congénita requiere descartar anomalías intracanal raquídeo, idealmente con Resonancia Magnética, previo a una cirugía
- Se debe limitar a lo mínimo posible la extensión de la cirugía para evitar una restricción importante del crecimiento del tronco

En casos de hemivértebras aisladas, esto último suele ser relativamente simple, pero con anomalías múltiples resulta difícil y estos niños suelen ser candidatos al uso de sistemas crecedores, con sus problemas inherentes. Un ejemplo de esto, es el desarrollo reciente de un sistema de fijación costal, el VEPTR, surgido de la necesidad de evitar el deterioro inexorable de la función respiratoria de pacientes con malformaciones vertebrales congénitas asociadas a malformaciones costales; el Síndrome de Insuficiencia Torácica asociado a la progresión muchas veces agresiva de esta displasia costovertebral (7). El método permite corregir o contener la progresión de la escoliosis de manera indirecta apoyándose en las costillas, evitando la artrodesis vertebral. Este sistema crecedor específico ha resultado en un aporte importante para estos casos, pero su tasa de complicaciones locales es significativa.

Los niños con hemivértebras aisladas que determinan curvas progresivas se manejarán en cambio, con resección de la hemivértebra y fijación

de los segmentos proximal y distal a ésta. En niños muy pequeños el tamaño vertebral puede ser un problema, pero frecuentemente es mejor utilizar implantes pequeños que recurrir a la técnica de artrodesis no instrumentada de la convexidad, ya que el callo óseo en niños pequeños es plástico permitiendo la recurrencia de la deformidad en el tiempo, pese al uso de *corset* por meses y los resultados publicados son pobres en su mayoría (8). La instrumentación pedicular ha resultado un importante aporte en el manejo de estos casos y ha mostrado un elevado nivel de seguridad (9,10).

### 7. Escoliosis neuromusculares

El desarrollo de escoliosis de los niños con una lesión de la vía motora, tiene una incidencia de hasta el 90% según etiología y severidad de la condición de base. Es casi de regla el uso inicial del *corset* en este grupo de pacientes, pero si la curva progresa y/o el *corset* afecta negativamente la función respiratoria, se cumple con la indicación quirúrgica.

Una vez más, los casos individuales presentan situaciones muy diferentes entre sí, pero existen algunas situaciones que tienden a repetirse en este grupo:

- La frecuente debilidad motora global de estos niños afecta su función respiratoria, limitando el esfuerzo respiratorio y su habilidad de eliminar secreciones
- Las alteraciones de la deglución dificultan su alimentación y no es raro que sea través de gastrostomía
- La nutrición límite incrementa su riesgo de infección y de problemas relacionados con la herida operatoria
- La presencia de movimientos anormales impone exigencias a la instrumentación, la que suele estar implantada en un esqueleto con densidad ósea baja
- Los riesgos anestésicos se elevan, especialmente por la posibilidad de hipertermia maligna y la probabilidad de requerir apoyo ventilatoria postoperatorio es también frecuente

El cirujano debe procurar la optimización del paciente previo a su cirugía y esto sólo es posible con el apoyo de un equipo multidisciplinario que comprenda claramente el plan de manejo y los tiempos asociados. Asimismo, la familia y cuidadores deben comprender la magnitud del desafío enfrentado y la alta frecuencia de complicaciones, a veces graves, que pueden ocurrir. Confrontar la situación con la historia natural esperada en el paciente individual refuerza la importancia que tiene proceder con la cirugía pese a los riesgos.

Las curvas en pacientes con escoliosis neuromuscular presentan también algunas características comunes:

- Suelen ser curvas agresivas en su progresión y requieren de manejo precoz. Las curvas severas continúan su progresión incluso posterior a la madurez esquelética (11)
- Su potencial de agravamiento no debe subestimarse porque sin mediar tratamiento oportuno no es infrecuente que alcancen valores sobre los 90°

- Las curvas lumbares se extienden frecuentemente hasta la pelvis y el desnivel pélvico resultante requiere con frecuencia incorporarla a la fijación.

Los objetivos de la cirugía en este grupo están centrados en obtener un balance coronal y sagital apropiados y una fijación estable y perdurable, la movilidad lumbar y los aspectos cosméticos no suelen tener cabida. Con todo lo anterior, la cirugía de estos pacientes es desafiante pero con un grado de satisfacción elevado (12-14). No sólo se logra frenar la progresión de la curva y las consecuencias asociadas, sino que además se facilita el manejo por los cuidadores. Un aspecto importante es que la estabilización del tronco permite la sedestación sin apoyo de sus extremidades superiores incrementando la funcionalidad de estos niños.

### 8. Escoliosis sindromática

Al enfrentar escoliosis asociadas a un síndrome, es esencial un conocimiento acabado de los otros efectos sistémicos y locales asociados a la condición. Frente a un paciente con una etiología que no resulta habitual, el cirujano no debe dudar en recurrir a información apoyándose en fuentes confiables y en otros especialistas. Una opción valiosa y cada vez más utilizada es acceder a la información desde internet durante la evaluación del paciente. En nuestra práctica, con cierta frecuencia, recurrimos a la página de la *U.S. National Library of Medicine*: <http://ghr.nlm.nih.gov/BrowseConditions>.

Los distintos diagnósticos sindromáticos determinarán desafíos particulares que deben ser considerados, es decir, identificados y categorizados en su importancia clínica. Un ejemplo son los niños portadores del Síndrome de Marfán, quienes requieren de una evaluación cardiológica por su frecuente insuficiencia mitral, además de Resonancia Magnética o Tomografía Computada de columna para identificar el habitual adelgazamiento extremo de los pedículos determinado por la ectasia (dilatación dural). Con ellos hay que tener en consideración también que con frecuencia resultarán con cicatrices anchas y friables por la elasticidad cutánea aumentada que presentan.

Otro ejemplo son los pacientes portadores de Neurofibromatosis 1 (NF1) en los que se requiere descartar cambios distróficos en la curva escoliótica que resulten en progresión rápida a una curva grave. Estos cambios pueden generar hipoplasia de los elementos posteriores de las vértebras con riesgo de entrar, inadvertidamente y de forma brusca, al canal raquídeo durante la disección, causando daño neurológico. Por último, considerar la probabilidad de hallar malformaciones venosas que causen sangramiento intenso durante la vía de acceso anterior que frecuentemente requieren estas curvas severas.

Es por esto que, si bien es cierto que el cirujano de columna suele ser el líder del equipo tratante, regularmente debe recurrir a otros especialistas para manejar de forma segura y óptima a estos pacientes. Un concepto particularmente importante en el manejo de estos niños, es la necesidad de una cuidadosa preparación y evaluación de los distintos factores que pueden afectar la evolución tanto perioperatoria como en el largo plazo.



La cirugía de deformidades de columna es muchas veces un procedimiento que implica una alta demanda fisiológica y es importante prever esto, preparando al paciente con el apoyo de los otros especialistas para que enfrente en las mejores condiciones posibles la intervención.

## SÍNTESIS

La escoliosis es la más frecuente de las condiciones que se agrupan bajo el concepto de "deformidades de la columna". En niños y adolescentes su presentación más frecuente es la idiopática, pero este es un diagnóstico que obliga a descartar causas secundarias subyacentes cuya presentación es en ocasiones solapada. En la etapa del desarrollo, el grado de severidad determinará si el tratamiento más adecuado es la observación, uso de un *corset* o la corrección quirúrgica. La evidencia actual apoya el uso del *corset* en casos seleccionados, si bien la adhesión al tratamiento frecuentemente es pobre. La cirugía correctora sigue siendo un desafío técnico en muchos casos, pero es hoy en día altamente efectiva en cumplir con el objetivo de lograr una excelente corrección de la deformidad del tronco y de obtener una columna vertebral balanceada para el futuro del paciente.

Las formas no-idiopáticas son menos frecuentes, pero importantes de reconocer y tratar oportunamente, ya que frecuentemente alcanzan grados de severidad mayores que hacen el tratamiento más complejo.

## GLOSARIO

**Ángulo de Cobb:** Valor angular que resulta de la proyección de la inclinación vertebral en los extremos de una curva escoliótica o cifótica. Es uno de los parámetros importantes para determinar la severidad de una escoliosis.

**Artrodesis:** Intervención quirúrgica que busca fijar a nivel articular dos o más segmentos óseos.

**Cifosis:** Curva convexa hacia posterior en el plano sagital. La columna torácica presenta una cifosis normal, que se considera patológica cuando excede un valor angular de 45°.

**Curva escoliótica compensatoria:** Curvas que son el resultado de una respuesta normal e inconsciente de balance del tronco. Se caracterizan por ser flexibles, no presentar rotación vertebral (por lo mismo, no producen una giba) y por desaparecer en cuanto se elimina la causa original que producía el desbalance de tronco.

**Curva escoliótica estructural:** Aquellas que presentan un componente de rotación vertebral en el eje axial. Esta rotación se

traduce en la formación de una giba (joroba) costal y/o lumbar. Resultan en un elemento deformante del tronco por sí solas, independiente de su causa original.

**Escoliosis:** Deformidad de la columna en el plano frontal. Se presenta con muchas posibles variantes (curva simple, doble o triple curva) y su severidad varía de muy leve a muy severa.

**Escoliosis congénita:** Asociada a anomalías vertebrales que incluyen una gama desde alteraciones vertebrales congénitas únicas a múltiples y extensas. Por lo mismo, su severidad es muy variable. También pueden o no aparecer en el contexto de un síndrome genético y asociarse a anomalías cardíacas, renales o del canal raquídeo que deben excluirse.

**Escoliosis idiopática:** Forma más común, aproximadamente el 85% del total. Presenta una base genética por agregación familiar, pero sin una causa primaria identificable.

**Escoliosis neuromuscular:** Curvas que acompañan enfermedades neuromusculares estacionarias o evolutivas (parálisis cerebral, atrofia espinal, distrofia muscular, entre otras) y su severidad suele correlacionarse con el grado de la enfermedad de base.

**Giba:** Prominencia costal y/o lumbar asimétrica producto de la rotación vertebral propia de la escoliosis estructural.

**Hemivértebra:** Malformación vertebral más frecuente en escoliosis congénita. Se manifiesta como una vértebra en cuña debido a una falla en la formación durante la organogénesis.

**Hipercifosis:** Curva en cifosis que excede el límite normal.

**Hiperlordosis:** Curva en lordosis que excede el límite normal. Casi invariablemente corresponde a una compensación de una cifosis dorsal aumentada.

**Lordosis:** Curva convexa hacia anterior en el plano sagital. Es normal en la columna lumbar y se considera elevada si supera los 65-70°.

**Risser (Signo de):** Grado de calcificación del reborde ilíaco que determina en forma indirecta la madurez esquelética. Los grados son 0, I, II, III, IV y V siendo este último el esqueleto completamente maduro.

**Vértebra apical:** Vértebra más alejada de la línea media en el plano coronal. Es también la que presenta mayor rotación en el eje axial.

## REFERENCIAS BIBLIOGRÁFICAS

1. Weinstein S. Natural History of Scoliosis. *Spine* 24; 24: 2592-2600, 1999.
2. Tratamiento Quirúrgico de Escoliosis en Menores de 25 años. Ministerio de Salud de Chile, serie Guías Clínicas MINSAL, 2010.
3. Kim H, Kim HS, Moon ES, Yoon CS, Chung TS, Song HT et al. Scoliosis imaging: what radiologists should know. *Radiographics*. 2010 Nov;30(7):1823-42.
4. Do T, Fras C, Burke S, Widmann R, Rawlins B, Boachie-Adjei O. Clinical Value of Routine Preoperative Magnetic Resonance Imaging in Adolescent Idiopathic Scoliosis. A prospective study of three hundred and twenty-seven patients. *J Bone Joint Surg*. 83-A; 4: 577-579, 2001.
5. Weinstein SL, Dolan LA, Wright JG, Dobbs MB: Effects of Bracing in Adolescents with Idiopathic Scoliosis. *N Engl J Med* 2013; 369:1512-1521
6. Dimeglio A, Bonnel F. *Le rachis en croissance [The spinal column in growth]*. Paris: Springer Verlag; 1990.
7. Campbell RM, Smith MD, Mayes TC, et al. The characteristics of thoracic insufficiency syndrome associated with fused ribs and congenital scoliosis. *J Bone Joint Surg Am* 2004;85:399-408.
8. Emans J, Kassab F, Caubet JF, et al. Earlier and more extensive fusion is associated with diminished pulmonary function. Outcome after spinal fusion of 4 or more thoracic spinal segments before Age 5. Scoliosis Research Society Annual Meeting. Paper 101, Buenos Aires (Argentina), September 7, 2004
9. Ruf M, Harms J. Pedicle screws in 1- and 2-year-old children: technique, complications, and effect on further growth. *Spine* 2002;27(21):E460-6.
10. Arriagada-Ocampo G, Chahin-Ferreyra A, Pantoja-Contreras S, Chamorro-Leighton M. Resección de hemivértebra con técnica de eggshell en cifoescoliosis congénita: resultados en niños entre uno y siete años. *Coluna/Columna* 2009, 8(3), 337-343.
11. Thometz JG, Simon SR. Progression of scoliosis after skeletal maturity in institutionalized adults who have cerebral palsy. *J Bone Joint Surg Am* 1988;70:1290-6.
12. Benson ER, Thomson JD, Smith BG, et al. Results and morbidity in a consecutive series of patients undergoing spinal fusion for neuromuscular scoliosis. *Spine* 1998;23:2308
13. Comstock CP, Leach J, Wenger DR. Scoliosis in total-body involvement cerebral palsy: analysis of surgical treatment and patient and caregiver satisfaction. *Spine* 1998;23:1412-25
14. Larsson E, Aaro S, Normelli H, et al. Long-term follow-up of functioning after spinal surgery in patients with neuromuscular scoliosis. *Spine* 2005; 30(19):2145-52

Los autores declaran no tener conflictos de interés, en relación a este artículo.