

# ANATOMÍA DEL PISO PÉLVICO

## PELVIC FLOOR ANATOMY

DRA. KATYA CARRILLO G. (1, 2), DRA. ANTONELLA SANGUINETI M. (1, 2).

1. Hospital Clínico de la Universidad de Chile.
2. Magister Ciencias Médicas mención Morfología, Facultad de Medicina, Universidad de Chile.

Email: katyacarrillo@gmail.com

### RESUMEN

*El piso pélvico es una estructura de músculos, y tejido conectivo que entrega soporte y estructuras de suspensión a los órganos pélvicos y abdominales. Su principal componente es el músculo elevador del ano, un músculo que cubre la mayor parte de la pelvis. Los órganos pélvicos pueden dividirse en 3 compartimentos: anterior (vejiga y uretra), medio (útero y vagina, próstata y vesículas seminales) y posterior (recto, conducto anal y aparato esfinteriano).*

*Estas estructuras se encuentran en íntima relación con la musculatura del piso pélvico, el cual tiene participación en las funciones de cada uno de éstos. Determinando no sólo un soporte mecánico sino además participando en la continencia urinaria y fecal.*

*Palabras clave: Piso pélvico, elevador del ano, esfínter anal.*

### SUMMARY

*The pelvic floor is a muscle and connective tissue structure that gives support and suspensory structures to pelvic and abdominal organs. Its main component is levator ani muscle which covers most of the pelvic surface. Pelvic organs can be divided in three compartments: anterior (bladder and urethra), median (uterus and vagina, prostate and seminal vesicles) and posterior (rectum, anus and sphincter complex). These structures are intimately interrelated with pelvic floor*

*muscles which participate in their functions. Determinating not only mechanical support but participating in urinary and fecal continence.*

*Key words: Pelvic Floor, levator ani, anal sphincter.*

### INTRODUCCIÓN

La pelvis es un espacio que se continúa con la cavidad abdominal y contiene los órganos de distintos sistemas, tanto del sistema urinario (vejiga y uretra), sistema genital o reproductivo (útero, anexos y vagina en la mujer), y sistema digestivo en su extremo más distal (recto y ano). Estas estructuras se apoyan y se anclan en el piso pélvico, una estructura de músculos y tejido conectivo. Su principal componente es el músculo elevador del ano (MEA), un músculo que cubre la mayor parte de la pelvis, formado por tres fascículos y que su forma de "U" o "V" abierta hacia anterior permite el paso de los extremos distales de los sistemas urinario, genital y digestivo. Además existen otras estructuras de tejido conectivo fibroso que sirven de soporte y suspensión para estas estructuras, como ligamentos, arcos tendinosos, etc. (1, 2).

Existe una íntima relación entre estas estructuras determinando no sólo un soporte mecánico estático, sino además una estructura dinámica que participa en la continencia urinaria y fecal.

El objetivo de este artículo es describir la anatomía de piso pélvico, su relación con la función y la importancia de algunas alteraciones estructurales en diversas patologías del piso pélvico.

## MUSCULATURA DEL PISO PÉLVICO

La musculatura del piso pélvico corresponde a un grupo de músculos estriados dependientes del control voluntario, que forman una estructura de soporte similar a una "hamaca" para los órganos de la pelvis. El músculo más importante es el elevador del ano. Descrito inicialmente por Andreas Vesalius en el siglo XVI (3), ha sido objeto de múltiples estudios en cuanto a su estructura y función.

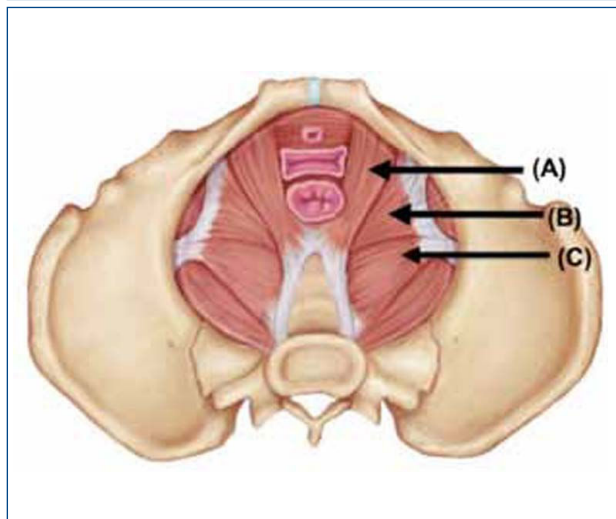
Entre la séptima a novena semana del desarrollo intrauterino se observan los primeros esbozos del músculo. Su desarrollo está determinado por una serie de interacciones moleculares y celulares con las estructuras que lo rodean (4). Existe evidencia de cierto dimorfismo sexual (desarrollo diferente según el sexo) de este músculo visto en estudios histológicos de recién nacido, donde los individuos de sexo femenino presentan un músculo más laxo y con mayor cantidad de tejido conectivo (5). El **músculo elevador del ano** en conjunto con un segundo músculo del piso pélvico, el **músculo coccígeo**, forman el llamado **diafragma pélvico**, siendo el primero el componente principal (6). Este diafragma se extiende hacia anterior desde el pubis, posterior hacia el cóccix y lateral hacia ambas paredes laterales de la pelvis menor. Se extiende como un embudo hacia inferior formando la mayor parte del suelo de la pelvis. Existe además otro grupo muscular que conforma el diafragma urogenital, más inferior, es decir superficial al elevador del ano que, al igual que éste, participa en la continencia urinaria.

El elevador del ano es el músculo más extenso de la pelvis. Está compuesto por tres fascículos o haces: el haz puborrectal, pubococcígeo e iliococcígeo. El haz puborrectal se origina desde la cara posterior de ambos lados de la sínfisis del pubis. Su origen es medial al origen del haz pubococcígeo. El haz puborrectal es un fascículo muscular grueso que avanza hacia posterior e inferior hasta detrás del recto a nivel de la unión anorrectal donde sus fibras se cruzan dando la característica forma de "U". El haz pubococcígeo se origina lateral al origen del haz puborrectal, en la sínfisis del pubis, sobrepasando el recto e insertándose a nivel del cóccix (7). El haz iliococcígeo se inserta en las regiones laterales a la sínfisis de pubis y en el arco tendinoso de músculo elevador del ano (un engrosamiento ancho curvo y cóncavo de la fascia obturatoria) y hacia posterior se inserta en el ligamento anococcígeo lateral a las dos últimas vértebras coccígeas (Figura 1 y 2). La disposición de las fibras adopta una dirección hacia inferior y medial en dirección al conducto anal, formando un "embudo" con forma de V o de "alas de paloma" al observar cortes coronales a esta altura.

El control de este músculo está dado por inervación proveniente del nervio para el músculo del elevador del ano proveniente del plexo sacro, ramas del nervio pudendo, perineal y rectal inferior (8-10).

Sultan describió en 1994 que tras los partos vaginales existe la posibilidad de trauma sobre este músculo, determinando una prevalencia de entre un 15 a 35% de alteraciones anatómicas en esta población. Durante el parto además, pueden producirse lesiones a nivel de la inervación, especialmente de los nervios pudendos lo cual provocaría una denervación y atrofia de este músculo (11). Lo anterior determina una pérdida de la estructura

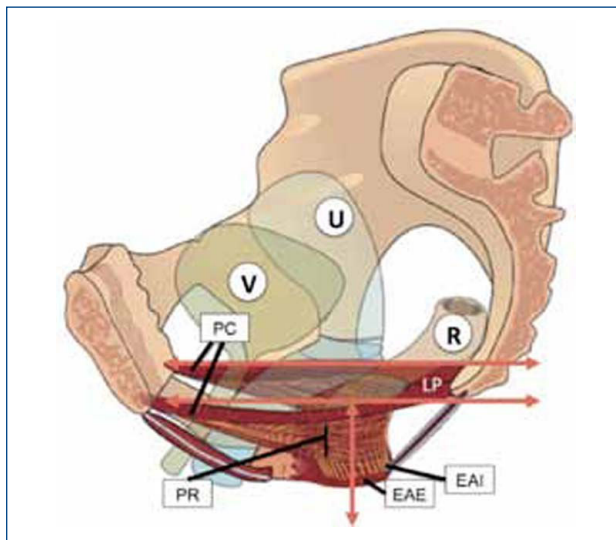
### FIGURA 1. MÚSCULOS DEL PISO PÉLVICO



El diafragma pélvico formado por los haces puborrectal y pubococcígeo (A), en el primero sus fibras se cruzan por detrás del recto y el segundo continúan hacia el cóccix. El haz iliococcígeo (B) que en conjunto con los anteriores forman el músculo elevador del ano. El músculo coccígeo (C) que en conjunto con el músculo elevador del ano, forma el diafragma pélvico.

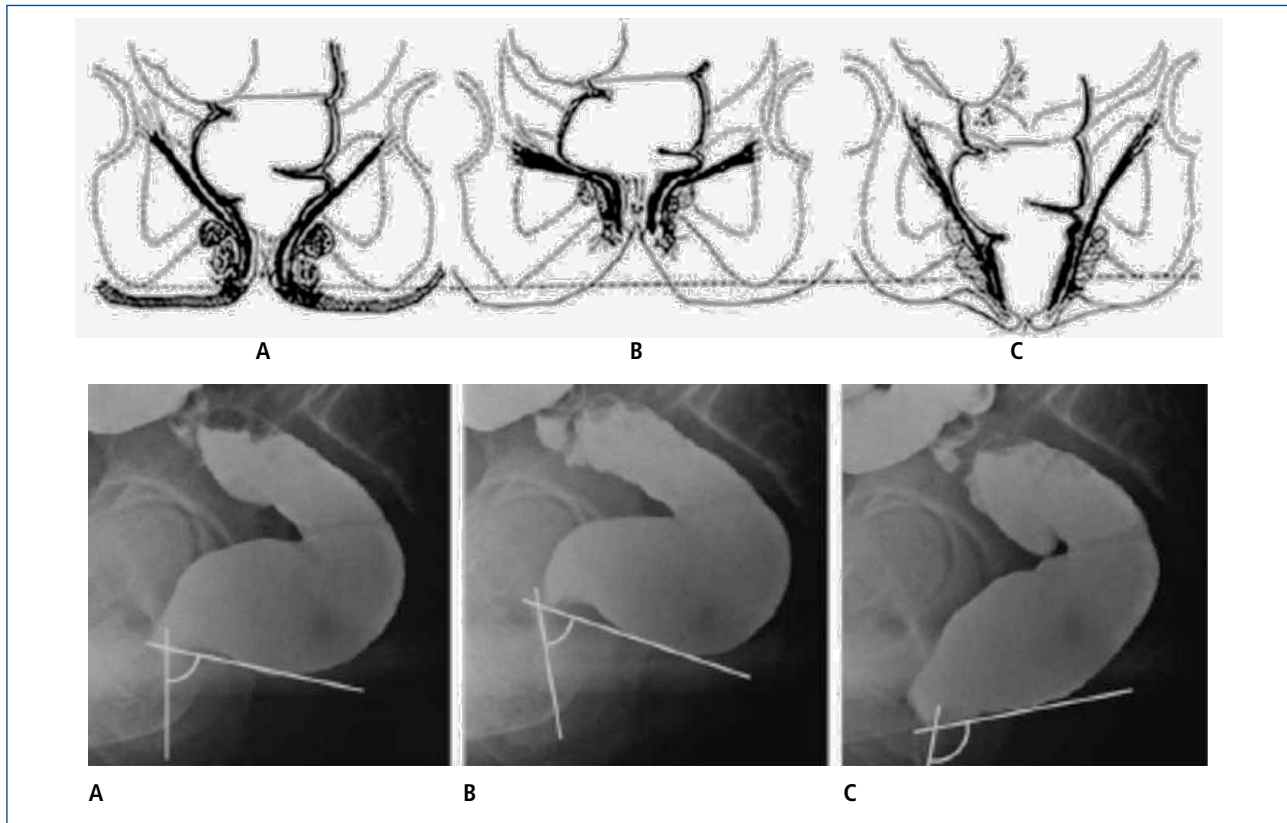
Modificado de <http://www.flashcardmachine.com/upper-body-muscles.html>

### FIGURA 2. RELACIÓN DE MUSCULATURA PISO PÉLVICO Y ÓRGANOS PÉLVICOS



Pelvis femenina. Disposición de las fibras del músculo elevador del ano, haz pubococcígeo (PC) y puborrectal (PR). Ubicación y relación con esfínter anal interno (EAI) y externo (EAE) y órganos pélvico de anterior a posterior: vejiga (V), útero (U) y recto (R).

Modificado de Ref.2, Herschorn S. Female pelvic floor anatomy: the pelvic floor, supporting structures, and pelvic organs. Rev Urol. 2004;6 Suppl 5:S2-S10.

**FIGURA 3. ACCIONES DEL MÚSCULO ELEVADOR DEL ANO**

El músculo elevador del ano en cortes coronales. Se observa la forma de embudo o "V" en estado de reposo (A). Durante la contracción voluntaria se produce la elevación de la unión anorrectal y la horizontalización de sus fibras (B). Durante la defecación el músculo se relaja y elonga permitiendo la correcta alineación de recto y conducto anal para permitir el paso de las heces (C).

Extraído de Ref 13, Li D.; Guo M. Morphology of the levator ani muscle. *Dis Colon Rectum* 2007;50(11): 1831-9.

y secundariamente descenso del piso pélvico, especialmente de los compartimentos anterior y medio. Sin embargo, estas alteraciones no siempre se asocian con la aparición de síntomas como incontinencia urinaria y fecal así como sensación de bulto por prolapso uterino (12).

El músculo elevador del ano es una estructura dinámica que en reposo presenta la forma de un "embudo" o "domo", que al contraerse se horizontaliza, elevando y llevando hacia anterior a la unión anorrectal generando un ángulo que dificulta el paso de las heces desde el recto hasta el ano por un cambio en los ejes de ambos, y finalmente se relaja y estira coordinadamente durante la defecación descendiendo la unión anorrectal y alineando el recto con el conducto anal para permitir la defecación (Figura 3) (13). Esto es parte del mecanismo tanto de continencia fecal, para evitar la salida de la heces en un momento inapropiado, como de defecación adecuada. En algunos pacientes puede producirse una descoordinación de este mecanismo y al momento de la defecación se genera una contracción paradójica e inconsciente del haz puborrectal lo que es causa de constipación por obstrucción defecatoria. Esta alteración funcional puede ser tratada ya que al ser un músculo estriado

dependiente del control voluntario, puede ser reeducado y entrenado para devolver la coordinación inconsciente al acto defecatorio.

### ÓRGANOS PÉLVICOS

Desde un punto de vista clínico didáctico, la pelvis puede ser dividida en tres compartimentos. El **compartimento anterior** incluye la vejiga y uretra, el **compartimento medio** incluye al útero y vagina, y el **compartimento posterior** incluye al recto y conducto anal. En hombres, el **compartimento medio** estaría formado por la próstata y vesículas seminales. Esta división es más bien práctica y no anatómica, ya que todas estas estructuras se encuentran estrechamente interrelacionadas mediante tejido conectivo sin existir una verdadera compartimentalización entre ellas. Esta división práctica también obedece a las distintas especialidades médicas que se ocupan de los distintos compartimentos, la urología, la ginecología y la coloproctología, respectivamente. Sin embargo, esta división artificial lleva muchas a veces a la evaluación dirigida de sólo uno de estos compartimentos, como ocurre en la práctica clínica de estas especialidades, perdiendo la visión global e integral del piso pélvico.

**SISTEMA DIGESTIVO**

El recto y ano constituyen el segmento más distal del tubo digestivo. El recto corresponde a la continuación del colon o intestino grueso previo al conducto anal. El recto limita hacia posterior con el sacro y cóccix, y hacia anterior con el fondo de saco rectovaginal, cara posterior de la vagina y útero en mujeres y próstata y vesículas seminales en el hombre. Entre recto y vagina existe una capa fibrosa que mezcla elementos de la vaina del recto y la fascia rectovaginal o tabique rectovaginal que en su extremo inferior forma el cuerpo perineal, una estructura fibrosa donde se insertan u anclan músculos y ligamentos.

El recto y ano constituyen una estructura importante para lograr una adecuada continencia fecal, aunque esta depende de un buen funcionamiento de múltiples factores.

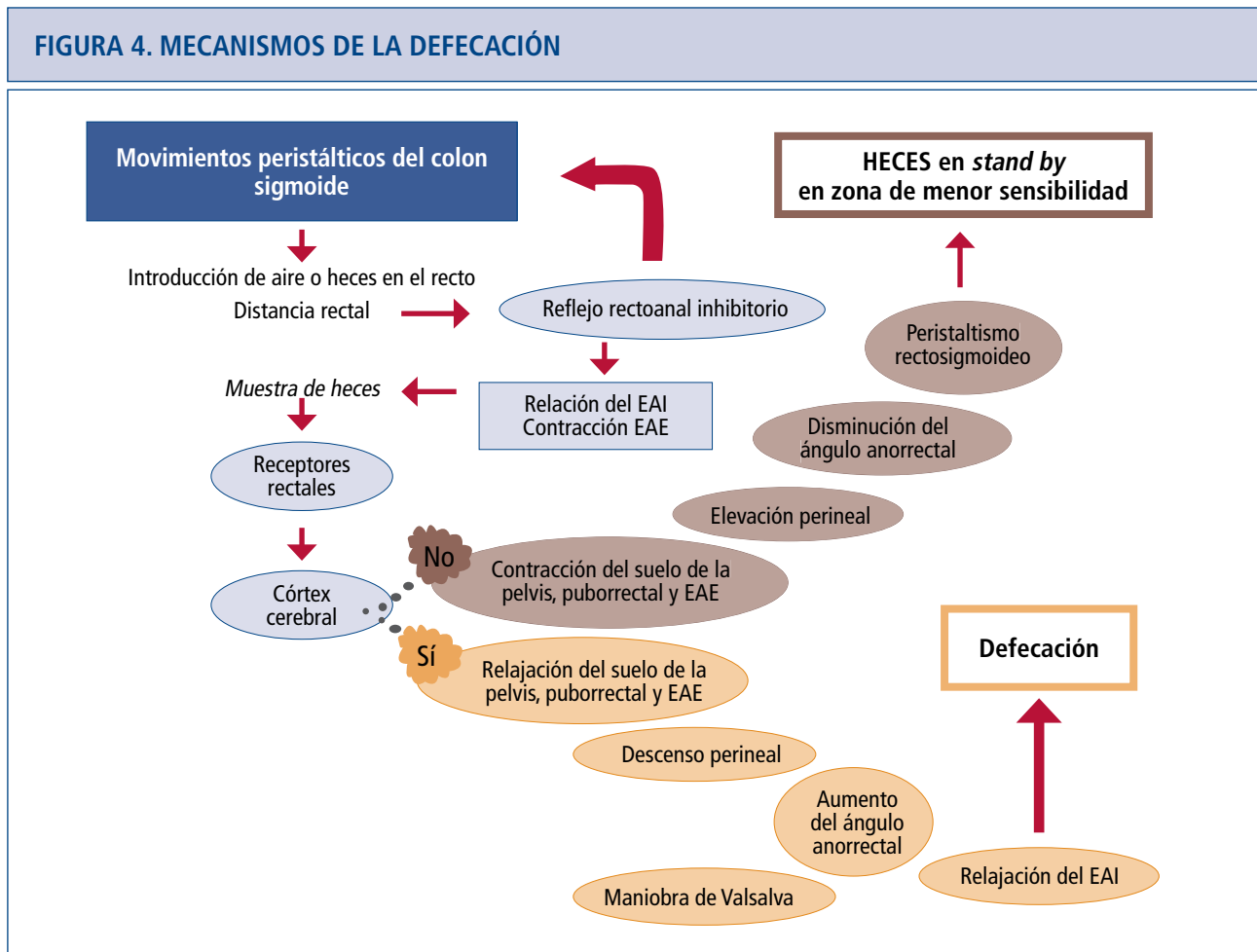
Los músculos que forman el conducto anal juegan un rol fundamental en la continencia. Estos están formados por el músculo del esfínter anal interno (EAI), constituido por musculo liso, involuntario (14), el cual permanece colapsado, siendo responsable del 50 a 80% de la presión de reposo del conducto anal, creando así una barrera natural frente a la

pérdida involuntaria de heces, constituyendo así el músculo más importante de la continencia fecal en reposo (15).

Rodeando al EAI se encuentra el esfínter anal externo (EAE), músculo estriado, voluntario, de una altura de 15 a 20 milímetros, formado por tres partes musculares (16), el fascículo profundo y el fascículo puborrectal del elevador del ano por superior , fibras mediales y fascículos inferiores.

Estos diferentes fascículos adquieren una disposición espacial complementaria logrando una compresión del conducto anal en direcciones opuestas de modo que cada una de ellas potenciaría la acción de las restantes, favoreciendo la continencia anal voluntaria (17, 18).

El inicio de la cascada de la defecación ocurre con los movimientos peristálticos del colon sigmoides, con lo cual ingresa aire o heces al recto, es en este momento cuando se envían señales nerviosas a los diferentes músculos del piso pélvico los cuales se relajaran o contraerán según corresponda (Figura 4). Es la corteza cerebral la cual finalmente decide si se lleva a cabo o no defecación.



## SISTEMA GENITOURINARIO

En la mujer, el tamaño del útero varía entre nulíparas y multíparas. Está formado principalmente por una capa muscular o miometrio, gruesa capa de músculo liso con fibras en diferentes direcciones. Y la capa mucosa o endometrio que varía su constitución dependiendo en la etapa del ciclo menstrual en que se encuentre la mujer. El útero se fija a la pelvis por tres pares de ligamentos que lo mantienen en su lugar tanto en reposo como con los cambios de la presión intraabdominal. Los ligamentos anchos, los ligamento redondos, y los ligamentos posteriores o pliegues rectouterinos. La vagina se dirige oblicua hacia inferior y anterior. Posee una longitud promedio de 8 centímetros. Limita hacia anterior con la vejiga urinaria y uretra y hacia posterior con el recto, separándose de éste superiormente por el fondo de saco rectovaginal e inferiormente por tejido conectivo laxo y la fascia del tabique rectovaginal (7-9).

Más hacia anterior se encuentra la vejiga, que corresponde al reservorio de orina, y por lo tanto su forma y relaciones son variables dependiendo si se encuentra vacía o distendida. En su cara anteroinferior se une a la pelvis por los ligamentos pubovesicales, también presenta unión con la región umbilical a través del uraco. Formada por músculo liso, y mucosa. A nivel del cuello vesical se ubica el orificio interno de la uretra que posee normalmente forma circular. La uretra tiene en la mujer una longitud es de 3 centímetros aproximadamente, siendo en el hombre de una longitud mayor, desembocando anterior a la vagina en la mujer y en el extremo distal del pene en el hombre (7-9). Ésta, al igual que en el conducto anal,

tiene un esfínter interno formado por músculo liso de control involuntario y otro externo de músculo estriado dependiente del control voluntario.

## CONCLUSIÓN

La evolución del ser humano hacia la bipedestación ha traído consigo una serie de cambios en la anatomía y función de su cuerpo. Un aumento de la presión intraabdominal con cambio en la dirección de los vectores de fuerza hacia abajo a través del piso pélvico puede ocasionar disfunciones de las estructuras que lo forman. La anatomía del piso pélvico es compleja dado la diversidad de estructuras así como la íntima interrelación entre ellas. Se ha evolucionado de una visión simplista y anatómica pura a una visión integral correlacionando anatomía y función.

Las estructuras musculares y de tejido conectivo (fascia, ligamentos, etc) forman una estructura que entrega soporte a los órganos abdominopélvicos durante la bipedestación y cambios de la presión intraabdominal, además existen estructuras de tejido conectivo que fijan los órganos a la pelvis funcionando como puntos de fijación y suspensión. Lo anterior mantiene la posición anatómica de los órganos en la pelvis permitiendo un adecuado funcionamiento tanto para la continencia fecal como urinaria.

El adecuado entendimiento de la anatomía y fisiología del piso pélvico, permite el desarrollo de tratamientos tanto médicos como quirúrgicos que buscan restablecer la estructura y anatomía en casos de pacientes con patología del piso pélvico.

## REFERENCIAS BIBLIOGRÁFICAS

1. Wagenlehner FM, Bschiepfer T, Liedl B, Gunnemann A, Petros P, Weidner W. Surgical reconstruction of pelvic floor descent: anatomic and functional aspects. *Urol Int.* 2010;84(1):1-9.
2. Herschorn S. Female pelvic floor anatomy: the pelvic floor, supporting structures, and pelvic organs. *Rev Urol.* 2004;6 Suppl 5:S2-S10.
3. Vesalius, A. De humani corporis fabrica libri septem. Libro II. 2ª edición. Basel, Oporinus, 1555.
4. Sadler TW. Langman: Embriología médica con orientación clínica. Madrid, Editorial Médica Panamericana, 2001.
5. Fritsch H, Fröhlich B. Development of the levator ani muscle in human fetuses. *Early Hum Dev* 1994; 37(1): 15-25.
6. Graumann W, Sasse D. CompactLehrbuch Anatomie 2 Band: Bewegungsapparat. München, Schattauer GmbH, 2004.
7. Gray H. Gray's Anatomy. New York, Barnes & Noble, 1995.
8. Latarjet M.; Ruiz Liard A. "Anatomía Humana". Barcelona, Editorial Médica Panamericana, 1993.
9. Rouviere H. "Anatomía humana: descriptiva, topográfica y funcional". Barcelona, Masson, 2005.
10. Grigorescu BA, Lazarou G, Olson TR, et al. Innervation of the levator ani muscles: description of the nerve branches to the pubococcygeus, iliococcygeus, and puborectalis muscles. *Int Urogynecol J Pelvic Floor Dysfunct* 2008 Jan;19(1):107-16.
11. Sultan AH, Kamm MA, Hudson CN. Pudendal nerve damage during labour: prospective study before and after childbirth. *Br J Obstet Gynaecol.* 1994 Jan;101(1):22-8.
12. Dietz HP. Quantification of major morphological abnormalities of the levator ani. *Ultrasound Obstet Gynecol.* 2007 Mar;29(3):329-34.
13. Li D.; Guo M. Morphology of the levator ani muscle. *Dis Colon Rectum* 2007;50(11): 1831-9.
14. Sangwan YP, Solla JA. Internal anal sphincter: advances and insights. *Dis Colon Rectum* 1998; 41: 1297-311.
15. Jorge JMN, Wexner SD. Etiology and management of fecal incontinence. *Dis Colon Rectum* 1993; 36(1): 77-97
16. Madoff RD, Williams JG, Caushaj PF. Fecal incontinence. *N Engl J Med* 1992; 326: 1002-7.
17. Feneis H, Dauber W. Nomenclatura anatómica ilustrada. 4ª Edición, Barcelona, Masson, 2000.
18. Roig JV, Lehur PA, Alós R, Solana A, Garcá Armenjol J. Esfínter anal artificial ABS®. Concepto, mecanismo de acción y técnica de implantación. *Cir Esp* 1998; 64: 546-51.

Las autoras declaran no tener conflictos de interés, con relación a este artículo.